
22101742986

DEUTSCHE CHIRURGIE

BEARBEITET VON

Dr. **Bandl**, weil. Prof. in Wien, Prof. Dr. **Bardenheuer** in Köln, Prof. Dr. **E. v. Bergmann** in Berlin, Dr. **A. v. Bergmann** in Riga, Dr. **Billroth**, weil. Prof. in Wien, Dr. **Breisky**, weil. Prof. in Wien, Dr. **Conrad Brunner** in Münsterlingen, Prof. Dr. **P. v. Bruns** in Tübingen, Dr. **E. Burckhardt**, weil. Prof. in Basel, Prof. Dr. **Chrobak** in Wien, Dr. **v. Dittel**, weil. Prof. in Wien, Prof. Dr. **v. Eiselsberg** in Wien, Prof. Dr. **v. Esmarch** in Kiel, Prof. Dr. **H. Fischer** in Berlin. Dr. **G. Fischer** in Hannover, Prof. Dr. **E. Fischer** in Strassburg, Dr. **F. Fischer**, weil. Prof. in Strassburg, Prof. Dr. **Fritsch** in Bonn, Dr. **Gerhardt**, weil. Prof. in Berlin, Docent Dr. **Grünfeld** in Wien, Dr. **Gussenbauer**, weil. Prof. in Wien, Dr. **Gusserow**, weil. Prof. in Berlin, Dr. **Haeser**, weil. Prof. in Breslau, Dr. **v. Heineke**, weil. Prof. in Erlangen, Prof. Dr. **Helferich** in Kiel, Prof. Dr. **Hildebrand** in Berlin, Dr. **Hilgenreiner** in Prag, Dr. **Kaposi**, weil. Prof. in Wien, Dr. **Kappeler** in Konstanz, Doc. Dr. **Kaufmann** in Zürich, Prof. Dr. **Koch** in Dorpat, Prof. Dr. **Kocher** in Bern, Prof. Dr. **Kölliker** in Leipzig, Prof. Dr. **König** in Jena, Prof. Dr. **W. Körte** in Berlin, Prof. Dr. **F. Krause** in Berlin, Prof. Dr. **Krönlein** in Zürich, Prof. Dr. **Küster** in Marburg, Dr. **Langenbuch**, weil. Prof. in Berlin, Prof. Dr. **Ledderhose** in Strassburg, Docent Dr. **Lieblein** in Prag, Prof. Dr. **Lossen** in Heidelberg, Dr. **Luecke**, weil. Prof. in Strassburg, Prof. Dr. **Marchand** in Leipzig, Prof. Dr. **Martin** in Greifswald, Prof. Dr. **P. Müller** in Bern, Dr. **Nasse**, weil. Prof. in Berlin, Dr. **v. Nussbaum**, weil. Prof. in München, Prof. Dr. **Olshausen** in Berlin, Prof. Dr. **v. Recklinghausen** in Strassburg, Prof. Dr. **Reder** in Wien, Prof. Dr. **Riedel** in Jena, Prof. Dr. **Riedinger** in Würzburg, Prof. Dr. **Rose** in Berlin, Prof. Dr. **Rosenbach** in Göttingen, Dr. **B. Schmidt**, weil. Prof. in Leipzig, Dr. **Schuchardt**, weil. Prof. in Stettin, Prof. Dr. **Schüller** in Berlin, Prof. Dr. **Schwartze** in Halle, Dr. **Socin**, weil. Prof. in Basel, Prof. Dr. **Sonnenburg** in Berlin, Prof. Dr. **Sprengel** in Braunschweig, Dr. **Stolper**, weil. Prof. in Göttingen, Prof. Dr. **Thiem** in Kottbus, Prof. Dr. **Tillmanns** in Leipzig, Prof. Dr. **Trendelenburg** in Leipzig, Dr. **Ultzmann**, weil. Prof. in Wien, Dr. **Vogt**, weil. Prof. in Greifswald, Dr. **Wagner**, weil. Prof. in Königshütte, Prof. Dr. **Wilms** in Leipzig, Prof. Dr. **v. Winckel** in München, Dr. **v. Winiwarter**, weil. Prof. in Lüttich, Prof. Dr. **Wölfler** in Prag, Dr. **Zahn**, weil. Prof. in Genf, Prof. Dr. **Zweifel** in Leipzig.

BEGRÜNDET VON

TH. BILLROTH UND A. LUECKE.

HERAUSGEGEBEN VON

E. v. BERGMANN UND P. v. BRUNS.

Lieferung 46 e.

Dr. Conrad Brunner:

Tuberculose, Aktinomykose, Syphilis des Magen-Darmkanals.

Mit 4 farbigen Tafeln und 32 Abbildungen im Text.

STUTTGART.
VERLAG VON FERDINAND ENKE.
1907.

TUBERCULOSE, AKTINOMYKOSE, SYPHILIS

DES

MAGEN-DARMKANALS.

VON

Dr. CONRAD BRUNNER,
CHEFARZT DES KANTONSSPITALS MÜNSTERLINGEN.

MIT 4 FARBIGEN TAFELN UND 32 ABBILDUNGEN IM TEXT.

STUTTGART.
VERLAG VON FERDINAND ENKE.
1907.

WELLCOME INSTITUTE
LIBRARY
Coll. wellMOmec
Call No.

Druck der Union Deutsche Verlagsgesellschaft in Stuttgart.

Inhaltsverzeichnis.

Seite

Literatur IX

Tuberculose des Magens und Darmes.

Historischer Ueberblick. Entwicklung der Lehre von der Intestinaltuberculose 3

Tuberculose des Magens.

Kapitel I. Statistisches 11
Kapitel II. Aetiologie und Pathogenese 12
Kapitel III. Pathologische Anatomie 15
Die tuberculöse Pylorusstenose 17
Kapitel IV. Symptome 22
Symptome der tuberculösen Pylorusstenose 22
Kapitel V. Verlauf, Prognose 25
Kapitel VI. Diagnose 26
Kapitel VII. Therapie 29
Chirurgische Therapie 29
Kasuistik der Resektionen 30
„ „ Gastroenterostomien 31
„ „ Pyloroplastik 34
„ „ Gastrolysis 35
Operationsergebnisse, Schlußfolgerungen 36

Tuberculose des Darmes.

Kapitel I. Aetiologie 38
1. Primäre und sekundäre Darmtuberculose. Fütterungstuberculose. Rinder- und Menschentuberculose 38
2. Experimentelles über die Art und den Vorgang der Invasion der Tuberkelbazillen bei Infektion des Darmtractus. Die Faktoren der Disposition 47
Kapitel II. Pathologische Anatomie 49
1. Ueber den Sitz der Darmtuberculose 49
2. Die tuberculösen Darmgeschwüre; ihre Histogenese und Anatomie 50
3. Appendicitis, Typhlitis tuberculosa; die lokalisierte chronische Tuberculose des Cöcums 54
a) Appendicitis tuberculosa 54
b) Der tuberculöse Ileocöcaltumor. Hypertrophische, neoplastische Cöcumtuberculose 61
Das makroskopische und mikroskopische Bild . 62
Frequenz und Genese des tuberculösen Ileocöcaltumors 67
4. Geschwürsheilung, Strikturbildung, hyperplastische Tuberculose am Dünndarm 72
Verschiedene anatomische Formen, histologischer Bau und Genese der Dünndarmstrikturen 75

Seite

Veränderungen des Darmes oberhalb und unterhalb der Striktur. Verhalten der übrigen Organe . . 83
5. Darmperforation und andere Komplikationen 84
Kapitel III. Symptomatologie 87
1. Symptome der disseminierten ulzerösen Darmtuberculose 87
2. Symptome der tuberculösen Appendicitis 89
3. Symptome des tuberculösen Ileocöcaltumors 90
4. Symptome der stenosierenden Dünndarmtuberculose . . 92
Kapitel IV. Diagnose und Differentialdiagnose 98
1. Diagnose des Ulcus tuberculosum, der disseminierten ulzerösen Darmtuberculose 98
2. Diagnose der Appendicitis tuberculosa 100
3. Diagnose des tuberculösen Ileocöcaltumors 100
Differentialdiagnose 101
A. Vom Cöcum ausgehende Affektionen 101
a) Tuberculöser Cöcaltumor. — Neoplasmen . . 101
b) Tuberculöser Cöcaltumor. — Kottumor. Invagination 106
c) Cöcaltuberculose. — Andere entzündliche Affektionen der Ileocöcalgegend. Exsudate nach abgelaufener Perityphlitis, chronische Entzündung, Aktinomykose, Syphilis 107
B. Nicht vom Cöcum ausgehende Affektionen . . . 109
4. Diagnose der tuberculösen Dünndarmstriktur 112
Kapitel V. Prognose 116
Kapitel VI. Therapie 117
Interne Behandlung 117
Chirurgische Behandlung 119
Allgemeine Indikationen zum chirurgischen Eingreifen 120
1. Operative Therapie bei Appendicitis tuberculosa 121
Appendicektomie bei tuberculöser Appendicitis . 121
2. Die operative Therapie bei der chronischen, lokalisierten Cöcaltuberculose 134
a) Totalresektion des Ileocöcalsegmentes. Kasuistik der Resektionen 136
Operationstechnik 162
Resultate 164
b) Partielle Resektionen des Cöcums 169
c) Darmausschaltung 173
α) Inkomplette Darmausschaltung. Maisonneuvesche Lateralanastomose 174
β) Unilaterale Darmausschaltung 185
γ) Totale, bilaterale Darmausschaltung . . 190
δ) Einfache Laparotomie 201
Rückblick auf die chirurgischen Leistungen bei Cöcaltuberculose 203
Zusammengefaßte Wertung der einzelnen Eingriffe und Präzisierung der Indikationen 205
3. Operationen bei Tuberculose im übrigen Bereiche des Dickdarmes 210
4. Die chirurgische Therapie bei Dünndarmtuberculose 211
a) Resektion 211
b) Darmausschaltung 211
c) Enteroplastik. Anus artificialis. Einfache Laparotomie 219
Resümee der chirurgischen Leistungen bei Dünndarmtuberculose. Die Indikationen zu den einzelnen operativen Eingriffen 227
228

Seite

5. Chirurgische Therapie bei Komplikationen der Darmtuberculose 231
6. Operative Therapie der Mesenterialtuberculose 232

Aktinomykose des Magens und Darmes.

Kapitel I. Historische Vorbemerkungen 237
Kapitel II. Aetiologie 238
Häufigkeit der Magen-Darmaktinomykose 239
Infektionsmodus. Primäre und sekundäre Erkrankung . . 240
Direkte Uebertragung von Tier auf Mensch 241
Import durch die Nahrung 242
Infektion durch Fremdkörper vegetabilischer Herkunft . . 244
Disposition 247
Sekundäre Infektion durch verschluckte Pilze 249
Kapitel III. Pathologische Anatomie 250
Sitz der Aktinomykose im Bereiche des Darmes 250
Die anatomischen Veränderungen am Darm . . 253
Enteritis aktinomycotica superficialis 253
Die destruierende parenchymatöse fortschreitende Darmaktinomykose 254
Neoplastische zirkumskripte Darmaktinomykose. Das intramurale Aktinomykom (Hofmeister) 256
Die Propagation des Prozesses vom Darm aus . . 267
Kontinuitätsausbreitung 267
Perityphlitis, Appendicitis aktinomycotica 269
Ausbreitung des Prozesses durch Metastasen . . 275
Sekundäre Erkrankung von Magen und Darm . . 278
Kapitel IV. Symptomatologie 280
Stadium der Anfangserscheinungen 281
Stadium der Tumorbildung 282
Stadium der Fisteleiterung 282
Verlauf und Ausgang. Allgemeine Symptome 283
Das klinische Bild der Perityphlitis aktinomycotica . . . 285
Das klinische Verhalten der Darmaktinomykome 291
Kapitel V. Diagnose und Differentialdiagnose 293
1. Intraabdominale Bildung des Tumors . . . 294
a) Langsam chronische Bildung des Tumors. Entzündliche Erscheinungen, Fieber etc. fehlen noch. Vergl. das 1. Stadium des ersten vorn aufgeführten Krankheitstypus 294
b) Intraabdominaler Tumor mit entzündlichen Erscheinungen 296
2. Die Infiltration hat die Bauchwand ergriffen . 297
Kapitel VI. Prognose 298
Kapitel VII. Therapie 300
Die chirurgische Behandlung 301
Operationen bei zirkumskripten Aktinomykomen des Darmes 301
Operationen bei diffus infiltrierender Aktinomykose . . 302
Medikamentöse Therapie. Kombiniert interne und operative Behandlung 304
Statistik der Heilergebnisse 307

Syphilis des Magens und Darmes.

Historische Vorbemerkungen 313

Syphilis des Magens.

Kapitel I. Aetiologie. Statistisches 315
Kapitel II. Pathologische Anatomie 316

Seite

Kapitel III. Symptome und Diagnose 323
Kapitel IV. Therapie 325
Operative Behandlung 326
Resektion 326
Gastroenterostomie 327
Pyloroplastik 328
Probelaparotomie 329
Operation einer Magen-Bauchwandfistel, vermutlich luetischen Ursprungs 329
Heilresultate. Indikationen 330
Kapitel V. Prognose 331

Syphilis des Darmes.

Kapitel I. Aetiologie. Statistisches 333
Kapitel II. Pathologische Anatomie 334
1. Veränderungen bei hereditärer Lues 334
2. Veränderungen bei akquirierter Syphilis 337
Sitz der Erkrankung. Enteritis syphilitica. Ulcus syphiliticum 337
Die syphilitische Darmstriktur 338
Beteiligung anderer Organe 342
Histologie bei akquirierter Darmsyphilis 342
Kapitel III. Symptome 345
Kapitel IV. Diagnose 348
Kapitel V. Therapie 349
Operative Behandlung 349
I. Eingriffe bei syphilitischen Darmstrikturen 350
1. Darmresektionen 350
Resektionen am Dünndarm 350
Resektion des Cöcum 352
2. Sigmoideo-Rektostomie. Ausschaltung 353
3. Anus praeternaturalis. Darmpunktion. Probelaparotomie 353
II. Eingriffe bei Ulcusperforation 355
Kapitel VI. Prognose 359

Druckfehler-Berichtigung.

S. 163. 7 Zeile von unten lies: Hugel statt Heigl.

Literatur.

Die Bemerkung, die man mit Recht jedem solchen Verzeichnis heutzutage vorausschickt, daß Vollständigkeit nicht erreicht werden konnte, ist auch hier angebracht. Indessen dürfte alles Wesentliche berücksichtigt sein. Die Literatur des Jahres 1906 ist nur noch teilweise angeführt.

I. Teil.

Tuberculose des Magens und Darmes.

Historischer Überblick. Entwicklung der Lehre von der Intestinaltuberculose.

Albers, Über eine der nächsten Veranlassungen der Durchbohrung des Proc. vermiformis. Archiv f. physiol. Heilkunde 1851, S. 455. — Andral, Traité d'anatomie pathologique. Paris 1829. — Baumes, Traité de la phtisie pulmonaire. Paris 1798. — Barbacci, Un nuovo caso di tubercolosi gastrica. Lo Sperimentale 1892, Nr. 13, p. 249. — Bayle, Recherches sur la phtisie pulmonaire. Paris 1810. — Bernay, Les sténoses tuberculeuses de l'intestin grêle. Thèse de Lyon 1899. — Benoit, Tuberculose chronique iléo-coecale. Thèse de Paris 1893. — Bignon, Hématémèse mortelle, suite d'une perforation de l'estomac chez un enfant de six ans et demi. Bull. de la soc. anat. t. XXVIII, p. 211, 1853 et Thèse de Paris 1854. — Billroth, in Salzer, Beiträge zur Pathologie und chirurgischen Therapie chronischer Cöcumerkrankungen. Archiv f. klin. Chirurgie Bd. 43, S. 101, 1892. — Blatin, Recherches sur la typhlite et la périty phlite. Thèse de Paris 1868. — Bodart, Bulletins de la société anatomique 1844, p. 199. — Ders., Des perforations du coecum et de celles de l'appendice coecale. Thèse de Paris 1844. — Bollinger, Über Impf- und Fütterungstuberculose. Archiv f. exp. Pathol. u. Pharmakol. Bd. I, S. 380, 1873. — Boully, Congrès français de chirurgie 1889. — Broca, Bulletins de la société anat. 1891, p. 41. — Brunner, Joh. Konrad, Glandulae duodeni seu pankreas secundarium 1715, p. 112. — Chauveau, Application de la connaissance des conditions de l'infection à l'étude de la contagion de la phtisie pulmonaire. Démonstration de la virulence de la tuberculose par les effets de l'ingestion de la matière tuberculeuse dans les voies digestives. Bull. de l'acad. de méd., t. XXXIII, Nr. 22. — Cleß, Zur Kasuistik der Verschwärung und Durchbohrung des Wurmfortsatzes durch Kotkonkremente. Med. Korrespondenzbl. d. württemb. ärztl. Vereins 1857. Nr. 4 u. 5. — Conrath, Über die lokale chronische Cöcumtuberculose. Beitr. z. klin. Chirurgie Bd. 21, S. 1, 1898. — Corbin, Observations sur quelques cas d'ileus et sur le rétrécissement de l'intestin. Arch. génér. de méd. 1830, t. XXIV, p. 214. — Cornil, Bull. de la soc. anat. 1862. — Cruveilhier, Anatomie patholog. générale vol. IV, p. 719, 1842. — Ders., Maladies de l'Estomac. Considérations générales sur les ulcérations folliculeuses de l'Estomac. Atl. d'anat. path. t. II, XXXe livraison. — Czerny, Über die chirurgische Behandlung intraperitonealer Tuberculose. Beitr. z. klin. Chirurgie Bd. VI, S. 73, 1890. — Darier, Rétrécissements multiples de l'intestin. Bull. de la soc. anat. 1890. — Duguet, Tuberculisation chronique des poumons et de l'intestin. Typhlite. Comptes rendus des séances de la société de biologie, t. I, 1re série, 1869, p. 178. — Dufont, Bull. de la soc. anat. 1852, p. 212. — Dupan, A., Drei pathologisch-anatomische Fälle aus dem Hôpital de Lagrave. Revue méd., Juni 1835. — Durante, VI. congresso, 16. aprile 1889, und in Margarucci, Della tubercolosi intestinale. Il Policlinico vol. V—C, anno 1898. — v. Eiselsberg, Weitere Beiträge zur Kasuistik der Darmausschaltung. Wien. klin. Wochenschr. Nr. 12—14, 1896. — Favre, Histoire des perforations spontanées de l'appendice iléo-coecale. Thèse de Paris 1869. — Frank, R., Einige Darmoperationen mit Bemerkungen über die Darmnaht. Wien. klin. Wochenschr. 1892,

S. 390. — Gerlach, Die Übertragbarkeit der Perlsucht durch Impfung und Fütterung. Jahresber. der Kgl. Tierarzneischule zu Hannover. 2. Bericht f. d. J. 1869. S. 133. — Gussenbauer, bei Conrath, l. c. S. 82. — v. Hacker, Über die Bedeutung der Anastomosenbildung am Darm für die operative Behandlung der Verengerungen desselben. Wien. klin. Wochenschr. 1888, Nr. 17 u. 18. — Hérard et Cornil, De la phtis. pulm. Paris 1867. — Hildebrand, O., Tuberculose und Skrofulose. Deutsche Chirurgie Lief. 13, S. 208. — Hochenegg, Chirurgische Eingriffe bei Blinddarmerkrankungen. Wien. klin. Wochenschr. 1895, Nr. 16, 17, 18 u. 20. — Koch, R., Die Ätiologie der Tuberculose. Berl. klin. Wochenschrift Nr. 15, 1882. — König, Die strikturierende Tuberculose des Darmes. Deutsche Zeitschrift für Chirurgie, Bd. XXXIV, 1902. — Klebs, De mutationibus quae in intestino inveniuntur tuberculosis. Inaug.-Diss., Berlin 1858. — Ders., Über die Entstehung der Tuberculose und ihre Verbreitung im Körper. Virchows Arch. Bd. 44, S. 278, 1868. — Krause, F., Die Tuberculose der Knochen und Gelenke. Deutsche Chirurgie Lief. 28 a, 1899. — Laveran, Contribution à l'étude de la tuberculose aiguë. Paris 1873. — Ders., Du rôle de la thrombose dans la production des altérations tuberculeuses. Progrès méd. 1876, p. 1 et 22. — Laënnec, De l'auscultation médiate. Paris 1819. — Lebert, Traité d'anatomie pathologique générale et spéciale t. II, 1852. — Lepelletier, Traité complet de la maladie scrofuleuse. 1830. — Lesser, Die Entzündung und Verschwärung der Schleimhaut des Verdauungskanals. Berlin 1830. — Leube, Krankheiten des Darmes. v. Ziemßens Handbuch. Bd. VII, 2. H. — Leudet, Recherches anatomo-pathologiques et cliniques sur l'ulcération et la perforation de l'appendice iléo-coecal. 1859. — Litten, Ulcus ventriculi tuberculosum. Virchows Archiv Bd. 67, S. 615. 1876. — Louis, Recherches anatomiques, pathologiques et thérapeutiques sur la phtisie. 2e. édit. 1841. — Malin, Gaz. méd. de Paris 1839. — Manget, Theophili Bonneti Sepulchretum sive anatomica practica etc. Editio altera, quam novis commentariis et observationibus innumeris illustravit, ac tertia ad minimum etc. Jacob Mangetus. Genevae 1700. — Musser, Tuberculous ulcer of the stomach. Philadelphia Hosp. Rep. vol. I, p. 117—124. 1890. — Orth, Experimentelle Untersuchungen über Fütterungstuberculose. Virchows Archiv Bd. 76, S. 217. 1879. — Ossipowski, Rétrécissement de l'intestin grêle par la cicatrice d'une ulcération tuberculense. Perforation, péritonite sur-aiguë. Bull. de la soc. anat. de Paris 1840—41. p. 339. — Patel, Les tuberculeuses chirurgicales de l'intestin grêle. Thèse de Lyon 1901. — Paulicki, Tuberculose des Magens mit Perforation und tödlicher Peritonitis. Berl. klin. Wochenschr. 1867 26. Aug., S. 349. — Piégu, Ulcérations, perforations et rétrécissements tuberculeux de l'intestin grêle. Bull. de la soc. anat. 1844. — Pilliet et Hartmann, Note sur une variété de typhlite tuberculeuse simulant les cancers de la région etc. Bull. de la soc. anat. de Paris 1891, p. 471. — Predöhl, Die Geschichte der Tuberculose. Hamburg und Leipzig 1888 (Voß). — Rindfleisch, Lehrbuch der pathologischen Gewebelehre. Leipzig 1867—69. — Rokitansky, Lehrbuch der pathologischen Anatomie. Wien 1861. — Salzer, Ein Vorschlag zur Modifikation der Enteroanastomose durch völlige Ausschaltung des kranken Darmteiles. Verhandl. der Deutschen Gesellsch. f. Chirurgie, 1891. — Serafini, Contribuzione della casuistica della tuberculosi dello stomaco. Annal. clin. del. osp. de Napoli 1888. — Simon, Perforation de l'appendice coecale. Bulletin de la soc. anat. 1847, p. 135. — Spillmann, De la tuberculisation du tube digestif. Paris 1878 (Savy). — Suchier, Cöcumresektionen. Berl. klin. Wochenschr. 1889, S. 617. — Sylvius, Praxeos med. Appendix, tractatus IV. — Tardieu, Rapport de M. Ambroise Tardieu sur l'observation précédente (vide Ossipowski). Bull. de la soc. anat. Paris 1840—41, p. 339. — Villemin, Etudes sur la tuberculose. Paris 1868. — Voisin, Perforation intestinale. Gaz. méd. de Paris II. série, I. Bd., Nr. 64, 1833. — Waldenburg, Die Tuberculose, die Lungenschwindsucht und Skrofulose. Berlin 1869. — Walther et Krisch, Dissertationem inauguralem de intestinorum angustia ex obfirmato eorum habitus vitio defendent. Lipsiae 1731. — Wesener, Kritische und experimentelle Beiträge zur Lehre von der Fütterungstuberculose. Freiburg i. B. 1885. — Willis, Pharmac. ration. tomus II, sect. I, caput 6.

Tuberculose des Magens.

Unter Benutzung der Zusammenstellung von Arloing, Cornet, Ricard et Chevrier.

Abelous, Recherches sur les microbes de l'estomac à l'état normal C. R. Acad. des sc. 3 février 1889. Thèse de Montpellier 1889. — Achalme et Dam-

brin, Gastroentérostomie pour sténose pylorique par brides. Bull. de la soc. anat., juillet 1899. — Alexander, Beitrag zur Tuberculose des Magens. Deutsches Archiv f. klin. Med. 86. Bd. — Alessandri, Académie de médecine de Rome. Ref. in Presse médicale, 3 juin 1905. — Andral, Précis d'anatomie pathologique. t. 1, p. 447. — Anger, Th., Tuberculose de la choroïde avec généralisation surtout aux organes abdominaux. Bull. soc. chir. p. 755. 1878. — Arloing, F., Des ulcérations tuberculeuses de l'estomac, l. c. — Barbacci, O., Una rara forma di tubercolosi gastrica. Lo Sperimentale LXV, 5. p. 475, 1890. — Ders., Un nuovo caso di tubercolosi gastrica. Lo Sperimentale Nr. 13, p. 249, 1892. — Barlow, Ulcers of stomach in a child, the subject of general tuberculosis. Transact. of the Pathol. Soc. of London t. XXXVIII. p. 141, 1887. — Batsère, G., Les ulcérations tuberculeuses de l'estomac. Thèse de Toulouse 1901. — Baumgarten, Über die Übertragbarkeit der Tuberculose durch die Nahrung und über Abschwächung der pathogenen Wirkung der Tuberkelbazillen durch Fäulnis. Zentralbl. f. klin. Med. 1884, Nr. 2, S. 25. — Beadles, C., Tuberculosis of the stomac. Brit. med. Journal 1892, p. 735. — Bednar, Die Krankheiten der Neugeborenen und Säuglinge. Wien 1853. — Beneke, Tuberculöses Geschwür des Magens. Perforation der Magenwand. Virchows Jahresber. 1851, T. III, S. 260. — Berka, Zwei seltene Magenbefunde (Gastritis phlegmonosa tuberculosa). Zentralbl. f. allg. Pathologie Bd. XIV, Nr. 9. — Besnier, Ulcération de l'estomac suivie de perforation et de péritonite généralisée et accidents de tympanisme intenses. Soc. anat. 1897, mars 1866. — Ders., Perforation d'estomac produite de dehors en dedans par ouverture d'un abcès tuberculeux d'un des ganglions abdominaux. Bull. de la soc. anat., p. 115, avril 1897. Thèse de Paris 1898. — Bignon, Hématémèse mortelle, suite d'une perforation de l'estomac chez un enfant de six ans et demi. Bull. de la soc. anat., t. XXVIII, p. 211, 1853 et Thèse de Paris 1854. — Birch-Hirschfeld, Lehrbuch der pathologischen Anatomie, L. II, S. 531, 1885. — Blas, Über tuberculöse Geschwüre des Magens. Inaug.-Diss., München 1896. — Blumer, G., Tuberculosis of the stomach with a report of a case of multiple tuberculous ulcers of the organ. Albany med. Annales t. XXIX, p. 145—155, March 1898. — Bock, Lehrbuch der pathologischen Anatomie und Diagnostik, 2. Aufl., S. 112, Leipzig 1849. — Bollinger, Über die Infektiosität des Blutes tuberculöser Rinder. Münch. med. Wochenschr. 1893, S. 765. — Bosset, Über einen Fall von tuberculösem Magengeschwür, mit besonderer Berücksichtigung der Genese. Inaug.-Diss., Freiburg 1903. — Botière, Ulc. tub. de l'estomac. Thèse de Toulouse 1901. (Nach Cornet.) — Breuer, Achylia gastrica mit tuberculösen Darmgeschwüren und eigentümlichem durch Resorption vom Magen aus bedingtem Fieber. Wien. klin. Rundschau 1902, Nr. 5. — Brener, Demonstration anatomischer Präparate von tuberculösem Magengeschwür. Wiener med. Wochenschr. 1902, S. 141. — Breus, Tuberculöse Ulceration des Pharynx, Ösophagus und Magens nach Kalilaugenätzung. Wien. med. Wochenschr. 1898, XXVIII, S. 11. — Brieger, Zur Kenntnis der Magenverdauung der Phthisiker. Deutsche med. Wochenschr. 1889. — Cadéac et Bournay, Rôle microbicide des sucs digestifs sur le bacille de Koch et contagion par les matières fécales. C. R. soc. biol. p. 599, 10 juin 1893. La prov. méd. 1893, VII, p. 304. — Carrière, Action du suc gastrique sur les bacilles de la tuberculose. C. R. soc. biol. Nr. 39, p. 1098, 1901. — Cazin, Contribution à l'étude des tuberculisations viscérales. — Des tubercules de l'estomac spécialement chez les enfants. Union méd. 1 janvier et suivants 1881. Gaz. des hôp. 1880. p. 277. — Chambers, On ulceration of the stomach and of the oesophagus. London Journ. t. IV, p. 587, July 1852. — Chauveau, l. c. — Chevassu, Bull. de la soc. anat. 1902. — Chiari, Über einen Fall von Perforation des Magens durch tuberculöse Lymphdrüsen. Wien. med. Wochenschr. 1878, Nr. 24, S. 650. — Chvosteck, Über Tuberculose des Magens. Wien. med. Bl. 1882, V, 7, 8. — Clairmont, Bericht über 258 von Prof. v. Eiselsberg ausgeführte Magenoperationen. Archiv f. klin. Chirurgie 1905, Bd. 76, S. 253. — Corbin, Sur les perforations intestinales considérées sous le rapport de l'anatomie pathologique. Archives générales de méd. 1831, t. XXV, p. 56. — Cornet, Die Tuberculose. Spez. Pathol. u. Therapie von Nothnagel, Wien 1899, S. 94—96. — Claude, H., Cancer et tuberculose de l'estomac. Soc. biol. p. 40, 28 janvier 1899. — Coats, Tubercular ulceration of the stomach and tuberculosis of the pulmonary vein. Glasgow med. Journ. XXVI, 2, p. 129, Aug. 1886. — Cone, Claribel, Multiple hyperplastic gastric nodules associated with nodular gastric tuberculosis. Johns Hopkins Hosp. Reports IX, p. 877—890, 1900. — Cruveilhier, l. c. und Maladies de l'estomac. Considérations générales sur les ulcérations folliculeuses de l'estomac.

Atlas d'anat. pathol. du corps humain, t. II, XXXe livraison. — Curschmann, Klinischer Beitrag zur Tuberculose des Pylorus. Beitr. z. Klinik der Tuberculose Bd. II, H. 2. — Czerny, in Petersen und Machol, Beiträge zur Pathologie und Therapie der gutartigen Magenkrankheiten. Beitr. z. klin. Chir. Bd. 33, S. 330. — Dobroklonski, De la pénétration des bacilles tuberculeux a travers la muqueuse intestinale et du développement de la tuberculose expérimentale. Arch. de méd. expérim. et d'anatomie pathol 1890, Nov. 2 et C. R. Cong. Tub. p. 265, Paris 1889. — Dobrowolski, Lymphknötchen in der Schleimhaut der Speiseröhre, des Magens etc., Zieglers Beitr. 1894, Bd. XVI, S. 43. — Doutrelepont, Haut- und Schleimhauttuberculose. Deutsche med. Wochenschr. 1892, S. 1033. — Dürk, Über den gegenwärtigen Stand der Tuberculose. Lubarsch-Ostertags „Ergebnisse". Wiesbaden, Bergmann 1895 u. 1897. — Durante, Il Policlinico 1894. — Eggers, Historisches zur Frage der Genießbarkeit des Fleisches von perlsüchtigen Tieren. Diss., München 1884. — Ders., Tuberculose des Magens. Eulenburgs Realenzyklopädie 1897, p. 373. — Eisenhardt, Über Häufigkeit und Vorkommen der Darmtuberculose. Diss., München 1891. — Eppinger, Über Tuberculose des Magens und des Ösophagus. Prager med. Wochenschr. 1881, Nr. 51 u. 52. — Ewald, Klinik der Verdauungskrankheiten. II. Die Krankheiten des Magens. 1893, S. 391. — Fischer, H., Über die Übertragbarkeit der Tuberculose durch die Nahrung und Abschwächung der pathogenen Wirkung der Tuberkelbazillen durch Fäulnis. Archiv f. exp. Pathol. u. Pharm. Bd. XX, S. 446, 1886. — Fischer, E., A case of tubercular ulcer of the stomach. Philadelphia med Journal 1901, t. VIII, Nr. 15, p. 606—607. — Fischer-Defoy, Ausgedehnte Magentuberculose. Zentralbl. f. pathol. Anat. 1906, Nr. 1. — Förster, Handbuch der speziellen pathologischen Anatomie. Leipzig 1863. — Frank, E., Über das Verhalten von Infektionsstoffen gegenüber den Verdauungssäften. Deutsche med. Wochenschr. 1884, S. 443. — Frommer, Fälle von aphthösem und von primärem tuberculösem Magengeschwür. Pester med. chir. Presse 1902, Nr. 46, S. 1099—1104. — Gailliard, Tuberculose miliaire simulant au début la fièvre typhoïde. Adénites suppurées multiples. Perforations stomacales et gastrorhagies. France méd. 1880, Nr. 46, p. 361, 9 juin. — Gerhardt, Handbuch der Kinderkrankheiten. — Glaubitt, O, Über Magentuberkulose. Inaug.-Diss., Kiel 1901. — Godart-Danhieux, La Policlinique 1901, p. 183. Ibid. 1904, p. 481. — Grawitz, Die Eintrittspforten der Tuberkelbazillen und ihre Lokalisation beim Menschen. (Nach Cornet.) — Grube, Über primäre Magentuberculose. Beitr. z. Tuberculose Bd. 3, H. 3. — Haberer, Ein seltener Fall von Stenose des Magens und obersten Jejunums. 77. Versamml. Deutscher Naturforscher und Ärzte zu Meran. Zentralbl. f. Chirurgie 1905, Nr. 50, S. 1368. — Ders., Mitteilungen aus den Grenzgebieten der Medizin und Chirurgie 16. Bd., 3. H. — Habershon, Case of tubercular ulcer of the stomach with tuberculosis of pericardium and other serous membrane. Transact. of the pathol. Soc. of London 1894—95, XLV, p. 73. — Hamburger, Über die Wirkung des Magensaftes auf pathogene Bakterien. Zentralbl. f. klin. Med. 1890, Nr. 24. — Hamilton, Multiple tuberculous ulcers of the stomach. Bull. of the Johns Hopkins Hosp., Vol. VIII, p. 75—79, 1897, April. — Hanau, Beiträge zur Lehre von der akuten Miliartuberkulose. Virchows Archiv Bd. 108, S. 221 ff., 1887. — Happel and Blumer, A case of pulmonary tuberculosis associated with round ulcer of the stomach. Albany med. Annals, March 1898. — Hattute, Ulcère tuberculeux de l'estomac, tuberculisation etc. Gaz. des hôp. 1874, Nr. 108. — Heine, Über multiple Magengeschwüre bei Tuberculose. Inaug.Diss., Freiburg i. Br. 1899. — Hérard, Cornil et Hanot, La phtisie pulmonaire 1888, p. 120. — Hildebrand, Zur Kenntnis der Magenverdauung bei Phthisis. Deutsche med. Wochenschr. 1889, S. 292. — Hilgenreiner, Die erworbenen Fisteln des Magen-Darmkanals. Deutsche Chirurgie 1905, Lief. 46 c, II. — Jacobs, Sténose du pylore par localisation tuberculeuse, gastroentérostomie, guérison. Progrès méd. belg. 1900, 15 oct. — Immermann, Über die Funktionen des Magens bei Phthisis tuberculosa. Wien. med. Presse Nr. 23 u. 24. (Nach Cornet.) — Johne, Tuberculose der Blätter des dritten Magens von einer Kuh. Ber. über das Veterinärwesen im Königr. Sachsen f. d. Jahr 1884, S. 38. — Kanzow, Ein Beitrag zur Kenntnis der tuberculösen Magengeschwüre. Inaug.-Diss., München 1895. — Keen, Tuberculosis or carcinom of the stomach, exploratory coliotomy, subsequent apparently complete cure. Annales of surgery 1897, June. — Kitt, Tuberculose des Labmagens beim Rinde. Monatsh. f. prakt. Tierheilkunde 1899, T. X, S. 28. — Klebs, Lehrbuch der pathologischen Anatomie, T. I, S. 187. — Kühl, Über tuberculöse Magengeschwüre. Inaug.-Diss., Kiel

1889. — Kurlow und Wagner, Über die Einwirkung des menschlichen Magensaftes auf krankheitserregende Keime. Wratsch 1889, Nr. 43, Baumgartens Jahresbericht 1889, S. 486. — Labadie-Lagrave, Ulcère simple de l'estomac cicatrisé; tumeur ganglionnaire adhérente à la paroi de cet organe à son niveau. Bull. de la soc. anat. 1870, p. 22. — Lange, Tuberculose généralisée, tubercules de l'estomac. Memorabilien 1871, XVI, 3. — Lava, Gazz. med. di Torino 1893. — Lebert, Traité d'anatomie pathologique générale et spéciale, t. II, p. 183, 1852. — Lelièvre, L'ulcère de l'estomac chez les tuberculeux. Thèse de Paris 1882. — Letorey, Contribution à l'étude des ulcérations tuberculeuses de l'estomac. Thèse de Paris 1895. — Letulle, Tuberculose de l'estomac. Soc anat. p. 228, mars 1893. — Leven, Gastrectasie due à une compression du pylore par des ganglions tuberculeux. Bull. de la soc. anat. p. 114, 8 février 1901. — Lipscher, Ungar. med. Presse 1901, Nr. 27. Ref. im Zentralbl. f. Chir. 1902, S. 419. — Litten, Ulcus ventriculi tuberculosum. Virchows Archiv Bd. 67, S. 615 ff., 1876. — Lorroy, Granulations tuberculeuses de l'estomac. Bull. de la soc. anat. 1874, p. 596. — MacFadyean, The behaviour of bacteria in the digestive tract. Journ. of Anat. and Physiol. 1887, Vol. XXI, Part II. — Marfan, Troubles et lésions gastriques dans la phtisie pulmonaire. Thèse de Paris 1887. — Margarucci, Della tuberculosi intestinale et del suo trattamento chirurgico. Policlinico, Vol. V—C, anno 1898, p. 58. — Mathieu, Tuberculose pulmonaire. Tuberculose du péricarde, du foie etc. Ulcération tuberculeuse de l'estomac. Le progrès méd. 1882, p. 404. — Mathieu et Rémond, s. Thèse Letorey, p. 61. — Mayo Robson, The radical treatment of chronical intestinal peritonitis. The Lancet 1902, p. 851. — Meunier, Diagnostic de la tuberculose pulmonaire de l'enfant par la bacilloscopie des crachats extraits de l'estomac. C. R. cong. de la tub. p. 829, Paris 1898. — Montali, De l'estomac des tuberculeux. Thèse de Lyon 1893. — Müller, O., Zur Kenntnis der Kindertuberculose. Inaug.-Diss., München 1889. — Musser, Tuberculous ulcer of the stomach. Philad. Hosp. Report. 1890, vol. I, p. 117—124 and Med. Press. and circular 1892, vol. X, p. 19. — Nordmann, Zur Chirurgie der Magengeschwülste. Archiv f. klin. Chirurgie, Bd. 73, H. 2. — Oppolzer, Fall von Kommunikation des Magens mit dem Colon transversum. Wien. med. Presse 1867, Nr. 50 u. 51. — Orlandi, Contributo alla conoscenza della tuberculose primitive del sisteme digerente. Gazz. med. di Torino 1893, p. 33—34. — Orth, Lehrbuch der pathologischen Anatomie. T. I, 1887. — Du Pasquier, Les troubles de l'estomac chez les tuberculeux pulmonaires. Gaz. des hôp., année LXXVI, 1903, Nr. 85, p. 857—863. — Patella, Delle stenosi piloriche nei tubercolosi. C. R. congr. c. l. tub. p. 353, Neapel 1901. Gazz. degli Osped. 1900, 3 mai. — Paulicki, Tuberculose des Magens mit Perforation und tödlicher Peritonitis. Berl. klin. Wochenschr. 1867, T. IV, August. — Petersen und Maehol, Beitr. zur Pathologie und Therapie der gutartigen Magenkrankheiten. Beitr. z. klin. Chirurgie Bd. 33, S. 330. — Petruschky, Zur Diagnose und Therapie des primären Ulcus ventriculi tuberculosum. Deutsche med. Wochenschr. 1899, Nr. 24. — Poncet et Leriche, Academie de médecine, 30 mai 1905. — Potain, Affektion des Magens und des Darmkanals bei Tuberculose. Gaz des hôp. 1883, 135. — Pozzi, Ulcérations tuberculeuses de l'estomac et de l'intestin chez un phtisique. Bull. de la soc. anat. p. 386, juin 1868. — Przewoski, Gastritis tuberculosa. Festschrift für Brodowski, Warschau 1893. Ref. in Zentralbl. f. allgem. Pathol. u. pathol. Anat. 1894, Bd. V, S. 270. — Reed, Tubercular ulcerations in the stomac and intestins; the use of tuberculine. Intern. med. Magaz. New York 1900, t. IX, p. 197—202. — Reymond, Péritonite localisée à la suite de perforations de l'estomac. Bull. de la soc. anat. 1894, p. 84. — Ricard et Chevrier, De la tuberculose et des sténoses tuberculeuses du pylore. Rev. de chir., année XXV, 1905, Nr. 5, p. 557—586. — Rieck, Labmagentuberculose. Bericht über das Veterinärwesen im Königreich Sachsen, XLIII. Jahr. S. 106, 1898. — Reinhold, Ein Fall von Milztuberculose mit Verblutung durch den Magen. Inaug.-Diss., Kiel 1899. — Rilliet et Barthez, Traité des maladies des enfants t. II, p. 183, 1891. — Rispal, Troubles gastriques dans la phtisie pulmonaire. Thèse de Lyon 1893. — Roger, De la perforation de l'estomac dans la phtisie. Thèse de Paris 1898. — Rokitansky, Lehrbuch der pathologischen Anatomie T. III, S. 177, 1861. — Rosset, Über einen Fall von tuberculösem Magengeschwür mit besonderer Berücksichtigung der Genese. Diss., Freiburg 1903. — Rousseff, Des rapports de la tuberculose intestinale et des altérations stomacales dans la tuberculose pulmonaire. Thèse de Genève 1890. — Ruge, Über primäre Magentuberculose. Beitr. z. Klinik der Tuberculose, Bd. III, H. 3. —

Sabrazès, Action du suc gastrique sur les propriétés morphologiques et sur la virulence du bacille de Koch. Bull. soc. biol. 1898, p. 644. — Schetty, Untersuchungen über die Magenfunktion bei Phthisis pulmonum. Arch. f. klin. Med. Bd. 74. — Schwalbe, Gastritis der Phthisiker vom pathologisch-anatomischen Standpunkt. Virchows Archiv Bd. 117, S. 316. — Serafini, Contribuzione della casuistica della tuberculosi dello stomaco. Estratto degli Annali clinici dell' Ospedale degl' Incurabili. fasc. 5—8, 1888. — Simmonds, Über Tuberculose des Magens. Münch. med. Wochenschr. 1900, Nr. 7, 8 u. 10. — Sokolowski, Über die larvierten Formen der Lungentuberculose. Wien 1890 (Braumüller). — Soubeyran, Ulcère d'estomac hémorrhagic foudroyante. Bull. de la soc. anat. 1902, p. 151. — Spillmann, De la tuberculisation etc., l. c. p. 99 ff. — Steiner und Neureuther. Prager Vierteljahrsschr. 1865, Bd. II. — Steller, Über die tuberculösen Geschwüre des Magens. Diss., Greifswald 1902. Still, Ulcérations tuberculeuses de l'estomac chez l'enfant. Brit. med. Journ. 1899, p. 1092. — Strauß et Würtz, Action du suc gastrique sur quelques microbes pathogènes. Arch. de méd. exp. 1889. p. 370. — Struppler, Über das tuberculöse Magengeschwür im Anschluß an einen Fall von chronisch-ulzeröser Magentuberculose mit tödlicher Perforationsperitonitis. Zeitschr. f. Tuberculose, Bd. I, 1900, H. 3 u. 4, S. 206 u. 311. — Talamon, Phtisic locale. Ulcération tuberculeuse de l'estomac et de l'intestin. Bull. de la soc. anat., 28 juin 1878 et Progr. méd. Nr. 3, p. 46, 18 janvier 1879. — Teissier, De la pénétration dans le sang des microorganismes d'infection secondaire au cours de la tuberculose pulmonaire chronique. Journ. de phys. et de path. génér. Nr. 2, p. 223, mars 1901. — Tendeloo, Lymphogene, retrograde Metastasen von Bakterien, Geschwulstzellen und Staub aus der Brust- in die Bauchhöhle, besonders in paraaortalen Lymphdrüsen. Münch. med. Wochenschr. 1904, Nr. 35. — Thorel, Fünf Fälle von Magentuberculose. Festschrift des neuen Krankenhauses in Nürnberg 1898. — Weigert, Über Venentuberculose und ihre Beziehung zur tuberculösen Blutinfektion. Virchows Archiv, Bd. 88, S. 307 ff., 1882. — Weinberg, Ulcère gastrique tuberculeux chez une jeune fille de douze ans avec. tuberculose généralisée. Bull. de la soc. anat. 1896, p. 408, 5 juin. — Wesener, Krit. und experim. Beiträge l. c. S. 55—60. — Westphalen, Über tuberculöse Magendarmfistel. Ver. St. Petersb. Ärzte. Pet. med. Wochenschr. 1900, S. 305. — Wilms, Miliartuberculose des Magens. Zentralbl. f. allgem. Pathol. u. pathol. Anat. Bd. 8, 19 u. 20, 1897. — Zagari, Sul passagio del virus tubercolare nel tubo digerente del canc. Giorn. intern. d. science med. 1889, fasc. IX. Zenker und v. Ziemßen, Ziemßens Handb. der spez. Pathol. u. Therapie.

Tuberculose des Darmes.

1. Kapitel.

Ätiologie.

1. Primäre und sekundäre Darmtuberculose. Fütterungstuberculose. Rinder- und Menschentuberculose.

Die Literatur zu diesem Abschnitte bis 1902 ist schon zusammengestellt in Lieferung 13 der Deutschen Chirurgie, Hildebrand; Tuberculose und Skrofulose 1902. Vergl dort in Abteilung Ätiologie: Infektiosität der Nahrungsmittel S. LXI. Eingangspforten der Tuberculose, Ösophagus, Magen, Darm, S. XCVIII. Tiertuberculose S. LIV. Mitbenutzt wurde ferner das Literaturverzeichnis von Cornet, Die Tuberculose, Wien 1907. — Aus der immensen Zahl von Publikationen werden nur die wichtigsten und speziell die für den Text benutzten Arbeiten berücksichtigt.

Anglade und Chocreaux, Über die Darmtuberculose und ihre Beziehungen zur Sterblichkeit etc. Bullet. de l'Acad. 1902, No. 2. Wien. klin. Wochenschr. 1902, S. 344. — Aunet, Tuberkelbazillen in Milch, Butter etc. Lancet, Jan. 20, 1900. Zeitschr. f. Tub. I, S. 150. (Nach Cornet.) — Arloing, Infection tuberculeuse du chien par les voies digestives. Soc. de biol. séance du 4 avril 1903. Démonstration de l'unité de la tuberculose et examen des causes qui ont pu conduire quelques auteurs à la dualité. 1. Internationale Tuberculosekonferenz, S. 310. — Armstrong, A note on the infant. mortality from tub. menning. and tabes mesent. Brit. med. Journ. 1902, 26. April. Deutsche med. Wochenschr. 1902, L.-B. S. 112. — Ascher, Untersuchungen von Butter und Milch auf

Tuberkelbazillen. Zeitschr. f. Hyg. 1899, Bd. 32, H. 3, S. 329. — Baginsky, Berl. klin. Wochenschr. 1880, S. 290. — Bang, Über die Eutertuberculose der Milchkühe und über tuberculöse Milch. Vortrag, gehalten auf dem internationalen med. Kongreß zu Kopenhagen. Deutsche Zeitschr. f. Tiermed. Bd. XI, S. 45. — Ders., Experimentelle Untersuchungen über tuberculöse Milch. Zeitschr. f. Tiermed. 1890, Bd. XVII, H. 1. — Ders., Ist die Milch tuberculöser Kühe virulent, wenn das Euter nicht ergriffen ist? Münch. med. Wochenschr. 1890, Nr. 41. — Baumgarten, Über die Übertragbarkeit der Tuberculose, l. c. — Bayle, Recherches sur la phtisie etc., l. c. — Behrens, Über primäre tuberculöse Darminfektion des Menschen. Inaug.-Diss., Berlin 1894. — v. Behring, Bekämpfung der Tuberculose. Berl. klin. Wochenschr. 1903, Nr. 11. — Ders., Über die Artgleichheit der vom Menschen und der vom Rinde stammenden Tuberkelbazillen. Wien. klin. Wochenschr. 1903, Nr. 12. — Ders., Studien zur Bekämpfung der Rindertuberculose. I. Internationale Tuberculosekonferenz, S. 368. — Ders., Über Lungenschwindsuchtentstehung und Tuberculosebekämpfung. Deutsche med. Wochenschr. 1903, Nr. 39. — Ders., Tuberculoseentstehung, Tuberculosebekämpfung und Säuglingsernährung. Beitr. z. experim. Pathol. 8. H., 1904. — Biedert, Die Tuberculose des Darmes und des lymphatischen Apparates. Jahrbuch f. Kinderheilkunde, Bd. XXI, S. 158, 1884. — Blanke, Welche Gefahren bietet das Fleisch tuberculöser Tiere für den Menschen und wieweit darf solches als Nahrungsmittel verwendet werden? Inaug.-Diss., Berlin 1900. — Bloch, Über den Bakteriengehalt von Milchprodukten und anderen Nährmitteln. Berl. klin. Wochenschr. 1900, S. 85. — Bollinger, Über Impf- und Fütterungstuberculose, l. c. — Ders., Über die Genießbarkeit des Fleisches (und der Milch) tuberculöser Rinder. Deutsche Zeitschr. f. Tiermed. u. vergl. Pathologie 1876, Bd. II, S. 138 u. 279. — Ders., Über den Einfluß von Milch und Fleisch tuberculöser Rinder auf die menschliche Gesundheit. Deutsche Zeitschr. f. Tiermed. u. vergl. Pathologie 1880, Bd. VII, S. 113. — Ders., Über die Schädlichkeit des Fleisches tuberculöser Rinder. Deutsche Zeitschr. f. Tiermed. u. vergl. Pathologie 1882, Bd. VIII, S. 94. — Ders., Über die Infektiosität des Fleisches tuberculöser Rinder. Verhandl. d. 63. Vers. deutscher Naturforscher und Ärzte zu Bremen 1890, S. 187. — Ders., Über die Infektiosität des Blutes tuberculöser Rinder, l. c. — Ders., Über Tuberculose. Bericht über den intern. med. Kongreß in Berlin 1890, S. 147. — Ders., Über die Identität der Perlsucht der Rinder mit der menschlichen Tuberculose. Münch. med. Wochenschr. 1894, XLI, 5. — Bovaird, A case of primary intestinal tuberculosis. Arch. of Pediatries, Dezember 1901. — Boysen, Über die Gefahr der Verbreitung der Tuberculose durch Kuhmilch. Zeitschr. f. Tuberculose 1900, II, S. 543. — Brüning, Zur Lehre der Tuberculose im Kindesalter mit besonderer Berücksichtigung der primären Darm-, Mesenterialdrüsentuberculose. Beitr. z. Tub. 1905, Bd. III, S. 241. — Brusaferro, Alcune esperienze di inoculazione col burro del commercio. Giornale di med. veter. prat. fasc. 2—3, p. 201, Torino 1890. — Chauveau, Application etc., l. c. — Ders., Transmission de la tuberculose par les voies digestives, expériences nouvelles sur le veau. Assoc. franç. pour l'avancement des sciences. Lyon 1873, p. 717; Gaz. méd. de Paris Nr. 35. — Cipollina, Beitrag zu dem Studium der Rinder- und menschlichen Tuberculose. Berl. klin. Wochenschr. 1903, Nr. 8. — Conneilmann, Malory and Pearce, Diphteria. Boston 1901, p. 10 u. 11. — Cornet, Die Tuberculose, l. c. (Daselbst umfassendes Literaturverzeichnis!) — Danzer, Über primäre Intestinaltuberculose durch Nahrungsinfektion. Inaug.-Diss., München 1896. — Demme, Ein Fall primärer Darmtuberculose. 17. Jahresber. d. Jennerschen Kinderspitals in Bern 1879, S. 27, Bern 1880. — Ders., Vier Fälle von Darmtuberculose bei Kindern nach dem Genusse der Milch einer perlsüchtigen Kuh. 20. Jahresber. d. Jennerschen Kinderspitals 1882, S. 48. — Ders., in 24. Jahresber. S. 20 und 27. Jahresber. S. 11. — Ebstein, Über Tuberculose im Säuglingsalter. Vierteljahrsschr. f. d. prakt. Heilkunde Bd. CXLII, S. 103. — Eckstein, Ein Fall von primärer Darmtuberculose. Inaug.-Diss., Kiel 1902. — Edens, Über die Häufigkeit der primären Darmtuberculose. Berlin. klin. Wochenschr. 1905, Nr. 49. — Eisenhardt, Über Häufigkeit und Vorkommen der Darmtuberculose, l. c. — Fibiger und Jensen, Übertragung der Tuberculose des Menschen auf das Rind. Berl. klin. Wochenschr. 1902, Nr. 38. — Fischer, H., Über die Übertragbarkeit der Tuberculose durch die Nahrung und über Abschwächung der pathogenen Wirkung der Tuberkelbazillen durch Fäulnis. Archiv f. exp. Pathol. u. Pharmakol. 1886, XX, 5 u. 6, S. 446. — Fiorentini, Über Eutertuberculose und Infektion der Milch. Lo Sperimentale 1905, H. 8. — Fischer, B., Die Eintritts-

pforten der Tuberculose. Münch. med. Wochenschr. 1904. Nr. 34. — Flexner Tuberculose primitive de l'intestin. Johns Hopkins Bull., t. IV, p. 13. — Flügge Die Ubiquität der Tuberkelbazillen und die Disposition zur Phthise. Deutsche, med. Wochenschr. 1904. Nr. 5. — Frey, W., Klinisch statistische Untersuchungen über Lungenschwindsucht. Inaug.-Diss., Zürich 1888. — Fries, Primäre Darmtuberculose. Inaug.-Diss., München 1895. — Förster, J., Über den Einfluß des Räucherns auf die Infektiosität des Fleisches perlsüchtiger Rinder. Münch. med. Wochenschr. 1890, Nr. 16. — Fürst, L., Die intestinale Tuberculoseinfektion mit besonderer Berücksichtigung des Kindesalters. Monographie. Verlag von Enke 1905. — Galtier, V., Dangers de l'utilisation des produits, tels que le petit-lait et le fromage, obtenus avec le lait de vaches tuberculeuses. Compt. rend., t. CIV, Nr. 19, 1887. — Ders., Dangers des matières tuberculeuses, qui ont subi le chauffage, la dessication, le contact de l'au, la salaison, la congélation, la putréfaction. Compt. rend. t. CV, Nr. 4, p. 231, 1887. — Ders., Nouvelles recherches sur la virulence de la viande des animaux tuberculeux et sur l'hérédité de la tuberculose. Journal de méd. vétér. 1891, t. XLII, p. 1; Lyon méd 1891. Nr. 10. — Ders., Dangers des viandes d'animaux tuberculeux. Journ. de méd. vétér. et de zootechnie t. 43, p. 460, 1892; t. 46, 449, 1895. — Ders., Rôle de la contagion par ingestion dans la propagation de la tuberculose. Ibidem p. 709. 1898. — Ders., Le lait tuberculeux cesse-t-il d'être dangereux après un court chauffage à 70—75 degrés? Compt. rend. de la soc. de biol. 1900, p. 120. — Gasperini, Il burro naturale come mezzo di trasmissione della tubercolosi. Giornale della R. Società d'igiene 1890, p. 271. — Gebhardt, Fr., Experimentelle Untersuchungen über den Einfluß der Verdünnung auf die Wirksamkeit des tuberculösen Giftes. Virchows Archiv, Bd. CXIX, 1890. S. 127. — Gerlach, Die Übertragbarkeit der Perlsucht u. s. w., l. c. — Ders., Ist das Fleisch von perlsüchtigen Rindern und überhaupt von tuberkelkranken Tieren als Nahrungsmittel für Menschen zu verwenden oder zu verwerfen? Archiv f. wissensch. u. prakt. Tierheilk. 1875. Bd. I, S. 1. — Gosse, in Hildebrand, Tuberculose S. 208. — Grawitz, Die Eintrittspforten der Tuberkelbazillen und ihre Lokalisationen beim Menschen. Deutsche med. Wochenschr. 1901, Nr. 41. — Grosser, K., Ein Fall von primärer Darmtuberculose. Inaug.-Diss., Tübingen 1900. — Grünbaum, Naturforscherversammlung Hamburg 1902. — Hamann, Statistik der Tuberculose im Alter von 16—90 Jahren. Inaug.-Diss., Kiel 1890. — Hamilton and M'Lauchlan Young, Report of an investigation into the relationship of human tuberculosis to that of bovines. Transactions of the Highland and agric. soc. of Scotland 1903, The Brit. Med. Journ. 1903. 12. Sept., p. 565. — Hanot, Inflammation et tuberculose. Thèse 1883. Articles: Phtisie et tuberculose in Dictionnaire de Jaccoud. — Hansemann, Über Fütterungstuberculose. Berl. klin. Wochenschr. 1903, Nr. 7 u. 8. — Heim, L., Über das Verhalten der Krankheitserreger der Cholera, des Unterleibstyphus und der Tuberculose in Milch, Butter, Molken, Käse. Arbeiten a. d. Kais. Gesundheitsamt Bd. V. S. 294. Berlin 1889. — Heller, Über die Tuberculoseinfektion durch den Verdauungskanal. Deutsche med. Wochenschr. 1902, Nr. 39. — Ders., Klinische Beiträge zur Tuberculosefrage. Münch. med. Wochenschrift 1902, Nr. 15. — Ders., Über den Gehalt der Milch perlsüchtiger Kühe an Bazillen. Berl. klin. Wochenschr. 1889, S. 925. — Hellström, Über Tuberkelbazillen, nachweisbar in Butter. Zentralbl. f. Bakt. XXVIII, S. 542. — Herbert, Untersuchungen über das Vorkommen von Tuberkelbazillen in der Marktbutter. Arbeit. a. d. pathol.-anat. Institut zu Tübingen Bd. 3, H. 1. Braunschweig 1889. — Hermsdorf, Über primäre Intestinaltuberculose, wahrscheinlich durch Nahrungsinfektion bedingt. Inaug.-Diss., München 1889. — Herterich, Ein Fall von Fütterungstuberculose beim Menschen. Münch. ärztl. Intelligenzbl. 1883, Nr. 26. — Hirschberger, K., Experimentelle Beiträge zur Infektiosität der Milch tuberculöser Kühe. Inaug.-Diss., Leipzig 1889. — Hof, Über primäre Darmtuberculose nach rund 15 000 Sektionen. Inaug.-Diss., Kiel 1903. — Hohenleitner, Primäre Darmtuberculose beim Erwachsenen. Inaug.-Diss., München 1898. — Hueppe, Ein Rückblick auf die 1. internationale Tuberculosekonferenz. Wien. med. Wochenschr. Nr. 51. — Hunter, Über primäre Darmtuberculose beim Kind. Brit. med. Journ. 1904. 14. Mai. Münch. med. Wochenschr. 1904, S. 1406. — Hussel, Über einen Fall von Fütterungstuberculose. Inaug.-Diss., München 1902. — Ibrahim, Die Säuglingstuberculose im Lichte älterer und neuerer Forschung. Beitr. z. Tub. 1905, Bd. 4, S. 33. — Ito, Über primäre Darm- und Gaumentonsillentuberculose. Berl. klin. Wochenschr. 1904, Nr. 2, S. 37—40. — Kambosseff, Klinisch-statistische Untersuchungen über Lungen-

schwindsucht. Inaug.-Diss., Zürich 1894. — Karlinsky, J., Zur Frage der Übertragbarkeit der menschlichen Tuberculose auf Rinder. Zeitschr. f. Tiermed. 1904, Bd. VIII, H. 1 u. 2, S. 1. — Ders. über dasselbe Thema in Zeitschr. f. Tiermed. 1904, Bd. VIII, H. 6, S. 401. — Kastner, Experimentelle Beiträge zur Infektiosität des Fleisches tuberculöser Rinder. Münch. med. Wochenschr. 1889, Nr. 34 35. — Ders., Ein weiterer Beitrag zur Frage der Infektiosität des Fleisches perlsüchtiger Rinder. Münch. med. Wochenschr. 1892, S. 342. — Keyhl, Über primäre Darmtuberculose. Inaug.-Diss., Münchon 1901. — Klebs, Die kausale Therapie, Jahrg. I, 1903. — Klepetar, Beiträge zur Kasuistik der Säuglingstuberculose. Prag. med. Wochenschr. 1905, S. 4. — Klopstock, Über die Entstehung der Tuberculose vom Darm aus. Inaug.-Diss., München 1905. — Koch, R., Übertragbarkeit der Rindertuberculose auf den Menschen. Deutsche med. Wochenschrift 1902, Nr. 48. — Ders., Über die primäre Darmtuberculose in England. Lond. Brief. Deutsche med. Wochenschr. 1903, S. 144. — Kohlbrugge, Der Darm und seine Bakterien. Zentralbl. f. Bakt. 30, S. 70. — Koch und Schütz, Übertragbarkeit der Rindertuberculose auf den Menschen. Archiv f. wissensch. u. prakt. Tierheilk. H. 1/2, S. 453. — Korbacher, Zur Ätiologie der Phthisis intestinalis. Inaug.-Diss., Würzburg 1890. — Kossel, Mitteil. über Versuche an Rindern mit Tuberkelbazillen verschiedener Herkunft. Berl. klin. Wochenschr. 1903, Nr. 29. — Lindenstein, Beitrag zur Lehre von der Fütterungstuberculose nebst 31 Fällen von primärer Darmtuberculose. Diss., Würzburg 1904. — Mac Fadyean, Upon the virulence of the bacillus of bovine and human tuberculosis for monkeys. The Lancet 1903, Vol. II, Nr. 11. — De Man, Über die Einwirkung von hohen Temperaturen auf Tuberkelbazillen. Inaug.-Diss., Jena 1893. — Marfan, A. B. et Apert, Sur un cas de tuberculose par ingestion chez une fillette de 16 mois (tuberculose de la bouche, des ganglions, du cou et de l'intestin). Revue des mal. de l'enfance t. XIV, p. 273. — Mauß, Über Darmtuberculose im Kindesalter. Inaug.-Diss., Freiburg 1901. — May, Über die Infektion durch Milch perlsüchtiger Kühe. Arch. f. Hyg. 1883, Bd. I. — Michaelis, Über die Gefahr der Übertragung der Tuberculose durch Milch und Milchprodukte. Zentralbl. f. Bakt. 29, S. 307. — Mosler, Über Infektion der Darmschleimhaut nach Verschlucken tuberculöser Sputa. Deutsche med. Wochenschrift 1883, Nr. 19 u. 51. — Nattan-Larrier, Tuberculose primitive du coecum. Bull. et mém. soc. anat. 1904, Nr. 10, p. 887—889. — Nebelthau, Beiträge zur Entstehung der Tuberculose vom Darm aus. Klin. Jahrbuch 1903, Bd. XI; Münch. med. Wochenschr. 1903, S. 2267. — Nocard, Expériences sur la transmissibilité de la tuberculose bovine. Bull. de la soc. de méd. vétér. pratique 1902, 30 avril. — Ders., Internat. Tuberculosekongreß Berlin 1902. — Ollivier, Contribution à l'étude de transmissibilité de la tuberculose par le lait de vache. Bull. de l'acad. de méd. 1891, Nr. 8, p. 288; Zentralbl. f. d. med. Wissensch. 1891, Bd. XXIX, S. 380. — Orth, Was ist Perlsucht? Berlin. klin. Wochenschr. 1902, Nr. 34. — Ders., Noch einmal Perlsucht und menschliche Tuberculose. Ibid. 1903, Nr. 29. — Ders., Diskussion über Impftuberculose in der Sitzung vom 15. Juli 1903 der Berliner med. Gesellsch. Ibid. Nr. 31. — Ders., vide frühere Zitate. — Ostertag, Die Regelung der Milchversorgung mit Rücksicht auf übertragbare Krankheiten. Zeitschr. f. Fleisch- und Milchhygiene, Jahrg. II, Nr. 1—3. — Pertik, Pathologie der Tuberculose in Ergebnisse der allg. Pathol. u. pathol. Anatomie von Lubarsch-Ostertag 1904, S. 472 (Literatur 1900—1902 mit 1421 Nummern). — Petri, Zum Nachweis der Tuberkelbazillen in Butter und Milch. Arbeiten a. d. Kais. Gesundheitsamt Bd. 14, S. 1, 1898. — Pütz, Über die Beziehungen der Tuberculose des Menschen zur Tuberculose der Tiere u. s. w. Stuttgart 1883 (Enke). — Rabinowitsch, Die Infektiosität der Milch tuberkulöser Kühe im Lichte der neueren Forschungen. Zentralbl. f. Bakteriol. Bd. XXXIV, Nr. 89. — Dies., Zur Frage des Vorkommens von Tuberkelbazillen in der Marktbutter. Zeitschr. f. Hyg. Bd. 26, H. 1, S. 99. Deutsche med. Wochenschr. 1897, Nr. 32. — Dies., Weitere Untersuchungen zur Frage des Vorkommens von Tuberkelbazillen in der Marktbutter. Deutsche med. Wochenschr. 1899, S. 57. — Dies., Über die Gefahr der Übertragung der Tuberculose durch Milch und Milchprodukte. Deutsche med. Wochenschr. 1900, 416, Nr. 26. — Rabinowitsch u. Kempner, Beitrag zur Frage der Infektion der Milch tuberculöser Kühe. Zeitschr. f. Hyg. Bd. 31, S. 137; Deutsche med. Wochenschr. 1899, S. 342; Zentr. f. Bakt. 26, Nr. 10. — Raczynski, Über Tuberculose bei Kindern, Häufigkeit und Verbreitung. Jahrb. f. Kinderheilk. Bd. 4, H. 1, S. 67. — Raw, Human and bovine tuberculosis. Brit med. Journ. 1903, Jan. 11, March 14. — Ribbert, Über gleichzeitige primäre

tuberculöse Infektion durch Darm und Lunge. Deutsche med. Wochenschr. 1904. Nr. 38. — Richter, R., Über Darmtuberculose der Kinder in Waldenburg. Berl. klin. Wochenschr. 1904, S. 1172. — Rilliet et Barthez, l. c. — Römer, Über Tuberkelbazillenstämme verschiedener Herkunft. Habilitationsschrift, Marburg 1903. — Roger et Garnier, Passage du baeille de Koch dans le lait d'une femme tuberculense. Compt. rend. de la soc. de biol. 1900, Nr. 8. p. 175. — Roth, O., Über das Vorkommen von Tuberkelbazillen in der Butter. Korrespondenzbl. für Schweizer Ärzte 1894, Bd. XXIV, Nr. 17, S. 521. — Roussoff, l. c. — Sauerhering, Weiteres über Infektion der Darmschleimhaut nach Verschlucken tuberculöser Sputa bei Idioten. Deutsche med. Wochenschr. 1883, S. 747. — Schloßmann, Die Tuberculose im frühen Kindesalter. Münch. med. Wochenschr. 1906, Nr. 45, S. 2211. — Schlenker, Beitrag zur Lehre von der menschlichen Tuberculose. Virchows Archiv 1893. Bd. CXXXIV. S. 145 u. 161. — Schottelius, Versuche über Fütterungstuberculose bei Rindern und Kälbern. Münch. med. Wochenschr. 1902, Nr. 39. — Schütz. Versuche über Impftuberculose. Vortrag in der Berl. med. Gesellsch. 1. Juli 1903. Berl. klin. Wochenschr. 1903. Nr. 23. — Silberschmidt. Die Identifizierung der Tuberkelbazillen bei Mensch und Tier. Korrespondenzbl. f. Schweizer Ärzte 1904. Nr. 14. — Sobotta, Tuberculose und Säuglingsernährung. Zeitschr. f. Tub. Bd. 6, S. 313. — Steiner und Neureutter, Tuberculose im Kindesalter. Prager Vierteljahrsschrift 1865, 22. Jahrg., 2. Bd. — Uffelmann, Archiv f. Kinderheilk. 1880, I. S. 414. — Volkoff, Primäre Tuberculose der Verdauungsorgane. Gaseta Botkina 1895, Nr. 51. (Nach Cornet.) — Wagener. Über primäre Tuberculoseinfektion durch den Darm. Münch. med. Wochenschr. 1903, Nr. 47 u. 48. — Wesener, Fütterungstuberculose, l. c. Siehe daselbst chronologische Zusammenstellung der Literatur über Fütterungstuberculose von 1868—1884, 119 Nummern. — Westenhöffer, Positive direkte Übertragung menschlicher Tuberculose auf verschiedene Tierarten. Wiener klin. Wochenschr. 1903, Nr. 20. — Widenmann, Tuberculöse Meningitis im Gefolge von primärer Darmtuberculose. Charitéannalen, XXIV. Jahrgang. — Wille, Über die Infektionswege der Tuberculose. Festschr. z. 69. Naturforscherv. Braunschweig 1897. — Wolff, Perlsucht und menschliche Tuberculose. Berl. klin. Wochenschr. 1902, Nr. 46. — Ders., Über das Wesen der Tuberculose auf Grund der neueren Forschungen und klinischen Erfahrungen. Münch. med. Wochenschr. 1904, Nr. 34. — Wyß, O., Zur Kasuistik der primären Darmtuberculose im Kindesalter. Korrespondenzbl. f. Schweizer Ärzte 1893, Nr. 22. — Zahn, Über primäre Tuberculose des Darmes. Inaug.-Diss., München 1892. — Ders., Zusammenstellung der im pathol. Institut zu Genf während 25 Jahren zur Sektion gekommenen Tuberculosefälle mit besonderer Berücksichtigung der primären und sekundären Darmtuberculose. Münch. med. Wochenschr. 1902, S. 49. — Zinn, Ein Fall von Fütterungstuberculose bei einem erwachsenen Menschen mit Ausgang in Miliartuberculose. Münch. med. Wochenschr. 1905, Nr. 37.

2. Experimentelles über die Art und den Vorgang der Invasion der Tuberkelbazillen bei Infektion des Darmtraktus. — Die Faktoren der Disposition.

Vergl. auch die schon zitierten Arbeiten von Baumgarten, Benoit, Behring, Bollinger, Chauveau, Fischer, Gerlach, Klebs, Koch, Orth, Wesener.

Baumgarten, P., Über die pathologisch-histologische Wirkung des Tuberkelbazillus. Berl. klin. Wochenschr. 1901, Nr. 44, 45, 46. — Ders., Über Immunität und Disposition, besonders mit Bezug auf Tuberculose. Deutsche Med.-Ztg. 1902, Nr. 39. — Ders., Experimentelle und pathologisch-anatomische Untersuchungen über Tuberculose. Berlin 1885 (Hirschwald). — Birch-Hirschfeld, Zur Frage der Disposition für die tuberculöse Infektion. Verhandlungen d. Gesellsch. Deutscher Naturf., 63. Vers., Bremen 1890. II. T., S. 189. — Bollinger, Über die Infektionswege des tuberculösen Giftes. Münch. med. Wochenschr. 1890, Nr. 33. — Calmette et Guérin, Pathogenie der Tuberculose. Acad. des sciences, mai 1906. Ref. in Deutsche med. Wochenschr. 1906, Nr. 34. S. 1400. — Carrière, La tuberculose primitive des ganglions mésentériques. Gaz. des hôp. 1902, Nr. 138. — Cornet, Experimentelle Untersuchungen über Tuberculose. Verhandl. d. 7. Kongr. f. innere Med. S. 299. — Ders., Die Verbreitung der Tuberkelbazillen außerhalb des Körpers. Zeitschr. f. Hygiene 1888, Bd. V. — Cornil, Über die Durchlässigkeit der intakten Schleimhäute für das Tuberkelvirus.

I. Tuberculosekongreß Paris 1888. — Cornil et Dobroklonski, Sur la tuberculose des muqueuses considérées comme portes d'entrée du virus tuberculeux. Congr. pour l'étude de la tuberculose Paris 1888. p. 259. — Damsch, Über pathologisch-anatomische Prozesse in den Lungen bei Fütterungstuberculose. Inaug.-Diss., Berlin 1880. — Disse, Untersuchungen über die Durchgängigkeit der jugendlichen Magen- und Darmwand für Tuberkelbazillen. Berl. klin. Wochenschr. 1904, Nr. 1. — Dobroklonski, De la pénétration des bacilles tuberculeux à travers la muqueuse intestinale et du développement de la tuberculose expérimentale. Arch. de méd. expérimentale et d'anatomie pathologique 1890, Nr. 2. — Elsenberg, Syphilis und Tuberculose. Berl. klin. Wochenschr. 1890, Nr. 6. — Ficker, Über die Keimdichte der normalen Schleimhaut des Intestinaltraktus. Arch. f. Hyg. Bd. 52, H. 1. — De Haan, Experimentelle Tuberculose beim Affen. Fortschritte der Veterinärhygiene 1903, H. 4. — Hanau, Einige Beobachtungen über die Verhältnisse der Darmtuberculose zur Anzahl der Darmfollikel. Virchows Archiv 1886, Bd. CH, S. 411. — Heller, A., Über Disposition für die tuberculöse Infektion. X. intern. med. Kongreß in Berlin 1890. Zentralbl. f. allg. Pathol. u. pathol. Anat. 1890, Bd. I, S. 585. — Helmberger und Martina, Experimentelle Untersuchungen über die Durchgängigkeit des Darmes für Bakterien. Deutsche Zeitschr. f. Chir. Bd. 74, 1904, S. 527. — Herxheimer, Über Tuberkelbazillen in geschlossenen verkästen Darmfollikeln. Deutsche med. Wochenschr. 1885, Nr. 52. — Höning, Über das Auftreten der Bazillen bei Darmtuberculose. Inaug.-Diss., Bonn 1885. — Israel, E., Experimentelle Beiträge zur Beleuchtung der Beeinflussung der tuberculösen Disposition. Verhandl. d. Kopenhagener med. Gesellsch., Hospitals Tidende 1889, 3. R., Bd. VII, S. 1317. — Jürgens, Amöbenenteritis und tuberculöse Darmgeschwüre. Münch. med. Wochenschr. 11. Febr. 1902. — Klebs, Pathol. Anat. I, 1, S. 256. — Kleimann, Über Resorption körniger Substanzen von seiten der Darmfollikel. Archiv f. experim. Pathol. u. Pharmakol. 1890, Bd. 27, S. 191. — Klimenko, Beitrag zur Frage der Durchgängigkeit der Darmwand für Mikroorganismen. Zeitschr. f. Hygiene 1904, Bd. 48, H. 1, S. 67. — Mac Fadyean and Macconkey, An experimental examination of mesenteric glands, tonsils and adenoids with reference of the presence of virulent tubercle bacilli. Brit. med. Journ. 1903. July 18. — Margarucci, Della tuberculosi intestinale et del suo trattamento chirurgico. Policlinico 1898, Vol. V—C. — Mosler, Über Infektion der Darmschleimhaut nach Verschlucken tuberculöser Sputa. Deutsche med. Wochenschr. 1883, S. 277. — Nicolas, J. et Descos, Passage des bacilles tuberculeux, après ingestion, dans les chylifères et le canal thoracique. Zentralbl. f. Bakt. Bd. 32, S. 306. — Rabinowitsch, Neuere experimentelle Untersuchungen über Tuberculose. Deutsche med. Wochenschr. 1906, Nr. 45. — Ravenel, M. P., The passage of tubercle bacilli through the normal intestinal wall. Journal of Med. Research 1903, vol. 10, n. 3, p. 460. — Ribbert, Neuere Arbeiten über den Modus der tuberculösen Infektion. Deutsche med. Wochenschr. 1890, Nr. 48. — Römer, vergl. Behring, Über Lungenschwindsuchtentstehung, l. c. — Roth, O., Über das Verhalten der Schleimhäute und der äußeren Haut in Bezug auf ihre Durchlässigkeit für Bakterien. Zeitschr. f. Heilk. Bd. IV, H. 1. — Scharfe, Über die Durchgängigkeit der Darmwand für Bakterien. Inaug.-Diss., Halle 1896. — Schmidt-Mühlheim, Über die Bedeutung der Lymphbahnen für die Verbreitung des Tuberkelgiftes im Körper des Rindes. Zeitschr. f. Fleischbeschau 1888, Bd. III, Nr. 11. — Scholz, Über Infektion mit Tuberculose durch den Verdauungskanal. Inaug.-Diss., Kiel 1903. — Schott, A., Berechtigen experimentelle oder klinische Erfahrungen zu der Annahme, daß pathogene oder nichtpathogene Bakterien die Wand des gesunden Magendarmkanals durchwandern können? Zentralbl. f. Bakt. 29, S. 239 u. 291. — Schottelius, Zur Kritik der Tuberculosefrage. Experimentelle Tuberculose. Perlsucht. Angeborene Disposition. Virchows Archiv Bd. 91, S. 129. — Speck, A., Die Beziehungen der Säuglingsernährung zur Entstehung der Lungentuberculose. Zeitschr. f. Hyg. 1904. Bd. 48, S. 27. — Tangl, F., Über das Verhalten der Tuberkelbazillen an der Eingangspforte der Infektion. Zentralbl. f. allgem. Pathol. u. pathol. Anat. 1890, Bd. I, Nr. 25. — Tchistovitsch, Contribution à l'étude de la tuberculose intestinale chez l'homme. Annales de l'Inst. Pasteur 1889, Nr. 5, p. 209. — Uffenheimer, Die Durchgängigkeit des Magendarmkanals neugeborener Tiere f. Bakterien. Münch. med. Wochenschr. 1905, S. 1539. — Vallée, Pathogenie der Tuberculose. Acad. des sciences 1906. Ref. in Deutsche med. Wochenschr. 1906, Nr. 34, S. 1400. — Virchow, Einige Beobachtungen über die Verhältnisse der Darmtuberculose

zur Anzahl der Darmfollikel. Zit. v. Hanau, l. c. — Westenhöffer, Über Impftuberculose. Charitéannalen 1904, S. 711.

2. Kapitel.

Pathologische Anatomie.

Viele Details zur pathologischen Anatomie finden sich auch in den zu den späteren Kapiteln gehörenden Publikationen.

Albers, Über eine der nächsten Veranlassungen u. s. w., l. c. (s. Historischer Überblick). — Andral, Traité d'anatomie pathol., l. c. — Andrews, Tuberculosis herniosa and appendicitis tuberculosa. Annals of surgery 1901. Dec., p. 787 to 795. — Apert, Tuberculose de l'intestin et de l'appendice. Lésions considérables de l'appendice, pas de cavité close, aucun symptome d'appendicite. Presse méd. 1898, Nr. 102. — Arnaud, Tuberculose iléo-coecale. Revue de chir. 1905, Nr. 5, p. 673. — Askanazy, Über tumorartiges Auftreten der Tuberculose. Zeitschr. f. klin. Med. 1897, Bd. 32, S. 360. — Aynès, Recherches et considérations sur la typhlite et l'appendicite tuberculeuse. Thèse de Bordeaux 1895. — Bailly, L'invagination dans la tuberculose intestinale. Thèse de Lyon 1904. — Banasehewski, Über Tuberculose des Wurmfortsatzes und des Cöcums. Diss., Jena 1897. — Bar, Rétrécissement tuberculeux de l'intestin grêle. Marseille méd. 1888. — Barbe, Perforations aiguës de l'intestin grêle. Thèse de Paris 1895. — Batut, Invagination aiguë et tuberculose intestinale latente; péritonite; laparotomie; mort. Bull. de la soc. de chir. de Lyon 1901, 20 juin, p. 268. — Baumgarten, Über latente Tuberculose. Volkmanns Samml. klin. Vortr. Nr. 218. — Le Bayon, De la typhlite tuberculeuse chronique. Thèse de Paris 1892. — Beck, Karl, Appendicitis. Volkmanns Samml. klin. Vortr. Nr. 221, S. 1110. — Beale, Tuberculose pulmonaire et intestinale. Perforation de l'ileum. Lancet 1865, I, 19 may, p. 506. — Behr, Ein Fall von Tuberculose des Wurmfortsatzes. Mitteil. a. d. Grenzgebieten der Med. u. Chir. Bd. 13, H. 2. — Belgrand, Etude clinique et thérapeutique sur la tuberculose chirurgicale de la région iléo-coecale. Thèse de Paris 1904. — Bénoit, l. c. — Bérard, La tuberculose intestinale comme cause d'invagination. — Bérard et Patel, De la péritonite généralisée par perforation au cours de l'entérite tuberculeuse. Revue de chirurgie 1906, Nr. 6, p. 899. — Bernay, Les sténoses tuberculeuses etc., l. c. — Bezançon et Lapointe, La tuberculose intestinale à forme hypertrophique. La Presse méd. 1898, 18 mai. — Birch-Hirschfeld, Lehrbuch der pathologischen Anatomie, Leipzig 1882. — Blanc, Tuberculose entéro-péritonéale. Sténose cicatricielle de la fin de l'iléon. Nach Bernay, l. c. p. 134. — Boltz, Beitrag zur Statistik und Anatomie der Tuberculose im Kindesalter. Inaug.-Diss., Kiel 1890. — Bonjour, Des adénopathies péri-appendiculaires dans l'appendicite. Thèse de Paris 1901. — Bonnamour, Abcès de l'appendice sans coliques chez un malade atteint de tuberculose iléo-coecale. Lyon méd. 1903, Nr. 31. — Borchgrevink, Rétrécissements tuberculeux de l'intestin grêle. Semaine méd. 1898, 26 février; Norsk Mag. f. Laegevidenskaben, Jan. 1898. — Born, Über Appendicitis tuberculosa. Inaug.-Diss., Berlin 1897. — Borschke, Pathogenese der Peritonitis tuberculosa. Virchows Archiv, Bd. 127. — Bouchut, Tuberculose entéro-mésentèrique. Gaz. des hôp. 1857, 60, 66, 70. — Bouglé, Appendicite tuberculeuse. Bulletin de la soc. d'anatomie, 30 janvier 1903. — Ders., L'appendicite tuberculeuse. Archives générales de médecine 1903, t. I. — Bouglé et Marie, Appendicite tuberculeuse. Bull. et mém. de la soc. anat. de Paris 1903, t. V, Nr. 1. — Broca et Hartmann, Tuberculose du coecum. Bull. de la soc. anat., mars 1892. — Brosch, Demonstration des Präparates eines Falls von Mesenterialdrüsentuberculose. Deutsche med. Wochenschr. 1895, S. 111. — Brun et Letulle, Lésions histologiques de l'appendicite. Presse méd. 1897. — Cathelin, Appendicite tuberculeuse avec abcès lombaire et fistule pyostercorale. Presse méd., 20 juillet 1898. — Caussade et Charrier, Un cas de tuberculose iléo-coecale à forme hypertrophique avec considérations cliniques, anatomiques et thérapeutiques. Arch. génér. de méd. 1899, p. 410. — Charrin et Gouget, Pseudo-tuberculose localisée sur l'appendice. Soc. de biol. 1897. — Chavannaz, Sur l'appendicite tuberculeuse. Semaine méd. 1905, p. 487. — Chavannaz et Carrière, Arch. gén. de méd. Tuberculose hypertrophique. Journ. de méd. de Bordeaux, 6 juin 1897, p. 271. — Claude, Tuberculose hypertrophique non sténosante du gros intestin. Soc. biol. 1898, p. 1110. — Cohn,

Über den strikturierenden tuberculösen Cöcaltumor. Inaug.-Diss., Freiburg 1902. — Colin, Etude de clinique militaire. Gaz. des hôp., 17 mai 1862. — Conrath, l. c. — Coquet, De la variété chirurgicale des tumeurs caecales tuberculeuses. Thèse de Paris 1894. — Corbin, l. c. — Cornil et Ranvier, Manuel d'histologie pathologique, 2e édit., t. II, p. 351. — Courtois-Suffit, Maladies de l'intestin et du peritoine. Traité de méd. t. III, Paris 1892. — Crowder, A contribution of the pathology of chronic hyperplastic tuberculosis of the caecum, based upon the study of two cases in one of which carcinoma of the caecum coexisted. Americ. Journ. of the med. sciences 1900, Juni. — Darier, l. c. — Davidsohn, Beitrag zur Kasuistik der Darmtuberculose. Inaug.-Diss., München 1905. — Delbet, Tuberculose du caecum. Bull. et mém. de la soc. de chir. de Paris 1905, Nr. 22. — Deppe, Über multiple tuberculöse Darmstenosen. Inaug.-Diss., Tübingen 1899. — Dumontpallier, Rétrécissements multiples de l'intestin iléon avec entérite ulcèrense. Perforation intestinale et peritonite suraiguë. Compt.-rend. des séances de la soc. de biol. 1862, p. 139. — Dupont, De la tuberculose intestinale et de son traitement. Thèse de Paris 1894. — Ebstein, Ein Beitrag zur Pathologie der ileo-cöcalen Tuberculose. Wien. klin. Rundschau 1904, Nr. 9, S. 148—150. — Eisenhardt, l. c. — Eisenmann, Über die Verschiedenheit der typhoiden und tuberculösen Darmgeschwüre. Häsers Archiv 1841, Bd. I, H. 4. — Estève, Appendicite tuberculeuse. Thèse de Montpellier 1906. — Fenwick and Dodwell, Perforation of the intestines in phthisis. Lancet, July 1892. — Felix, Les rétrécissements tuberculeux de l'intestin grêle. Thèse de Paris 1900. — Förster, Handbuch der pathologischen Anatomie. Leipzig 1854. — Frank, An intestinal anastomosis in a case of tubercular fecal fistula of 20 years standing. The Journal of the Americ. medical Association 1900, Nr. 10. Ref. in Deutsche med. Wochenschr. 1900, Lit.-Beil. S. 75. — Fränkel, E., Über multiple narbige Dünndarmstrikturen. Mitteil. a. d. Hamburger Staatskrankenanstalten V, 1895—1896. — Frey, Handbuch der Histologie 1874. — Gehle, Zur Kasuistik der chronischen Coecumtuberculose. Beitr. z. klin. Chir. Bd. 34, S. 171. — Geisseler, Darmstenose infolge ausgeheilter tuberculöser Geschwüre. Inaug.-Diss., Kiel 1895. — Girode, Contribution à l'étude de l'intestin des tuberculeux. Thèse de Paris 1888. — Glasstein, Zur Frage der lokalen chronischen Tuberculose des Cöcums und ihrer chirurgischen Behandlung. Chirurgia Bd. X, Nr. 57. — Gottsacker, Zur Histogenese der tuberculösen Darmgeschwüre. Inaug.-Diss., Bonn 1880. — Gouget, Pseudotuberculose. Localisation élective sur l'appendice. Bull. de la soc. de biol., 3 avril 1897. — Gräpel, Zwei Fälle von strikturierendem, tuberculösem Cöcaltumor. Inaug.-Diss., Freiburg 1903. — Griffon et Natan-Larrier, Tuberculose du coecum. Bull. et mém. de la soc. anat. 1903, Nr. 6. — Groß, Über strikturierende Darmtuberculose. Diss., Tübingen 1901. — Habicht, Ein Fall von tuberculösem Geschwür des Darmes mit Granulationen und Regeneration der Schleimhaut, Inaug.-Diss., Würzburg 1898. — Harries, So called hypertrophic tuberculosis of the intestine. Annals of surgery, Nov. 1902. — Hartmann et Pillet, Note sur une variété de typhlite tuberculeuse simulant les cancers de la région. Bull. de la soc. anat. Paris 1891, p. 471. — Hartmann, A., Ein Fall von tuberculöser Darmstenose. Inaug.-Diss., Tübingen 1897. — Hall and Simpson, A case of chronic hyperplastic tuberculosis of the ascending colon with general lymphatic infection, death from accident. Lancet 1905, Nr. 4. — Hatch, Tuberculous disease of the caecum. Ind. Med. Gaz., Kalkutta 1899, p. 43. (Nach Cornet.) — Hérisson, L'appendicite tuberculeuse. Gaz. des hôp., 16 avril 1906. — Hattute, Rétrécissement tuberculeux du duodénum. Gaz. des hôp. 1874, p. 859. — Henssen, Aneurysma der Bauchaorta im Anschluß an einen tuberculösen perityphlitischen Abszeß. Zeitschr. f. Tuberculose 1901, I, S. 464. — Herezel, Ein Fall von tuberculösem Geschwür der Flexura sigmoidea. Wien. med. Wochenschr. 1901, S. 433. — Jaboulay, in Bernay, l. c., Observ. I. — De Josselin de Jong, Appendicitis tuberculosa. Ned. Tijdschr. v. Geneesk. 1902, I, p. 325. — Ité, Tuberculose intestinale hypertrophique. Thèse de Montpellier 1898. — Kaufmann, E., Perforation eines tuberculösen Dünndarmgeschwüres in die durch Myome deformierte Uterushöhle. Archiv f. Gynäkol. 1886, Bd. XXIX, S. 407. — Kirkorow, Ein Fall von tuberculöser Affektion des Zwölffingerdarmes. Petersb. med. Wochenschr. 1899, S. 6. — Klebs, Pathol. Anat. l. c. — Kortum, Über Enterophthise. Inaug.-Diss., Berlin 1879. — Kraus, Tuberculose der Appendix und der rechten Adnexe. Monatsschr. f. Geburtshilfe u. Gynäkologie Bd. 15, H. 2. — Labbé, Perforation de l'intestin par ulcération tuberculeuse. Bull. de la soc. anat. 1857. — Ladure, Péritonite géné-

ralisée par perforation au cours de l'entérite tuberculeuse. Thèse de Lyon 1901/02. — Langer, Über das Verhalten der Darmschleimhaut an der Ileocöcalklappe. Wien 1887. — Langhans vide Saehs. — Laroyenne, Rétrécissement tuberculeux de l'intestin grêle. Soc. des sc. méd., Lyon 1901. — Lartigau, A study of chronic hyperplastic tuberculosis of the intestine, with report of a case. Pathol. Depart. of Columbia University, 1902. — Le Bayon, De la typhlite tuberculeuse chronique. Thèse de Paris 1892. — Lesueur, Contribution à l'étude anatomo-pathologique et clinique de l'appendicite chez les tuberculeux. Thèse de Paris 1903. — Letulle et Weinberg, Histologie pathologique des appendicites. Bull. de la soc. de biol., 31 juillet 1899. — Letulle, M., L'appendicite et les lésions tuberculeuses de l'appendicite. Bull. de la soc. anat. de Paris 1905. Nr. 2, p. 173—176. — Ders., Le canc. prim. de l'appendice chez les tuberculeuses. Bull. de la soc. anat. Paris, t. V, p. 638. — Ders., Tuberculome hyperplastique partiel du coecum (tuberculom diffus de la valvule de Bauhin). Soc. anat. 1905. Nr. 6, p. 554. — Leube, Krankheiten des Darmes. In v. Ziemßens Handbuch, 2. Aufl. 1878. — Leudet, Recherches anatomo-pathologiques et cliniques sur l'ulcération et la perforation de l'appendice iléo-coecal. Arch. général. de méd., août et septembre 1859. Clinique méd. de l'Hôtel Dieu de Rouen. Paris 1874. — Litten, Zur Diagnostik der Flüssigkeitsansammlung im Cavum abdom. etc. Zeitschr. f. klin. Med. 1881. Bd. II. H. 3. — Lombard, Tuberculose de l'intestin. Bull. de la soc. anat. Paris LXXII. 1897. s. V.-t. II. fasc. 3, p. 120—121. (Nach Cornet.) — Lotheisen, Die Behandlung der multiplen tuberculösen Dünndarmstenosen. Wien. med. Wochenschr. 1903. Nr. 4. — Luce, Multiple narbige Dünndarmstrikturen auf tuberculöser Basis. Ärzte-Verein Hamburg. Juni 1900. Deutsche med. Wochenschr. 1900. V.-Beil., S. 247. — Luzzato, Tub. d. porzione ileo-coecalis d'intestino. Rif. med. 1893. 9, pt. 1. p. 795. (Nach Cornet.) — Marchand, Péritonite aiguë au cours de l'entérite tuberculeuse. Thèse de Paris 1898—99. — Margan, A case of ileo-colic intussusception associated with tuberculous ulceration of the intestines. Lancet. 18 avril, p. 1098. — Margarucci, l. c. — Martin, Darmtuberculose mit beginnender Bildung von multiplen Stenosen. Allg. ärztl. Ver. Köln. Münch. med. Wochenschr. 1904. S. 1324. — Meyer, Über einen Fall von multiplen Stenosen bei primärer Darmtuberculose. Inaug.-Diss., Heidelberg 1886. — Moeckenhaupt, Zwei Fälle von Darmtuberculose mit Stenosenbildung. Inaug.-Diss., Kiel 1894. — Monneret, Gaz. des hôp. 1848. Nr. 21. — Monnier, Tuberculose intestinale hypertrophique. Arch. prov. de méd., février 1899. — Morf, P. F., Primary tuberculosis of the abdominal lymph glands in the adult. New York med. Journal 1903. Aug. 29. — Motel, Tuberculose intestinale hypertrophique. Thèse de Paris 1900. — Muscatello, G., Intorno alle stenosi multiple tubercolari dell' intestino dei bambini ed alle ostruzioni intestinali da ascaridi. La clinica chirurgica 1905. — Nannotti, Considerazioni cliniche et baeterioscopiche sopra un caso di Tiflo-Appendicite tubercolare. Pisa 1892. — Natale, Sulla tubercolosi del cieco e dell' appendice vermiforme. Riforma med. 1904. p. 1159. Münch. med. Wochenschr. 1905. S. 280. (Nach Cornet.) — Nicholls, A case of tuberculosis primarily of intestinal origin combined with tertiary syphilis. Montreal med. journ. 1902. Mai; Zentralbl. f. innere Medizin 1902, S. 1215. — Nikoljski, Über tuberculöse Darmstenose. Samml. klin. Vorträge, Nr. 362. — Orth, Pathologische Anatomie. 1887. — Ossipowski, l. c. — Ott, Perforation eines tuberculösen Darmgeschwürs in einer eingeklemmten Hernie. Inaug.-Diss., München 1895. — Palermo, Sulla tubercolosi del cieco e dell' appendice vermiforme. Riforma med. 1904. Nr. 42. p. 1159—1161. — Pasea, Tubercolosi del ileo-coecum. Gazz. med. di Roma 1894. 20. p. 214. 385. (Nach Cornet.) — Patel, l. c. — Pennato, Sulla tubercolosi ipertrof. d. colon. Rif. med. 1903, p. 490. (Nach Cornet.) — Petzold, Über vernarbte und vernarbende tuberculöse Geschwüre. Inaug.-Diss., Gießen 1898. — Phocas et Carrière, Tuberculose de caecum. Nord méd. 1901. (Nach Cornet.) — Dies., Obstruct. intest. par périton. tubere. Nord méd. 1902. — Piégu, l. c. — Pilliet et Thiéry, Mode de propagation de la tuberculose intestinale. Progrès méd. 1894. — Pilliet, Soc. anat. Paris 1891. — Plant, Tuberculöse Ileumstenose. Deutsche med. Wochenschr. 1906. Nr. 42. Vereinsbericht S. 1723. — Le Play, Pseudo-tuberculose caeco-appendiculaire. Bull. et mém. de la soc. anat. Paris 1904. t. V. p. 253—257. — Potherat, France méd., juin 1891. — Rastouil, Appendicite chronique. Thèse de Paris 1901. — Reisner, Lepröse und tuberculöse Darmgeschwüre bei Lepra. Monatshefte f. Dermatol. Bd. 22. Nr. 5. — Richter, Zur Kenntnis des sogenannten

„tuberculösen Ileocöcaltumors". Zieglers Beitr. z. pathol. Anat. Bd. XXXIX, H. 2. — Richelot, Discussion sur l'appendicite. Bull. de la soc. de chir., 23 mars 1892. — Rindfleisch, Lehrbuch der pathologischen Gewebelehre, 1867—69, S. 307 ff. — Rokitansky, Lehrbuch der pathologischen Anatomie 1861. S. 235 ff. — Rolly, Chronische Enteritis mit Tuberculose. Münch. med. Wochenschr. 1900. S. 577. — Rosenheim. Krankheiten des Darmes, 1893, S. 283. — Roux, Sur 48 cas d'exclusion intestinale. Congr. franç. de chir. 1903. — Ruotte, Appendicite tuberculeuse. Lyon méd. 1903, année XXXV, Nr. 19, p. 813—816. — Sachs, Ein Beitrag zur Exstirpation des Blinddarms wegen Tuberculose. Archiv f. klin. Chir. Bd. 43, S. 429. — Sainsburg, Prim. tub. ulcerat. of large intestin. Lancet 1892, 2, p. 367. (Nach Cornet.) — Salomoni, Riforma medica, Napoli 1896 (Bernay, l. c. S. 185). — Salzer, l. c. — Sauer, Über Perforationen des Darms oberhalb von Strikturen. Inaug.-Diss., Halle 1902. — Schott, Kotfistel durch tuberculöse Darmphthise. Schmidts Jahrb. 1861. — Schuchardt, Tuberculose des Wurmfortsatzes. Berl. klin. Wochenschr. 1897, Nr. 41. — Simon, Perforation de l'appendice coecale. Ulcérations du coecum et du colon. Bull. de la soc. anat. 1847, p. 135. — Sonnenburg, Pathologie und Therapie der Perityphlitis. Leipzig 1905, 5. Aufl., S. 89. — Sörensen, Über stenosierende Dünndarmtuberculose. Deutsche Zeitschr. f. Chir. Bd. 59, H. 1 u. 2, S. 169. — Sourdille, Rétrécissement tuberculeux du rectum. Arch. gén. de méd. 1895, mai, juin, juillet. — Stoney u. Atkinson, Tuberculous disease of the coecum, with notes on a case. Lancet 1905, vol. II, p. 287. — Strehl, Ein Fall von fünfzehnfacher, zum Teil spastisch-entzündlicher Darmstenose tuberculösen Ursprungs. Deutsche Zeitschr. f. Chir. Bd. 50, S. 411. — Tardieu, l. c. — Tchistovitsch, l. c. — Terrier, Discussion sur l'appendicite. Bull. de la soc. de chir., février et mars 1892. — Torel, Tuberculöse Dickdarmstenose. Münch. med. Wochenschr. 1898, Nr. 45. — Treves, Darmobstruktion. Ihre Arten, sowie ihre Pathologie, Diagnose und Therapie. Übersetzt von A. Pollack, Leipzig 1886. — Tuffier, Th., Rétrécissement tuberculeux à forme hypertrophique de l'intestin grêle. La Presse méd. 1900, 21 févr. — Turner, Tuberculoids ulceration of the ascending colon. The Lancet 1905, Sept. 16, p. 825. — Ullé Démétrius, Des lésions de l'intestin dans la tuberculose de l'adulte. Thèse de Paris 1871. — Vallin, Hémorrhagie intestinale mortelle. Union méd. 1869, Nr. 35. — Veirat, Contribution à l'étude de l'appendicite tuberculeuse. Thèse de Montpellier 1904. — Vergely in Bernay, l. c. p. 136. — Verliac, Les différentes formes de tuberculose intestinale. Revue de la tuberculose 1904, 25, 1, p. 159. — Vohtz, Hospitals Tidende Kjobenhavn 1892; Zentralbl. f. Chir. 1903, S. 108. — Walsham, Tuberculous ulceration of the Ileum with perforation. Tr. path. Soc. London, Vol. 47, p. 47, 1896. (Nach Cornet.) — Warbasse, Fall von Geschwür am Processus vermiformis. The Brookl. med. Journ.; Z. f. Tub. II, p. 559. (Nach Cornet.) — Widenmann, Tuberculöse Meningitis im Gefolge von primärer Darmtuberculose. Charité-Annal. 1899, 237, Jahrg. 24. — Widerhofer, Darmkrankheiten, in Gerhardts Handbuch der Kinderkrankheiten Bd. IV, Tübingen 1880. — Wolff, P., Über Geschwülste der Ileocöcalgegend und ihre chirurgische Behandlung. Inaug.-Diss., Berlin 1893. — Zaayer, Primäres Karzinom der Appendix vermiformis. Nederl. Tijdschr. v. Geneeskunde I, Nr. 20. — Ziegler, Lehrbuch der pathologischen Anatomie. — Zinn, Fall von Fütterungstuberculose mit Ausgang in Miliartuberculose. Ärzte-Ver. Nürnberg, 20. Juni 1895; Münch. med. Wochenschr. 1895, S. 826 u. 856.

3., 4. u. 5. Kapitel.

Symptomatologie, Diagnose und Differentialdiagnose, Prognose.

Bär, Die nichtentzündlichen Tumoren der Ileocöcalgegend. Zentralbl. f. d. Grenzgebiete der Med. u. Chir. 1900, Bd. III, H. 9. — Baillet, La résection du segment iléo-caecal de l'intestin. Thèse de Paris 1894. — v. Bamberger, Die Entzündungen in der rechten Fossa iliaca. Wien. med. Wochenschr. 1853, S. 369. — Bard, Les phénomènes de sténose dans les ulcérations tuberculeuses de l'intestin. Semaine méd. 1903, Nr. 30. — Ders. in Bernay, l. c., p. 126 u. 129. — Bérard et Leriche, Des sténoses tuberculeuses de l'intestin grêle chez l'enfant. Revue de chir. 1904, XXIV, Nr. 8 et 9. — v. Bergmann, Sitzung der Freien Vereinigung der Chirurgen Berlins vom 21. Nov. 1894. — Boas, Diagnostik und Therapie der Darmkrankheiten. Leipzig 1898. — Bouilly, Tumeur maligne de la région iléo-coecal. Revue de chir. 1888, p. 697. — Brelet, Les formes cliniques de la

tuberculose intestinale. Arch. génér. de méd. 1905. Nr. 4. — Brun. Péritonite tuberculeuse à début brusque simulant l'appendicite. Soc. de chir. 1898. — Cadiat, Bull. de la soc. anat. 1874, p. 742. — Carstens, Removal of the coecum. Med. Rec. 1898, II, p. 749. — Clar, Akuter Darm- und Bauchfellkrebs bei einem 3jährigen Kinde. Österreich. Zeitschr. f. Kinderheilkunde 1855, S. 49. — Claude, Tub. hypertr. non sténosante d. gros intestin. C. r. biolog. s. 10, t. 5, 1898. (Nach Cornet.) — Chlofardet, Periton. tuberc. à début brusque simul. l'appendicite. Thèse d. Paris 1900. — Cornil et Marie, Observ. d. tub. d. caecum simul. un canc. Cgr. pour l'ét. d. l. tub. 1893. Paris 1894, p. 504. (Nach Cornet.) — Courteville, Tub. avancée d. l. valvule ileo-coec., fistules. typhl. et appendicite tub. Journ. d. sciences m. d. Lille 1895. 2. p. 624. (Nach Cornet.) — Cotterill, Sténose cicatricielle d'origine tuberculeuse siégeant à l'extrémité même de l'iléon. In Bernay, l. c. p. 138. — Czerny, Über chirurgische Behandlung der intraperitonealen Tuberculose. Beitr. z. klin. Chir. Bd. VI, p. 73. — Deguy, Tuberculose int. primitive à forme typhoïde. Journal des praticiens 1896, p. 820. — Dieulafoy, Tuberculome hypertrophique du coecum; diagnostic des tumeurs de la fosse iliaque droite. La semaine méd. 1902, Nr. 41. — Dobbertin, Zur Differentialdiagnose d. Cöcumtuberculose und Appendicitis. Char.-Ann. 1905, S. 465. — Ders., Ein Fall von Ileocöcaltubere. Ges. d. Char.-Ärzte, Berlin, Febr. 1903. Münch. med. Wochenschr. 1903, S. 309. (Nach Cornet.) — Dounef, Contribution à l'étude de la périty phlite et de l'appendicite. Thèse de Genève 1893. — Erdheim, Über multiple Darmstenose tuberculösen Ursprungs. Wien. klin. Wochenschr. 1900, Nr. 4. — Faber, Knud, Perniciöse Anämie bei Dünndarmstrikturen. Berl. klin. Wochenschr. 1897. — Fibiger, Über tuberculöse Dünndarmstriktur und deren Verwechslung mit syphilitischer Verengerung. Nord med. ark. Bd. 34, H. 2; Wien. klin. Wochenschr. 1902, S. 587. Vergl. hiezu Literatur der Darmsyphilis. — Fick, Über tuberculöse Darmtumoren. Petersb. med. Wochenschr. 1900, S. 306. (Nach Cornet.) — Frerichs, Beiträge zur Lehre von der Tuberculose. Marburg 1882. — Friedländer, Über lokale Tuberculose. Volkmanns Vortr. 1873, Nr. 64. — Gaillard, Formes cliniques de la tuberculose intestinale. Méd. moderne 1896, Nr. 17, p. 736. — De Giacomi, Fortschritte der Medizin Bd. I, Nr. 5. — Grawitz, Über urämische Darmgeschwüre. Greifsw. m. V. 1898. Deutsche med. Wochenschr. 1898, S. 311. — Ders., Eine seltene Form von primärer Darmtuberculose. Deutsche med. Wochenschr. 1890, S. 506. — Grüner, Über Autointoxikation bei einem stenosierenden tuberculösen Geschwür des Dickdarmes. Inaug.-Diss., München 1904. — Guiband, Tuberculose iléo-caecale à forme hypertrophique et sclérose. Gaz. méd. de Nantes 1902. (Nach Cornet.) — Herbert. Tuberculous ulceration of caecum giving rise to symptoms of disease of the appendix. Lancet 1897, July 3. — Hildebrand, O., Jahresbericht über die chirurgische Abteilung des Spitals Basel 1902, S. 79, Fall 2. — Hochenegg, Chirurgische Eingriffe bei Blinddarmerkrankungen. Wien. klin. Wochenschr. 1895, Nr. 17, 18 u. 20, Fall 6. — Hofmeister, Über multiple Darmstenosen tuberculösen Ursprungs. Bruns' Beitr. z. klin. Chir. Bd. 17, H. 3, S. 577. — Homen. Zentralbl. f. allgem. Pathol. u. pathol. Anat. 1893, S. 101. — Hudson. Transactions of the Path. Soc. of London 1888, march 6. — Johnson. Ein Beitrag zu den klinischen und therapeutischen Erfahrungen über die multiple tuberculöse Darmstriktur. Inaug.-Diss., Göttingen 1899. — Körte, Zur chirurgischen Behandlung der Geschwülste der Cöcalgegend. Deutsche Zeitschr. f. Chir. 1894, Bd. XL. — Ders., Ausgedehnte Darmresektion wegen Darmtuberculose. Archiv f. klin. Chir. Bd. 48, S. 715. — Krokiewicz, Zur Diazoreaktion im Harn. Wien. klin. Wochenschr. 1898, S. 703. — Krüger, Die primären Bindegewebsgeschwülste des Magendarmkanals. Inaug.-Diss., Berlin 1894. — Kraus, Tuberculose der Appendix und der rechtseitigen Adnexa. Monatsschr. f. Geburtshilfe u. Gynäkol. Bd. 15, H. 2. — Leichtenstern, Verengerungen, Verschließungen und Lageveränderungen des Darmes. In v. Ziemßens Handbuch der spez. Pathol. u. Ther. Bd. VII, 2. Hälfte, Leipzig 1878. — Lichtheim, Zur diagnostischen Verwertung der Tuberkelbazillen. Fortschritte der Medizin Bd. I, Nr. 1. — Matas, Multiple strict. of prob. tub. orig. The Philadelphia med. Journal 1898, July 9, vol. II, p. 73. — Matlakowski, Über Resektion des Blinddarms bei karzinomatöser und narbiger Stenose. Deutsche Zeitschr. f. Chir. Bd. 33, H. 4 u. 5, S. 321. — Mironescu, Über das Vorkommen von Tuberkelbazillen ähnlichen Bakterien in menschlichen Fäces. Zeitschr. f. Hygiene 1901, Bd. 37, H. 3. — Moizard, Peritonite tuberculeuse à début brusque simulant l'appendicite. Journal des praticiens 1900, p. 497. — Mongie.

Appendice et ganglions tuberculeuse du mésentère; difficulté du diagnostic de l'appendicite. Soc. anat. Journ. de méd. de Bordeaux 1901, Nr. 2. — Nothnagel, Die Beweglichkeit bei Abdominaltumoren. Festschrift zum 100jährigen Jubiläum des med.-chir. Friedrich-Wilhelm-Instituts Berlin 1895, S. 179. — Obrastzoff, Zur Diagnose des Blinddarmkarzinoms der Blinddarmtuberculose, der tuberculösen Perityphlitis und der Ileumtuberculose. Archiv f. Verdauungskrankh. 1898, Bd. IV, p. 440. — Oppel, Über die tuberculösen Tumoren des Blinddarmes. Russisches Archiv f. Chir. 1903, Heft V. — Page, Tuberculous ulceration of the coecum giving rise to symptoms of appendicitis. Lancet 1897, II, p. 10. — Pantaloni, Un cas de résection partielle du caecum par ulcérations tuberculeuses localisées. Archives provinciales de chir. 1898, Nr. 7. — Ders., Résection de l'intestin grêle pour tuberculose intestinale chronique. Arch. provinc. 1898, Nr. 6. — Du Pasquier, Les troubles gastriques dans la tuberculose pulmonaire chronique. Thèse de Paris 1903. — Patel, Appendicite tuberculeuse totale aiguë et appendicite chez un tuberculeux. Lyon méd. 1900, Nr. 52. — Ders., Rémarques sur l'état du segment intestinal situé en amont d'une sténose. Lyon méd. 1900, Nr. 3. — Pel, Darmstenose durch Tuberculosis. Genootschap ter Bevord. der Natuurgenees- en -heelk. Amsterdam 1896/97, 2. Serie, p. 138. — Phocas et Carrière, Tuberculose du caecum. Nord méd. 1901, 1 oct. — Pilcher, Exclusion of the ileocoecal coil for tumour of the coecum and appendix. Brooklyn med. Journ. 1905, XIX, p. 36. — Le Play, Pseudo-tuberculose cacco-appendiculaire. Bull. et mém. de la soc. anat. de Paris 1904, sér. 7, t. VI, Nr. 3, p. 253. — Pollack, K., Beiträge zur Kenntnis des tuberculösen Ileocöcaltumors. Inaug.-Diss., Breslau 1903. — Pollack, E., Fall von Darmtuberculose mit schwarzem Harn. Berl. klin. Wochenschr. — Quénu et Indet, Rétrécissement tuberculeux de l'intestin. Rev. de chir. 1902, 1, p. 59. — Reach, Die multiplen Darmstrikturen. Zentralbl. für die Grenzgebiete der Med. u. Chir. 1900, Bd. III, H. 1. — Reclus, Typhlite et appendicite tuberculeuse in cliniques chirurg. de la pitié 1894, p. 317. — Regling, Über solitäre Darmstenosen. Deutsche Zeitschr. f. Chir. Bd. LXV. — Romme, Symptomatologie et diagnostic de l'appendicite tuberculeuse. La presse méd. 1903, Nr. 61. — Rosenblatt, Nachweis der Tuberkelbazillen in den Fäces. Zentralbl. f. innere Med. 1899, S. 755. — Schede, Die chirurgische Behandlung der Perityphlitis. Deutsche med. Wochenschr. 1892, Nr. 23. — (Schreyer, Chiari, Zemann, Marchand vgl. Literatur der Aktinomykose.) — Schiller, Über die Darmoperationen an der Heidelberger chirurgischen Klinik aus den letzten 4 Jahren. Beitr. z. klin. Chir. Bd. 17, S. 603. — Schlesinger bei Lotheisen, l. c. u. Zentralbl. für innere Med. 1902, S. 1203, Gesellschaft für innere Medizin in Wien. — Schuchardt, Tuberculose des Wurmfortsatzes. Berl. klin. Wochenschr. 1897, Nr. 41. — Senn, Etiology, pathology and diagnosis of intestinal tuberculosis. The Journal of the Am. Med. Ass. 1898, June 4. — Sklodowski, Über chronische Verengerung des Dünndarms. Mitteil. a. d. Grenzgebieten 1899, Bd. 5, H. 3. — Sotty, Péritonite tuberculeuse à début brusque simulant l'appendicite. Thèse de Lyon 1901. — Sprengel, Appendicitis. Deutsche Chirurgie, Lief. 46 d, S. 480. — Tillaux, Les différentes formes de tuberculose abdominale. Journal de méd. interne 1904, VIII, p. 11. — Verliac, Les différentes formes de la tubercuIose intestinale. Rev. de la tubercul. 1904, série 2, t. I, Nr. 3, p. 159. — Wilmanns, Ein Fall von Darmstenose infolge chronisch-entzündlicher Verdickung der Ileocöcalklappe. Beitr. z. klin. Chir. 1905, Bd. 46, H. 1, S. 221. — Winselmann, Über Tuberculosis coli und Colonoperationen. Wien. klin. Rundschau 1905, XIX, 2, 3. — Witte, Ein Fall von tuberculöser Darmstenose. Inaug.-Diss., Greifswald 1897. — Wittstock, Zur Klinik des Ileus durch Darmtuberculose. Inaug.-Diss., Berlin 1893. — Zahlmann, Tuberculöse Darmstriktur. Resectio ileo-coecalis. Hospitalstitende 1892, Nr. 36; Zentralbl. f. Chir. 1893, S. 107.

6. Kapitel.

Therapie.

Hieher gehören auch viele der schon aufgeführten Arbeiten. Mitbenutzt wurde das Literaturverzeichnis von Campiche.

Alglave, Etude sur le traitement chirurgical de la tuberculose du segment iléo-caecal de l'intestin. Thèse de Paris 1904. — Ammer, Zur Kasuistik der Darmausschaltung. Diss., Kiel 1902. — Autepas, Tuberculose hypertrophique du coecum. Résection, guérison. Gaz. méd. d'orient 1904—1905, p. 203. — Arbusow, Russisch,

Archiv f. Chir.; Zentralbl. f. Chir. 1904, S. 392. — Mac Arthur, Tuberculosis of the ileocoecal valve. Chicago surgical society. Annals of surgery 190, July. — Autepas, Hypertrophic tuberculosis of the caecum. Resection. Recovery. Le Revue intern. de la tubercul. 1905, p. 9. — Aynés, Recherches et considérations sur la typhlite et l'appendicite tuberculeuses. Thèse de Bordeaux 1895. — Bauer, Tuberculosis coeci. Chirurg. Kasuistik aus dem allgem. Krankenhause in Malmö. Hygiea 1899, Bd. LXI, H. 8, S. 153. — Baum, W., Ein großer tuberculöser Mesenterialtumor. Deutsche Zeitschr. f. Chir. Bd. 64, 1.—3. H., S. 286. — Baum, H., 7 Fälle operativ behandelter stenosierender Ileocöcaltuberculose. Münch. med. Wochenschr. 1906, Nr. 35, S. 1705. — Beatson, Case of excision of a large tuberculous abscess. Brit. medical Journal 1898, Oct. 29. — Beck, Karl, Appendicitis. Samml. klin. Vortr. 1898, Nr. 221. — Ders., Annals of surgery 1894, bei Magill, part. 24, p. 672. — Becker, Über Darmresektion. Deutsche Zeitschr. f. Chir. 1894, Bd. 39, p. 148. — Belgrand, Etude clinique et thérapeutique sur la tuberculose chirurgicale de la région iléo-caecale. Thèse de Paris 1904. — Bérard, Rétrécissement tuberculeux multiples de l'intestin grêle et occlusion subaiguë par bride; laparotomie; guérison. Soc. de chir. Nr. 19; Lyon méd. 1903, Nr. 31. — Ders., Les formes chirurgicales de la tuberculose intestinale. Paris 1905 (Masson). — Bérard et Leriche. Des sténoses tuberculeuses de l'intestin grêle chez l'enfant. Revue de chir. 1904, Nr. 8 u. 9. — Bergh, Ett Fall af tuberkulost sar i colon ascendens junte intraperitoneal abscess, simulerande akut appendicit med perforation; processus vermiformis saknas. Hygiea 1898, LX, 7, p. 78. — Beurnier, Etude clinique et thérapeutique sur l'appendicite tuberculeuse. Bull. génér. thér. 1904, I, 146. p 916. — Bier, Münch. med. Wochenschrift 1897, Nr. 7, S. 185. — Billon, La tuberculose appendiculo-caecale, traitée par la laparotomie iliaque. Thèse de Lyon 1898. — Boiffin, Sur le traitement chirurgical des rétrécissements de l'intestin. 9. congrès de chir. Semaine méd. 1895, Nr. 53. — Bourigault, Résultats de l'intervention chirurgicale dans les tuberculoses internes. Thèse de Paris 1893. — Caird, Enterectomy for tuberculous stricture of the intestine. Med. Press 1903, Nov. 11; Scottish med. and surg. Journ. 1904, Nr. 4. — Calvini, Un caso di resezione ileo-coecale per tubercolosi. Il Progresso medico 1902, Nr. 5. — Caminiti, Resez. d. intest. p tub. Rif. med. 1896, p 112. (Nach Cornet.) — Campiche, Ueber die bisherigen Resultate der verschiedenen operativen Eingriffe bei Cöcum-Tuberculose und Appendicitis-Tuberculose — eine vergleichende Zusammenstellung. Deutsche Zeitschr. f. Chir. Bd. 80. — Carel, Résection de l'anse iléo-coecale. Thèse de Paris 1897. — Cathelin, Appendicitis aiguës chez les tuberculeux. La Presse méd. 1899, Nr. 49. — Ders., La Presse méd. 1898, Nr. 60. — Cecchercelli, Il Raccoglitore medico 1894, Nr. 1, 3 ff. — Chaput, Résection du caecum. Bull. et mém. de la soc. de chir. 1901, Nr. 24. — Ders., Tuberculose du caecum et du colon ascendant. Pas de résection intestinale. Entéro-anastomose iléo-colique gauche par le procédé des agrafes rondes. Guérison. Bull. et mém. de la soc. de chir. 1903, Nr. 4. — Chiardini, M., Un caso di stenosi unica tubercolare dell' ileo. Gazz. degli ospedali e cliniche 1904, Nr. 88. — Clarke, A case of tubercolous ulceration of the intestine causing multiple stricture. Lancet 1904, July 16. — Courtillier, Tuberculose chronique de l'angle iléo-caecal. Résection. Guérison. Fistule pyostercorale. Opération. Mort. Bull. de la soc. anat. de Paris 1896, Nr. 13. — Crowder, A case of hyperplastic tubere. of the vermif. append. Americ. Journal of med. sc. 1902, Bd. CXXIV, p. 236. — Cullen, Tuberculous stricture of the ascending colon with sudden total obstruction of the bowel; perforation of the intestine; removal of the caecum and half the ascending colon; recovery. Americ. Journal of the med. sc. 1904, vol. CXXVII, Nr. 3, p. 431—439. — Cumston, Appendicitis tuberculosa. Annals of Gynaecol. and Pediatrics 1899, p. 29. — Czerny, Über die chirurgische Behandlung intraperitonealer Tuberculose. Beitr. z. klin. Chir. 1890, Bd. VI, p. 73. — Czerny und Rindfleisch, Über die an der Heidelberger chirurgischen Klinik ausgeführten Operationen am Magen und Darm. Beitr. z. klin. Chir. 1892, Bd. IX, S. 661. Vergl. ferner Jahresberichte der Heidelberger chirurgischen Klinik. — Delaunay, Résultats éloignés de résection du coecum. Congrès de chirurgie 1899, Nr. 11. — Delbet, Resection de l'anse iléo-caecale. Semaine méd. 1905, Nr. 27. — Descomps, Tuberculose de l'iléon dans la région app.-coecale. Bull. soc. anat. de Paris 1903, Nr. 7, p. 589. — Dona, Ein Fall von eöeo-appendikulärer Tuberculose. Resektion der Ileocöcalschlinge und laterale Invagination des Ileums im Colon. Revista de chir. 1901, Nr. 8, p. 370 und Nr. 7, p. 331. — Dogliotti, A., Stenosi cicatriziali di una unica ulzerazione tubercolare del tenue. Gazz. degli os-

pedali 1902, Nr. 38. — Dowd, Hyperplastic tuberculosis of lower end of ileum with scattered miliary tubercles on the peritoneum; resection of lower port of ileum; implantation of free end into ascending colon; recovery. Annals of surgery. Transactions of the New York surgical Society, June 1902. — Durante, VI. congresso della soc. ital. di chir., 16 aprile 1889; VII congresso, 31 marzo 1890. In Margarucci, l. c. — Edgar, Case of resection of the sigmoid flexure. Obstetrical and gynaecol. soc. Glasgow med. Journal 1901, June. — Eichhorst, Handbuch der speziellen Pathologie und Therapie, Bd. IV, S. 545–550, 1891. — v. Eiselsberg, Zur Kasuistik der Resektionen und Enteroanastomosen am Magen und Darmkanale. Archiv f. klin. Chir. 1897, Bd. 54, H. 3. — Ders., Zur Kasuistik der Darmausschaltung. Wien. klin. Wochenschr. 1893, Nr. 8. — Ders., Weitere Beiträge zur Kasuistik der Darmausschaltung. Wien. klin. Wochenschr. 1896, Nr. 12, 13, 14. — Elbogen, Tuberculöse Cöcaltumoren. Allg. Wien. med. Ztg. 1904, Nr. 37, S. 104. — Ferrero, Un caso di tubercolosi ipertrofica del coeco. Clin. chir. (Mailand) 1904, XII, p. 893. — Fink, Über 2 Fälle von Resektion des Cöcums wegen Tuberculose. Prag. med. Wochenschr. 1890, Nr. 9. — Fletscher, Ileo-coecal tuberculosis. St. Bartholomews Hospital Reports 1896, Bd. XXXII, p. 478. — Franke, l. c. — Fröhlich, Radikaloperation bei tuberculösen Ileocöcaltumoren. Wien. klin. Wochenschr. 1904, Nr. 39. — Fuchsig, Über die an der Klinik (Albert) in den letzten 12 Jahren ausgeführten Darmresektionen. Deutsche Zeitschr. f. Chir. Bd. 61, H. 1 u. 2. — Funke, Zur Kasuistik der Darmausschaltung. Prager med. Wochenschr. 1895, S. 342. — Fürst, Zur Therapie der Darmtuberculose. Wiener med. Presse 1905, Nr. 33. — Galeotti, Stenosi tubercolari multiple dell' intestino tenue. Supplemento al Policlinico 20. Gennajo 1900. — Gayet, Entéro-anastomose, puis exclusion bilatérale et totale avec fistule préexistante du segment iléo-caecal pour anus contre nature droit d'origine tuberculeuse. Soc. de chir. de Lyon, 3 mai 1900. — Ders., 2 cas de tuberculose de l'appendice. Bull. soc. anat. April 1898. — Gerota, Chronische Darmokklusion nach einer tuberculösen Darmokklusion des Colon ascendens. Revista d. chir. 1902, Nr. 9. — Geßner, Enteroanastomose bei tuberculöser Darmstriktur. Freie Vereinigung der Chirurgen Berlins. Zentralbl. f. Chir. 1896, Nr. 6. — Goldmann, Über Dünndarmresektion bei tuberculösen Geschwüren. Diss., Halle 1903. — Göschel, Demonstration. Münch. med. Wochenschr. 1905, S. 251. — Gräpel, Zwei Fälle von strikturierendem, tuberculösem Cöcaltumor. Diss., Freiburg 1903. — Griffon et Nattan-Larier, Tuberculose du coecum. Bull. et mém. soc. anat. 1903, p. 387. — Grimsgard und Nikolaysen, Ein Fall von primärer Darmtuberculose mit multiplen Dünndarmstrikturen, nach eingetretener Kachexie operiert. Nord. med. Arkiv Abt. 1: Chirurgie, 1901, Nr. 9, Bd. 1, H. 2. — Groß et Senecrt, Revue méd. de l'Est 1905, p. 57. Résection iléo-coecale pour tuberculose. — Guinard, Soc. de chir. 22 mars 1899; Semaine méd. 1899, p. 109. — Haberer, Anwendung und Resultate der seit April 1901 an Hofrat Prof. v. Eiselsbergs Klinik in Wien ausgeführten lateralen Enteroanastomosen. Archiv f. klin. Chir. Bd. 72, H. 3. — v. Haeker, Über die Bedeutung der Anastomosenbildung u. s. w., l. c. — Handbuch der praktischen Chirurgie v. Bergmann, v. Bruns, v. Mikulicz, 2. Aufl. 1902, Bd. III. — Hatch, Tuberculous disease of the coecum. Indian med. Gazette 1899, p. 43. — Herczel, Tuberculöse Striktur des Colons. Resektion. Heilung. Verein der Spitalärzte, Budapest 1897, XII, 14. — Hesse, Emil, Kasuistischer Beitrag zur Lehre von der operativen Darmausschaltung. Inaug.-Diss., Kiel 1893. — Hofmokl, Wien. klin. Wochenschr. 1890, S. 87, k. k. Gesellschaft der Ärzte in Wien. — Hosmer, A case of primary intestinal tuberculosis. North—West—Lancet Minneanopolis 1904, p. 346. — Hugel, Ileocöcale Resektion bei Darmtuberculose. Archiv f. klin. Chir. Bd. 62, S. 761. — Jalaguier, Appendicite tuberculeuse. Traité de chir. (Duplay et Reclus) Bd. VI, 1898, p. 635. — Jordan, Cöcal- und Colonresektion wegen Tuberculose. Naturhistorisch-medizinischer Verein Heidelberg, 25. Juni 1901. Münch. med. Wochenschr., 21. Jan. 1902. — Israel, Erfahrungen über operative Heilung der Bauchfelltuberculose. Deutsche med. Wochenschrift 1896, S. 5. — Ito und Asahara, Über die operative Behandlung der multiplen tuberculösen Darmstrikturen. Deutsche Zeitschr. f. Chir. 1906, Bd. 82, 4.—6. H., S. 344. — Jungherz, Ein Beitrag zur Diagnose und operativen Behandlung von Cöcumtumoren. Inaug.-Diss., Würzburg 1896. — Karewski, Über Perityphlitis bei Kindern. Deutsche med. Wochenschr. 1897, S. 312. — Kelly and Hurdon, The vermiform appendix and its diseases. Philadelphia u. London 1905. — Keetley, Die Tuberculose des Cöcums und der Appendix. Lancet, 7. Juli 1906. — Kraussold, Über die Krankheiten des Proc. vermiformis und

des Cöcums und ihre Behandlung, nebst Bemerkungen zur zirkulären Resektion des Darmes. Samml. klin. Vortr. 1881, Nr. 191. — Krogius, Ein Fall von multiplen stenosierenden Darmtumoren tuberculöser Natur; dreifache Darmresektion mit glücklichem Ausgang. Deutsche Zeitschr. f. Chir. 1899, Bd. 52, H. 5 u. 6. — Kümmel, Vereinsbeilage der Deutschen med. Wochenschr. 1896, S. 16. — Kuknla, Über ausgedehnte Darmresektionen. Archiv f. klin. Chir. Bd. 60, S. 887. — Lance, Etude clinique sur l'exclusion de l'intestin. Thèse de Paris 1903. — Langemak, Die Darmausschaltung als präliminare Operation vor Exstirpation zweier Cöcaltumoren mit Bemerkungen über das Cöcumkarzinom. Deutsche Zeitschrift f. Chir. 1902, Bd. 62, H. 3 u. 4. — Lecène et Alglave, Tuberculose iléo-coecale ulcéreuse et sténosante. Bull. de la soc. anat. 1904, p. 591. — Lediard, Excision of the caecum for tuberculous disease. The Lancet 1898, Aug. 13. — Leriche, Rétrécissements tuberculeux multiples de l'intestin grêle. Lyon méd. 1904, Nr. 37, p. 434. — Lennander, Ein Fall von multiplen tuberculösen Stenosen im Ileum. Berl. klin. Wochenschr. 1898, Nr. 32. — Le Play, Pseudo-tuberculose coeco-appendiculaire. Bull. et mém. soc. anat. Paris 1904, Bd. 79, p. 253. — Lührs, Totale Darmausschaltung. Münch. med. Wochenschr. 1896, Nr. 33 u. 34. — Maehard, Exstirpation du caecum. Thèse de Genève 1899. — Mäder, B., Beitrag zur Cöcumtuberculose. Inaug.-Diss., Leipzig 1904. — Macthe, Operationen bei Tuberculosis ileocoecalis. Norsk Magazin for Laegevidenskapen 1900, Bd. LXI, p. 253. — Magill, Resection of the ilco-caecal coil of the intestine etc. Annals of surgery, Decembre 1894, p. 642. — Maitland, A case of tuberculous disease of the coecum. British med. Journal 1901, May 11. — Maksimow, Warschau 1904, Zentralbl. f. Chir. 1904, S. 1079. — Malthe, Operat. ved tub. ileo-coec. Norsk mag. f. Laegevid. 1900, 253. (Nach Cornet.) — Maric, Bull. de la soc. anat., juin 1894. — Marwedel, Über Darmanastomosen u. s. w. Beitr. z. klin. Chir. Bd. XIV, S. 23. — Mayo, Zur Therapie der Darmtuberculose. New York med. Journal 1899, Aug. 19. — Morelli, Un caso di tuberculosi stenosante dell' ileo curato coll' enteroanastomose. Gazz. degli ospedali e delle cliniche 1902, Nr. 81. — Monod, Appendicite tuberculeuse. Bull. soc. chir., juillet 1895. — Müller, E., Extraabdominal Tarmresetion mid fortsatz extraabdominal Behandling. Hospitals Tidende R. 4, Bd. IV, Nr. 3, p. 49, Kopenhagen 1896. — Müller, Tuberculose du caecum: résection du caecum. Mort. Bull de la soc. anat. Paris 1903, t. V, p. 538. (Nach Cornet.) — Nash, Excision of the coecum. Middlesex Hospital Gazette, March 1905. — Nordmann, Zur Behandlung der Perityphlitis und ihrer Folgecrkrankungen. Archiv f. klin. Chir. Bd. 78, S. 295. — Novaro, Della resezione circolare dell' intestino. Giornale della R. Accademia di Medicina di Torino 1882. — Nové-Josserand, Tuberculose localisée du caecum, traité par la simple laparotomie. Soc. des sciences méd. de Lyon. Lyon méd. 1896, Nr. 22. — Obalinski, Zur totalen Darmausschaltung. Zentralbl. f. Chir. 1894, S. 1194 u. 1896, S. 812. — Ders., Über Laparotomie bei innerem Darmverschluß auf Grund eigener 110 Fälle. Archiv f. klin. Chir. Bd. 48, S. 1. — Oehsner, Ileo-coecal tuberculosis. Chicago med. Rec. 1895. — Oppel, Über die tuberculösen Tumoren der Blinddarms. Russ. Archiv f. klin. Chir. 1903, H. 5. — Oppenheim et Laubry, La péritonite aiguë par perforation au cours de l'entérite tuberculeuse. Arch. gén. de méd. 1899, nouv. série t. I, p. 641. — Palermo, Tuberculose des Cöcums und des Proc. vermiformis. Rif. med. 1904, Nr. 41—42. — Passow, Beitrag zur operativen Behandlung des sogenannten Ileocöcaltumors. Diss., Rostock 1905. — Patel, Rétrécissements tuberculeux multiples de l'intestin grêle; entero-anastomose; guérison. Soc. des sciences méd. Lyon méd. 1903, Nr. 33. — Ders., Tuberculose iléo-caecale; rétrécissement du caecum; résection iléo-caecale. Soc. de sciences méd., Lyon méd. 1903, Nr. 46. — Ders., Thèse de Lyon, l. c. — Péan, Traitement des rétrécissements de la valvule iléo-coccale. Acad. de méd. 1890, p. 856. — Petit, Contribution à l'étude de l'appendicite tuberculeuse. Thèse de Paris 1905. — Pozza, Resez. dell' ansa ileo-coec. et anastomosi terminale ileo-coecale etc. Suppl. di Policlinico 1899, p. 909. (Nach Cornet.) — Prutz, Über die Enteroanastomose, speziell die Ileocolostomie in der Behandlung der Verschlüsse und Verengerungen des Darms. Archiv f. klin. Chir. Bd. 70, H. 1, S. 233. — Quénu et H. Inder, Des rétrécissements fibreux de l'intestin grêle. Revue de chir. XXI, Nr. 6. — Reboul, Lignes d'occlusion intestinale produits par une adénite tuberculeuse subaiguë de la fosse iliaque interne etc. 15. congrès de chir., Revue de chir. 1902, Nr. 11. — Nenton, Two cases of entercctomy for tuberculous tumours. The Lancet 1902, Nov. 15. — Ders., Case of excision of a portion of ileum with the coecum and

ascending colon for tubercular disease. Glasgow med. Journal 1903 Bd. LX. p. 427. — Richelot, Tuberculose du caecum. Résection partielle; guérison. Bull. soc. chir. 1892, p. 236. — Riedel, Appendicitis. 70. Versamml. Deutscher Naturforscher und Ärzte, Düsseldorf 1898. — Rispal et Buy, Sur un cas de tuberculome coecal. Toulouse méd. 1904, p. 66; Languedoc méd. 1904, p. 66. — Robson, The radical treatment of chronic intestinal tuberculosis, with suggestions etc. The Lancet 1902, Sept. 27. — Roskoschny, Zur Kasuistik der Darmausschaltungen. Deutsche Zeitschr. f. Chir. Bd. 59, H. 5 u. 6. — Routier, Caecum provenant d'une résection iléo-caecale pour tuberculose. Bull. et mém. de la soc. de chir. 1896, Nr. 7. — Roux, Revue méd. de la Suisse romande 1891, p. 688. — Roux, Depage, Pinchart, Demoulin, Tuberculose iléo-coecale. Presse méd. 1905, Nr. 80, p. 647. — Ruotte, Appendicite tuberculeuse avec fistule. Résection iléo-coecale. Bull. soc. chir. Lyon 1903, p. 140. — Sachs, 33 Darmresektionen aus der chirurgischen Klinik des Herrn Prof. Kocher. Deutsche Zeitschr. f. Chir. 1891, Bd. 32, H. 1 u. 2. — Schäfer, Tuberculöse Darmstenose. Unterelsässischer Ärzteverein, 27. Aug. 1901. Münch. med. Wochenschr. 1901, Nr. 39. — Schäfer, M., Ichtoform bei Darmtuberculose. Deutsche med. Wochenschr. 1900. Ther. Beil. S. 12. — Scheuer, Zur operativen Behandlung der Bauchfell- und Darmtuberculose. in Rotter, Festschr. zum goldenen Jubiläum des St. Hedwigkrankenhauses Berlin 1896. — Senn, The surgical treatment of intestinal tuberculosis. Journal of Americ. med. Assoc. 1898, Bd. 30, p. 1195; 1899, May 21. — Steinthal, Ein Fall von Cöcalfistel nach Perityphlitis, Darmanastomose. Württemb. Korrespondenzbl. 1896. — Suchier, Cöcumresektionen. Berl. klin. Wochenschr. 1889, S. 617. — Tedenat, Résection iléo-colique dans a tuberculose à forme néoplastique du caecum et des fistules par ulcération simple. XII. congrès français de chir., Revue de chir. 1898, Nr. 11. — Ders., Tuberculose iléo-caecale. Congrès de chir. 1899, Revue de chir. Nr. 11. — Terrier et Gosset, De l'exclusion de l'intestin. Revue de chir. 1900, XXII, p. 621. — Thönes, Über Dauerresultate der operativen Behandlung der tuberculösen Peritonitis. Mitteil. aus den Hamburger Staatskrankenhäusern 1901, Bd. III. — Torel, Tuberculöse Dickdarmstenose. Ärzte-Verein Nürnberg. Münch. med. Wochenschr. 1898, Nr. 45. — Tricomi, Quattro resecione ileo-coecali per tubercolosi. Arch. ed atti della soc. ital. di chir. 1900. — Troje, Zur Operation multipler tuberkulöser Dünndarmstenosen. Braunschweiger Naturforscherversammlung 1897. Münch. med. Wochenschr. 1897, Nr. 40. — Tuffier et Dujarier, Sur un cas de résection iléo-colique pour tuberculose, simulant un néoplasme. Revue de gynéc. et de chir. abdom. 1897, p. 691. — Ullmann, Zur Technik der zirkulären Darmvereinigung. Zentralbl. f. Chir. 1896, Nr. 51. — Ders., Totale Darmausschaltung. Protokoll der k. k. Gesellschaft der Ärzte in Wien. Wien. klin. Wochenschr. 1896, Nr. 25. — Urban, Tuberculöse Darmstenose. Ärztl. Verein in Hamburg 1901, 19. Febr. — Vermey, Een gevalvan ileocoecaltumor met multipele tuberculeuse dundarmstricturen. Verslag der Vereenig. v. Heelkunde in het Nederl., T. v. Geneesk. II, p. 61. — Vignard, De l'appendicite tuberculeuse. Thèse 1906, Toulouse, libr. Marqueste. — Weinsberg, Zur Therapie der Tuberculose des Blinddarms. Wien. med. Wochenschr. 1902, Nr. 3. u. 33. — Wiesinger, Über Dauerresultate bei Darmausschaltung. Deutsche Zeitschr. f. Chir. Bd. 62, H. 1 u. 2, S. 1. — Wieting, Beitrag zur Pathogenese und Anatomie der auf entzündlicher, namentlich tuberculöser Basis entstandenen Darmstrikturen, nebst Bemerkungen zur Frage der Darmtuberculose, vornehmlich in der Türkei. Deutsche Zeitschr. f. Chir. 1905, Bd. 78, H. 4–6, S. 341. — Winselmann, Über Tuberculoma coli und Colonoperationen. Wiener klin. Rundschau 1905, Nr. 2 u. 3. — Zimmermann, G., Ein Beitrag zur Behandlung der Darmtuberculose. Diss., Würzburg 1894.

II. Teil.

Aktinomykose des Magens und Darmes.

Da hier den einzelnen Kapiteln speziell zugehörige Arbeiten weniger häufig sind, die meisten Publikationen vielmehr auf alle Kapitel Bezug haben, so wird, um die unvermeidlich vielen Wiederholungen zu verhüten, das Verzeichnis einfach alphabetisch geordnet. Größere Werke und umfassende Abhandlungen über Aktinomykose überhaupt und Bauchaktinomykose im besonderen sind separat zusammengestellt.

Größere Arbeiten umfassenden Inhaltes, Monographien etc.

Boström, Untersuchungen über die Aktinomykose des Menschen. Beitr. z. pathol. Anatomie u. z. allgem. Pathologie Bd. IX, H. 1. — Grill, Über Aktino-

mykose des Magens und Darms beim Menschen. Beiträge z. klin. Chir., Bd. XIII, H. 2. — Guermonprez et Béeue, Actinomycose. Paris (Rueff). — Herz, Über Aktinomykose des Verdauungsapparates. Zentralbl. für die Grenzgebiete der Med. u. Chir. Bd. III, Nr. 14. Sammelreferat mit Literatur seit Illich, d. h. seit 1892. — Hinglais, Essai sur l'actinomycose appendiculo-coecale. Lyon (Storck). — Illich, Beitrag zur Klinik der Aktinomykose. Wien 1892 (Safar). Mit ausführlichem Literaturverzeichnis. — Israel, James, Klinische Beiträge zur Kenntnis der Aktinomykose des Menschen. Berlin 1885 (Hirschwald). — Korányi, Die Strahlenpilzkrankheit, in Nothnagel, Spezielle Pathol. u. Ther. Bd. V, V. Teil, Wien 1897. — Partsch, Die Aktinomykose des Menschen vom klin. Standpunkte besprochen. Samml. klin. Vortr. v. R. Volkmann 1888, Nr. 306/7. — Poncet et Bérard, Traité clinique de l'actinomycose humaine. Paris 1898 (Masson). Mit ausführlichem Literaturverzeichnis. (Deutsche Literatur nach Illich.) — Ponfick, Die Aktinomykose des Menschen, eine neue Infektionskrankheit u. s. w. Berlin 1882 (Hirschwald).

Übrige Literatur.

Mit Benutzung der Verzeichnisse in den Arbeiten von Illich, Herz, Poncet et Bérard.

Antorew, Actinomycose du coecum et du péricarde. Thèse de Lyon 1903. — Ammentorp, L., Tilfälde of actinomyces hominis. Nord. med. Arkiv, Bd. XX, Nr. 23. — Ders., Zur Ätiologie der Aktinomykose. Wien. klin. Wochenschrift 1894, Nr. 28. — Aribaud, De l'actinomykose du foie. Thèse de Lyon 1897. — Axe, J. Wortley, Actinomycosis of the stomach. The Veterinarian London 1886, LIX, p. 313.

Bäärnhielm, Ein Fall von Appendicitis actinomycotica. Hygiea 1900, Bd. LXII. — Balack, Über Lungenaktinomykose (im Anschluß an einen Fall von Aktinomykose der Lungen und des Magens). Inaug.-Diss., Leipzig 1893. — Bang, Die Strahlenpilzerkrankung. Deutsche Zeitschr. für Tiermedizin 1884, Bd. X, H. 4, S. 249. — v. Baraez, Übertragbarkeit der Aktinomykose vom Menschen auf den Menschen. Wiener med. Presse 1899, Nr. 1. — Ders., Über neun Fälle der menschlichen Aktinomykose. Wien. klin. Wochenschr. 1890, Nr. 26—28. — Ders., Über die Aktinomykose des Menschen auf Grund eigener Beobachtungen. Archiv f. klin. Chir. Bd. 68, H. 4. — Bargum, Ein Fall von Aktinomykosis hominis unter dem Bilde einer akuten Infektionskrankheit verlaufend. Inaug.-Diss., Kiel 1884. — Barth, Über Bauchaktinomykose. Deutsche med. Wochenschr. 1890, Nr. 33. — Bayer, Klinische Ergänzung zur Arbeit des Herrn D. N. Berestnew: „Zur Aktinomycesfrage". Prager med. Wochenschr. 1899, Nr. 52. — v. Beck, Über Aktinomykose des Verdauungsapparates. Ärztl. Mitteilungen aus und für Baden 1901, Nr. 1. — Benda, Zwei Fälle von metastasierender Aktinomykose. Verein f. innere Med. in Berlin, Sitzung v. 5. März 1900. Ref. i. Deutsche med. Wochenschrift 1900, V, S. 70. — Bendig, Über einen Fall primärer, vom Wurmfortsatz ausgehender Bauchaktinomykose. Diss., Leipzig 1904. — Bérard, Valeur de l'jodure de portassium dans le traitement de l'actinomycose humaine. Lyon méd. 1897, Nr. 37. — Bérard et Nicolas, Sur l'étiologie de l'actinomycose. Soc. des sciences méd., Lyon méd. 1898, Nr. 1. — Berestnew, Zur Aktinomycesfrage. Prager med. Wochenschr. Nr. 49. — v. Bergmann, Vorstellung von Fällen von Aktinomykose. Tagebl. der 59. Versammlung deutscher Naturforscher und Ärzte zu Berlin 1886, S. 113. — Bernharth, Über Aktinomykose und Demonstration eines Falles von Bauchaktinomykose. Prager med. Wochenschr. Nr. 36, S. 383. — Bertha, Über einige bemerkenswerte Fälle von Aktinomykosis. Wien. med. Wochenschr. 1888, Nr. 35. — Billroth, Tuberkulinbehandlung bei Aktinomykosis. Aus der k. k. Gesellschaft der Ärzte in Wien. Sitzung vom 27. Februar 1891; Wiener med. Wochenschr. 1891, Nr. 10. — Birkner, Abdominale Aktinomykose. Münch. med. Wochenschr. 1898, S. 1133. — Blaschko, in J. Israels Monographie. — Boari, Un caso di actinomicosi umana primitiva del fegato. Policlinico 1897, IV, p. 19. — Bollinger, Über eine neue Pilzkrankheit beim Rinde. Zentralbl. für die med. Wissenschaften 1877, Nr. 27. — Ders., Münch. med. Wochenschr. 1887, Nr. 41. — Borelius, Bauchaktinomykose in Form eines zirkumskripten, beweglichen Tumors. Nord. med. Arkiv, Bd. 36, Abt. I, Nr. 6, 1903. — Bouvin, Ch. L., Typhlite, périty phlite, actinomycose. Mort. Revue méd. de la Suisse Romande 1897, Nr. 3, 20 mars. — Brabec, Über abweichendes Auftreten der Aktinomykose beim Menschen. Zentralbl. f. Chir. 1901, S. 1018. — Ders., Ueber

eine weniger bekannte Erscheinungsform der Aktinomykose beim Menschen. Wien. klin. Rundschau 1902, Nr. 48 u. 49. — Braun, Über Aktinomykose beim Menschen. Korrespondenzbl. des allg. ärztl. Vereins Thüringen 1897, Nr. 2. — Brunner, Fr., Beiträge zur Kenntnis der Aktinomykose in der Schweiz. Korrespondenzbl. f. Schweizer Ärzte 1896, Nr. 12. — Bruns, Zentralbl. f. Bakteriol. Bd. XXVI, S. 11. — Buday, Actinomycosis abdominalis egy esete. Orvosi Hetilap 1889, Nr. 43, 44. — Busachi, Tommaso, L'attinomicosi dell' uomo con relative osservazioni personali. Rivista clinica 1891.

Canali, La broncoactinomycosi nell' uomo. Rivista clinica Bologna 1882. — Cart, De l'actinomycose. Archives générales de méd. 1894, mars, p. 342—353. — Chiari, Über primäre Darmaktinomykose beim Menschen. Prag. med. Wochenschrift 1884, Nr. 10. — Colzi, Contributo alle lesioni prodotte dal fungo raggiato (Actinomicosi). Lo Sperimentale, anno 56, fasc. 2, p. 264. — Cuff, A case of actinomycosis of the abdominal wall, produced by an infected foreign body which had escaped from the intestine. Brit. med. Journal 1906, July 21.

Daske, Über einen Fall von Appendicitis actinomycotica mit Ausgang in Pyämie. Inaug.-Diss., Greifswald 1902. — Davain, Lebert, Traité d'anatomie pathologique générale et spéciale, tome I, p. 205. — Dentler, Kasuistischer Beitrag zur Lehre von der intestinalen Aktinomykose. Inaug.-Diss., München 1902. — Doepke, Beitrag zur Kenntnis der menschlichen Aktinomykose. Münch. med. Wochenschr 1902. — Donalies, Die Aktinomykose des Menschen. Inaug.-Diss., Halle 1894. — Duckworth, D. and H. Marsh, A case of acute actinomycosis. Trans. of the clin. Soc. of London Nr. 34, p. 1. — Dürring, Über einen Fall von Aktinomykose des Beckens. Inaug.-Diss., Erlangen.

v. Eiselsberg, Verhandl. des XX. Kongresses der Deutschen Gesellschaft für Chir. 1892. — Ekehorn, Hygiae, Mai 1895. — Engelmann, Über Aktinomykose beim Menschen. Petersb. med. Wochenschr. 1893, Nr. 50.

Fairwether, The progress and treatment of a case of actinomycosis commencing in the vermiform appendix. Brit. med. Journal 1896, 27. Juni. — Fantino, G. e. Grillo, Contributo allo studio dell' actinomicosi umana. Rif. med. 1898, XIV, Nr. 90—92. — Femmers, Parametritis actinomycotica. Nederl. Tijdschr. v. Geneesk., Bd. 1, Nr. 26, Baumgartens Jahresb. 1901, S. 494. — Frey, O., Klinische Beiträge zur Aktinomykose. Beiträge z. klin. Chir. 1897, Bd. 19. — Friedberger, Pathologie und Therapie der Haustiere 1889, p. 548. — Friedrich, P. L., Tuberkulin und Aktinomykose. Ein Beitrag zur Kenntnis ihrer Beziehungen zueinander. Deutsche Zeitschr. f. Chir. Bd. XLIII, H. 6, p. 579. — Ders., Über die Häufigkeit und operative Prognose der Bauchaktinomykose des Menschen. Deutsche med. Wochenschr. 1906, 2. Aug. — Friis, Lidt om Aktinomykose. Hospitalstidende Bd. 6, Nr. 44, p. 1153, Baumgartens Jahresb. 1898, S. 620.

Gangolphe et Duplant, Typhlite et appendicite actinomycosique. Revue de chir. 1897, Nr. 6. — Gangolphe, Actinomycose de l'appendice iléo-coecal. Soc. des sciences méd. de Lyon, Lyon méd. 1897, Nr. 2. — Garrè, Behandlung der Aktinomykose etc. Penzoldt-Stintzing, Handbuch der Therapie innerer Krankheiten 1902, Bd. I. — Ders., Diskussion am Chirurgenkongreß 1892. — Gautier, s. Darier et Gautier, Un cas d'actinomycose de la face. Annales de dermatologie etc. 1891, Nr. 6, p. 449—455. — Geissler-Jänicke, Kasuistische Beiträge zur Aktinomykose des Menschen. Breslauer ärztl. Ztg. 1889, Nr. 5. — Geldner, Aktinomykose der Ovarien. Monatsschr. f. Geb. u. Gyn. Bd. 18. — Glaser, Ein Beitrag zur Kasuistik und klinischen Beurteilung der menschlichen Aktinomykose. Inaug.-Diss., Halle 1888. — Greven, Beiträge zur Kasuistik der Aktinomykose. Inaug.-Diss., Bonn 1902. — Guder, Etude sur l'actinomycose chez l'homme en Suisse. Revue méd. de la Suisse Romande 1891, Nr. 12.

Haass, Beitrag zur Kenntnis der Aktinomyceten. Inaug.-Diss. Zürich 1905. — Habel, Über Aktinomykose. Virchows Archiv 1896, Bd. 146, H. 1, S. 1. — v. Hacker, Aktinomykose der Zunge. Wien. med. Wochenschr. 1885, Nr. 17. — Haim, Die Epityphlitis in Wechselbeziehung zu ihren bakteriellen Erregern. Arch. f. klin. Chir. Bd. 78, H. 2, 1905. — Hallauer, Klinischer Beitrag zur Lehre von der Aktinomykose. Inaug.-Diss., Zürich 1892. — Hanau, Zwei Fälle

von Aktinomykose. Korrespondenzbl. f. Schweizer Ärzte 1889, Nr. 6, S. 165. — Hartmann, Ein Beitrag zur Aktinomykosis. Allg. med. Zentralztg. 1888. — Harz, Aktinomycosis bovis, ein neuer Schimmel in den Geweben des Rindes. Deutsche Zeitschr. f. Tiermedizin und vergleichende Pathologie 1878, Bd. V, Supplementheft 2. S. 125—140. — Heinzelmann, Die Endresultate der Behandlung der Aktinomykose in der v. Brunssehen Klinik. Beitr. z. klin. Chir. 1903, Bd. 39. H. 2. S. 526. — J. Henriot, De l'actinomycose des organes génitanx. Thèse Lyon 1902. — Helferich, Aktinomykose des Unterleibs. Münch. med. Wochenschrift 1890, Nr. 29. — Heller, Ein Fall von Aktinomykose, unter dem Bilde einer akuten Infektionskrankheit verlaufend. Deutsches Archiv f. klin. Med. Bd. 37, S. 372. Derselbe Fall bei Bargum, l. c. — Herz, Die Störungen des Verdauungsapparates als Ursache und Folge anderer Erkrankungen. Berlin 1898. — Hesse, Über Aktinomykose. Deutsche Zeitschr. f. Chir. 1892, Bd. XXXIV, S. 275—301. — van Herson (Leyden), Jodkalium gegen Aktinomykose. Ref. in Wien. med. Presse 1893, S. 63. — Heuck, Ein Fall von Aktinomykose der Wirbelsäule und Brustwandungen mit Propagation auf die Lunge. Münch. med. Wochenschr. 1892, Nr. 24, 25. — Hoehenegg, Zur Kasuistik der Aktinomykose des Menschen. Wien. med. Presse 1887, XXVIII. Nr. 16—18; Deutsche med. Wochenschr. 1886, Nr. 45 u. 52. — Hofmeister, Über eine ungewöhnliche Erscheinungsform der Blinddarmaktinomykose. Beitr. z. klin. Chir. 1900, Bd. 26, S. 344. — Hummel, Zur Entstehung der Aktinomykose durch eingedrungene Fremdkörper. Beitr. z. klin. Chir. 1895, Bd. XIII, H. 2. — Huth, Ein Fall von Aktinomykose des Auges. Zentralbl. f. Augenheilk. 1894, S. 106—109. Baumgartens Jahresb. 1894, S. 454.

Idenburg, Darmaktinomykose. Inaug.-Diss., 1900, Schoonhoven, van Noten, Hildebrands Jahresber. 1900, S. 582. — Imminger, Über die Lokalisation und geographische Verbreitung der Aktinomykose beim Rind in Bayern. Adams tierärztl. Wochenschr. 1888, Nr. 18. — Isemer, Zwei Fälle von Blinddarmentzündung, hervorgerufen durch Aktinomyces. Inaug.-Diss., Greifswald 1898. — Israel, J., Aktinomykose der Cöcalgegend. Freie Vereinigung der Chirurgen Berlins. Sitzung am 12. Nov. 1894. Ref. in Deutsche med. Wochenschr. 1895, V, S. 54. — Israel, I. und M. Wolf, Über Reinkulturen des Strahlenpilzes und Erzeugung von Impfaktinomykose. Kongreß der Deutschen Gesellschaft f. Chir. 1890, XIX. — Iszlai, Pester medic. chir. Presse 1892, Nr. 6. — van Iterson en Siegenbeek van Heukelom, Aktinomykose bij den Mensch. Nederl. Tijdschr. v. Geneesk. 1889, Nr. 12. (Nach Illich.)

Jensen, cf. Aufsatz von Bang: Die Strahlenpilzerkrankung. Deutsche Zeitschr. f. Tiermedizin Bd. X. l. c. — Johne, Die Aktinomykose oder Strahlenpilzerkrankung, eine neue Infektionskrankheit. Deutsche Zeitschr. f. Tiermedizin 1881, Bd. VII, H. 3, S. 141—192. — Jurinka, Zur konservativen Behandlung der menschlichen Aktinomykose. Mitteil. a. d. Grenzgebieten der Med. u. Chir. 1896, Bd. I, H. 2, S. 139.

Kern, Ein Fall von Aktinomykose des Bauchfells, ausgehend vom Blinddarm. Heilung. Korrespondenzbl. f. Schweizer Ärzte 1891, Nr. 18, S. 570. — Kieseritzky-Bornhaupt, Ueber einige unter dem Bilde der Aktinomykose verlaufende Affektionen. Arch. f. klin. Chir. Bd. 76, H. 4, S. 835. — Kimla, Eine aktinomykotische Erkrankung der Leber. Bei Illich, S. 188. — Koch, Drei Fälle von Actinomycosis hominis. Münch. med. Wochenschr. 1891, Nr. 12 u. 13. — Ders., Weitere sechs Fälle von Actinomycosis hominis aus Nürnberg und Umgebung. Münch. med. Wochenschr. 1894, Nr. 8 u. 9. — Koerte, Zur chirurgischen Behandlung der Geschwülste der Ileocöcalgegend. Deutsche Zeitschr. f. Chir. 1895, Bd. XL., 5 u. 6, S. 523. — Kopfstein, bei Illich, S. 189. — Kosark, Zur Frage über Aktinomyces an Getreidegrannen. Arch. f. Veterinärwissenschaft 1890, Baumgartens Jahresber. 1892, S. 385. — Kosinski, Über Aktinomykose der Bauchhöhle. Medycyna 1894, Nr. 1. Ref. in Zentralbl. f. Chir. 1894 — Krassnobajew, Ein Fall von Aktinomykose des Darmes bei einem Kinde. Jodkaliumbehandlung. Archiv f. Kinderheilk. 1897, Bd. 23, H. I—IV. — Kundrat, Wien. med. Wochenschr. 1883, Nr. 16, Gesellschaft der Ärzte in Wien, 13. April 1883.

Langhans, Drei Fälle von Aktinomykose. Korrespondenzbl. f. Schweizer Ärzte 1888, Nr. 11 u. 12. — Lanz, Über Perityphlitis actinomycotica. Korrespondenzbl. f. Schweizer Ärzte 1892, Nr. 10 u. 11. — Letulle, Actinomycose de l'appen-

diee vermiforme du coecum. Revue de gyn. 1. 7. 1903. — Levy, Die Wachstums- und Dauerformen der Strahlenpilze und ihre Beziehungen zu den Bakterien. Zentralbl. f. Bakteriologie Bd. 33, 1903. — Lieblein, Über die Jodkaliumbehandlung der menschlichen Aktinomykose. Beitr. z. klin. Chir. 1900, Bd. 28. S. 198. — Ders., Ueber die Aktinomykose der Haut. Beitr. z. klin. Chir. Bd. 27. S. 766. — Liebmann, L'attinomiee dell' uomo. Archivio per le scienze med. 1890, vol. XIV, Nr. 18, p. 361. — Litten, Ein Fall von aktinomykotischem Leberabszeß. Verein f. innere Med. in Berlin, Sitzung am 8. Jan. 1900. Deutsche med. Wochenschr. 1900, V, S. 3. — Ljunggren, Om Actinomycosis hominis etc. Nord. med. Arkiv 1895, Nr. 27, naeh Herz, S. 563. — Löwe, Statistisches und Klinisches zur Kenntnis der Aktinomykose des Wurmfortsatzes und des Cöcums. Inaug.-Diss., Greifswald 1904. — Lohmann, Über Aktinomykose. Archiv f. Zahnheilk. 1902, Nr. 25/26. — Loris-Melikow, Ein Fall von Darmaktinomykose. Bolnitschnaia Gazeta Botkina Nr. 21. Ref. in Baumgartens Jahresber. 1896, S. 615. — Lubarsch, Primäre Darmaktinomykose. Korrespondenzblatt für Schweizer Ärzte 1891, S. 255. — Lührs, Beiträge zur Kenntnis der Aktinomykose des Menschen. Inaug.-Diss., Göttingen 1889. — Lüning und Hanau, Zur Kasuistik der Aktinomykose des Menschen. Korrespondenzbl. f. Schweizer Ärzte 1889, Nr. 16. — Lunow, Beiträge zur Diagnose und Therapie der Aktinomykose des Menschen. Inaug.-Diss., Königsberg 1889.

Maass, The method of infection of actinomycosis in man. Annals of surg. 1903, August. — Magnussen, Beiträge zur Diagnostik und Kasuistik der Aktinomykose. Inaug.-Diss., Kiel 1885. — R. Maier, Beitrag zur Kenntnis der zirkumskripten Intestinal-Aktinomykose. Prager med. Wochenschr. 1906, Nr. 45. — Marchand, Artikel „Aktinomykosis" in Eulenburgs Realenzyklopädie Bd. I. — Marcus, Beiträge zur Behandlung der Aktinomykose, mit besonderer Berücksichtigung der Jodkaliumtherapie. Inaug.-Diss., Breslau 1902. — Martens, Zur Kenntnis der Lungen- und Wirbelsäulenaktinomykosis. Archiv f. klin. Chir. Bd, 66. S. 698. — Maydl, Über Aktinomykose der Zunge. Intern. klin. Rundschau 1889, Nr. 42 u. 43. — Mayer, Beiträge zur Aktinomykose des Menschen. Prag. med. Wochenschr. 1887, XII, S. 161—163, Nr. 20. — Maylard, Ein Fall von Aktinomykosis der Appendix. Glasgow Journal 1896, May. — Mayo, Actinomycosis bovis, as „lump jaw". Journal of comp. Pathology and Therapeutic 1894. Vol. VI, p. 96. Zit. nach Baumgartens Jahresber. 1894, S. 451. — Mc Phall, A case of actinomycosis in the cow. Veterinary Journal, Vol. 48, p. 248. — J. Meier, Beitrag zur Kasuistik der generalisierten embolischen Aktinomykose. Inaug.-Diss. Münehen 1904. — Mertens, Beiträge zur Aktinomykoseforschung. Zeitschr. f. Hyg. Bd. 42. — Meyer, Willy, Actinomycosis of caecum. New York surg. Soc. 1899. Annals of surgery, July. — Middeldorpf, Ein Beitrag zur Kenntnis der Aktinomykosis. Deutsche med. Wochenschr. 1884, Nr. 15 u. 16. — v. Mikuliez, Bauchaktinomykose. Verein f. wissenschaftl. Heilk. zu Königsberg, Berl. klin. Wochenseh. 1889, Nr. 6. — v. Mikuliez und Kausch, Die Aktinomykose des Darms. Handbuch der prakt. Chir., Unterleib, 1. Teil 1900. — Moosbrugger, Über Aktinomykose des Menschen. Inaug.-Diss., Tübingen 1886. — Müller, E., Ein Fall von geheilter Aktinomykose. Bruns' klin. Beitr., 1. Bd., 3. H., S. 489. — Murphy, Actinomycosis hominis with report of five cases. New York med. Journal 1885. Vol. XLI, p. 17—19.

Nocard, Traitement de l'actinomycose par l'iodure de potassium. Revue de méd. vétérinaire 1893. — v. Noorden, W., Über fünf weitere Fälle von Aktinomykose, nebst Bericht über die Endresultate der früheren an der Klinik operierten elf Fälle. Beitr. z. klin. Chir., Bd. V, H. 1, S. 213—226.

Oechsler, A., Beiträge zur Actinomycosis hominis. Inaug.-Diss., Kiel 1885. — Orb, Zur Kasuistik der Aktinomykose. Inaug.-Diss., Erlangen 1892. — Ottaviano, Actinomycosi dell' appendice. Atti del XV. Congr. de soc. ital. di Chirurgia 1900. — Otto, Zur Kenntnis des klinischen Verlaufes der Aktinomykose des Menschen. Inaug.-Diss., Berlin 1892.

Partsch, Zwei Fälle von Aktinomykosis. Breslauer ärztl. Zeitschr. 1881 Nr. 7. — Ders., Einige neuere Fälle von Aktinomykose des Menschen. Deutsche Zeitschr. f. Chir. 1886, XXIII, S. 497—529. — Payr, Über gleichzeitige Stenosie-

rung von Pylorus und Darm. Archiv f. klin. Chir. Bd. 75, H. 2, S. 300. — Piana, Actinomicosi incipiente. Actinomyces sviluppato alla superficie di tessuto vegetale fibro-vascolare, incistidato sotto la mucosa della lingua nei bovini. Archivio per le scienze mediche 1886, Vol. X, Nr. 5, p. 137. Ref. in Baumgartens Jahresber. 1886, S. 319. — Poncet, De l'actinomycose ano-rectale. Gaz. hebd. de méd. et de chir. 1898, Sept. — Powel D., Goodlee R., Taylor, Crookshank E., On a case of actinomycosis hominis. The Lancet, Feb. 1889. — Prutz, Die Behandlung der Aktinomykose mit Jodkalium. Mitteil. a. d. Grenzgebieten der Med. u. Chir. 1899, Bd. IV, S. 40.

Ransom, The prognosis and treatment of actinomycosis. Brit. med. Journ. 1894, I. p. 61. — Rauber, Ein Fall von Strahlenpilzerkrankung beim Menschen, Korrespondenzbl. d. allg. ärztl. Vereins von Thüringen 1893. — Redtenbacher, Ein Fall von Aktinomykosis abdominalis. Wien. klin. Wochenschr. 1893, Nr. 41. — Regnier, Beitrag zur Kasuistik der Abdominalaktinomykose. Zeitschr. f. Heilk. 1894, Bd. XV, p. 255. — Richter, A., Zwei Fälle von Aktinomykosis, als Beitrag zur Kenntnis der Generalisation aktinomykotischer Erkrankungen. Inaug.-Diss., Kiel 1901. — Rigler, Die Aktinomykose in Thüringen. Inaug.-Diss., Jena 1901. — Roger, Über Aktinomykose. Münch. ärztl. Intelligenzbl. 1884, Nr. 53, S. 583; Wochenschr. f. Tierheilk. u. Viehzucht S. 30, herausgegeben von Adam, Augsburg 1885. — Rotter, XV. Kongreß der Deutschen Gesellschaft für Chirurgie Berlin, 1886. — Ders., Deutsche Medizinalztg. 1886, S. 355 u. 734. — Roux, Un cas d'actinomycose. Revue méd. de la Suisse romande 1889. — Rudnew, Über Aktinomykose. Chirurgia Bd. I, H. 3. — Rydygier, Zur Therapie der Aktinomykosis. Wien. klin. Wochenschr. 1895, Bd. VIII, S. 37.

Samter, Ein Beitrag zu der Lehre von der Aktinomykose. v. Langenbecks Archiv, Bd. XLIII, H. 2. — Schartau, Ein Beitrag zur Kenntnis der Aktinomykose. Inaug.-Diss., Kiel 1890. — Schiller, Über die Darmoperationen an der Heidelberger chirurgischen Klinik aus den letzten 4 Jahren. Beitr. z. klin. Chir. Bd. 17, S. 635. — Schlange, Zur Prognose der Aktinomykose. XXI. Kongreß f. Chir. zu Berlin 1892, Archiv f. klin. Chir. Bd. XLIV, H. 4. — Schreyer, Zwei Fälle von Aktinomykose der Bauchdecken. Inaug.-Diss., Greifswald 1890. — Schukewitsch, Virch. Arch. 1902, Bd. I. S. 712. — Silberschmidt, Zur bakteriologischen Diagnose der Aktinomykose. Deutsche med. Wochenschr. 1901, Nr. 47. — Ders., Über Aktinomykose. Zeitschr. f. Hygiene u. Infektionskrankheiten 1901, Bd. 37, H. 3. — Soltmann, Zur Ätiologie der Aktinomykose. Breslauer ärztl. Zeitschr. 1885, Nr. 3. — Ders., Über Ätiologie und Ausbreitungsbezirk der Aktinomykose. Jahrbuch der Kinderheilk. 1886, N. F. XXIV, S. 129. — Sonnenburg, Pathologie und Therapie der Perityphlitis, 3. Aufl., Leipzig 1897. — Spiekenbaum, Ein Fall von Appendicitis actinomycotica. Inaug.-Diss., Kiel 1900. — Stelzner, Mitteilungen der Gesellschaft für Natur- und Heilkunde zu Dresden 1882/83. — Stephanowski, Zur Kasuistik der menschlichen Aktinomykose. 7. Kongreß der russ. Ärzte in Kasan. Baumgartens Jahresb. 1899, S. 576. — Subbotic, Ein Beitrag zur Kenntnis der Verbreitung der Aktinomykosis. Pester med.-chir. Presse 1886, Nr. 46.

Tavel et Lanz, Bactériologie de l'appendicite. Revue de chir. 1904. — Taylor, A case of Actinomycosis of the liver and lungs. Guys Hosp. Rep. 1892, Bd. XLVIII. — Teckener, Zwei Fälle von Perityphlitis actinomycotica. Inaug.-Diss., Kiel 1905. — Thévenot, Actinomycose appendiculaire, actinomycome isolé de la paroi abdominale. Gaz. des hôpitaux 1902, Nr. 90. — Tichow, Aktinomykose in Rußland. 7. Kongreß der russischen Ärzte in Kasan. Ref. Zentralbl. f. Chir. 1899, S. 1230, Baumgartens Jahresb. 1899, S. 576.

Ullmann, Beitrag zur Lehre von der Aktinomykose. Wiener med. Presse 1888, 49—51. — Uskon, Gesellschaft der St. Petersburger Marineärzte, Sitzung vom 11. Januar 1888. St. Petersburger med. Wochenschr. 1888, Nr. 10. (Nach Illich.)

Van der Straeten, Contribution à l'étude de l'actinomycose de l'homme. Bull. de l'acad. r. de méd. de Belgique 1891, Nr. 8, p. 544—564. — Viannay, Actinomycose appendiculo-coecale. Société des sciences méd., Lyon méd. 1897, Nr. 25.

Waring, Actinomycosis of the caecum, vermiform appendix and right iliac fossa. St. Bartholomew's Hospital Rep. 1906, Bd. XLI; Zentralbl. f. Chir., Nr. 27, S. 765. — Wassiljew, Wratsch 1887, Nr. 52. Bei Illich, S. 137. — Wedemeyer, Beiträge zur Kenntnis der Aktinomykose des Menschen. Inaug.-Diss., Göttingen 1897. — Williamson, Case of actinomycosis in the cow's udder. Veterinary Journ., Vol. 48, p. 100. Ref. in Baumgartens Jahresber. 1899, S. 576. — Wolff, P., Über Geschwülste der Ileocöcalgegend. Inaug.-Diss., Berlin 1893. — Wolisch, Ein Fall von retrocöcaler Aktinomykose. Internat. klin. Rundschau, Nr. 11 u. 12.

Zemann, Über die Aktinomykose des Bauchfells und der Baucheingeweide beim Menschen. Wien. med. Jahrbücher 1883, S. 477—495. — Zondek, Beitrag zur Lehre von der Bauchaktinomykose. Deutsche Zeitschr. f. Chir. 1903, Bd. 69, H. 1. — Zupnik, Über gattungsspezifische Behandlung der Aktinomykose. Münch. med. Wochenschr. 1904, S. 2254.

III. Teil.

Syphilis des Magens und Darmes.

Historische Vorbemerkungen.

Andral, Clinique méd. 1838, t. I et IV. — Barbier, P., Syphilis de l'estomac. Thèse de Paris 1904. — v. Birch-Hirschfeld, Pathologische Anatomie II, S. 642, 1895. — Chiari, Über Magensyphilis. Festschr. zu Virchows 70. Geburtstag 1891, II. T., S. 296. — Cornil, Leçons sur la syphilis. Paris 1879, p. 406. — Della Croce, Cirurgia univers., Lib. V, tratt. X, cap. III. (Nach Neumann S. 365 zit.) — Förster, Hereditäre Syphilis. Würzburger med. Zeitschr. Bd. IV. — Klebs, Handbuch der pathologischen Anatomie, I. Bd., S. 260. — Meschede, Zur Kasuistik der Lungen- und Darmsyphilis. Virchows Archiv 37, S. 565. — Montagne, Sur les douleurs d'estomac et dans tous les membres, oppression de poitrine et bubon vénérien. Consultations choisies de plusieurs médecins célèbres de l'Université de Montpellier et Paris 1750, VI, p. 25—33. (Nach Barbier.) — Monteggia, Annotazioni pratiche sopra i mali venerei. Milano 1794, 80, p. 182—187. (Nach Proksch, S. 40.) — Müller, E., Über das Auftreten der konstitutionellen Syphilis im Darmkanale. Inaug.-Diss., Erlangen 1858. Neumann, J., Syphilis. Nothnagels Spezielle Pathologie und Therapie Bd. XXIII. — Oberndorfer, S., Über die viszerale Form der kongenitalen Syphilis mit spezieller Berücksichtigung des Magen-Darmkanals. Virchows Archiv, Bd. 159, H. 3, S. 179. — Paracelsus, Von der Frantzösischen Kranckheit drey Bücher. Franckfurt am Mayn 1553, 40, Buch I, Kap. I: Buch 3, Kap. 4 (s. Proksch, l. c. S. 26). — Paré, A., De la grosse vérole, dite maladie vénérienne et des accidens qui ad adviennent à icelle. Les oeuvres d'Ambroise Paré. Lyon 1664, 444—467. (Zit. nach Neumann.) — Petronius, Alexander, Trajanus; (nicht „Petronius Alexander Trajanus", wie Neumann S. 653 zitiert). Tractatum de Morbo Gallico, collectioni Venetae insertum et libros septem complexum. 1565. Nach Neumann, Aphrod. Luisin. t. II, 1298. Mein Zitat nach Joanne Astruc, De morbis venereis, lib. V, p. 484: Index chronologus Auctorum, qui de Lue venereâ scripserunt etc. — Proksch, Die Lehre von der Viszeralsyphilis im 18. Jahrhundert. Eine historische Skizze. Vierteljahrsschr. f. Dermatol. u. Syphilis 1878, S. 23. — Rondeletius, Guillelmus, De Morbo Italico Liber unus. 1575, Astruc, l. c. p. 482, Neumann, l. c. — Trinkler, Über Syphilis visceralis und deren Manifestationen in Form von chirurgischen Erkrankungen. Mitteilungen aus den Grenzgebieten der Med. u. Chir. Bd. X, S. 726. — Verni, Sur une douleur d'estomac avec obstruction sensible à la rate et virus vénérien. Consultations choisies de plusieurs médecins célèbres de l'Université de Montpellier et Paris 1750, VIII, p. 306—309. (Zit. n. Barbier.) — Victorius, Benedictus, De Morbo Gallico et ejus cura in 10. Capita distributum, qui Florentiae editus est anno 1551, T. I, 647. Astruc, l. c. p. 475; Neumann, l. c. — Virchow, Die krankhaften Geschwülste, Bd. II, S. 416. — Wagner, Das Syphilom oder die konstitutionelle syphilitische Neubildung. Archiv f. Heilk. 1863, IV, 225, Fall XVI. — Ders., De syphilomate ventriculi. Diss., Lipsiae 1863. — Weichselbaum, Syphilitisches Geschwür im Magen. Bericht des Rudolfspitals in Wien pro 1883, S. 383. — Weiß, A., Die syphilitischen Erkrankungen des Darmes. Zentralbl. f. d. Grenzgebiete der Med. u. Chir. 1902, Bd. V, Nr. 15.

Syphilis des Magens.

Mit Benutzung der Bibliographie von Barbier.

Andral, l. c. — Aristoff, Zur Kenntnis der syphilitischen Erkrankungen des Magens bei hereditärer Lues. Zeitschr. f. Heilk., Bd. XIX, S. 395.

Babou, L'état gastrique des syphilitiques traités. Annales de dermat. 1896, 3, VII, p. 703. — Barbier, l. c. — Bartumeus, Gastralgia intermitente sifilitica acompanada de vomitos vespertinos y otros accidentes especificos dolorosos. Rev. de cien. méd. Barcelona 1879, V, p. 348—355. — Baylae et Chamayon, Syphilis de l'estomac et pseudoperitonite par perforation. Archives méd. de Toulouse 1901, VII, 145—152. — Ders., Echo méd. de Toulouse 1901, Nr. 12 et 13. — Bireh-Hirsehfeld, l. c. — Bittner, Zur Kenntnis der gummösen Magensyphilis. Prager med. Wochenschr. 1893, XVIII. Jahrg., S. 581. — Bobrow, Berieht der chirurgischen Fakultätsklinik, Jahrg. 1899—1900 und 1900—1901, S. 283. (Zit. nach Trinkler, l. c.) — Buday, Über einen ungewöhnlichen Fall von Syphilis. Virchows Archiv Bd. 141, S. 514.

Capozzi, Storia di un ulcera chronica dello stomaeho. Il Morgagni 1867, p. 89. — Cesaris-Demel, Sulla sifilide gastriea a tipo ulcerativo. Arch. p. le Scienze med. 1899, Vol. XXIII, Nr. 14. — Chiari, l. c. — Ders., Lues hereditaria mit gummöser Erkrankung des galleleitenden Apparates und des Magens. Prager med. Wochenschr. 1885, X, 461—463. — Cornil, l. c. — Ders., Comptesrendus des séances de la soeiété médicale des hôpitaux, séance du 22 mai 1874. — Ders., in Cornil et Ranvier, Manuel d'histologie pathologique p. 797.

Dalgliesh, Syphilitic disease of the stomaeh. Laneet 1899. August 12. — Dieulafoy, L'ulcus gastrique syphilitique. Aeademie de médeeine de Paris, séance du 17 mai 1898. — Ders., Syphilis de l'estomac. Bull. de l'aead. de méd. 1898, Nr. 20, p. 578. — Ders., La Syphilis t. I, Nr. 1, Juillet 1903. — Ders., Syphilis de l'estomae avec hématemèses abondantes. Journ. de méd 1902, Nr. 23. — Domenici, Contributo alle rarissime loealizzationi della sifilide terziaria. Gazz. d. Osp. Milano 1902, XXIII, 185—186. — Drozda, Syphilomes du pancréas et du foie. Uleère de l'estomac eicatrisé, avec adhérence à la rate. Wien. med. Presse 1880, Nr. 31. Nach Galliard, l. e. S. 74. — Dubuc, Un cas de syphilis de l'estomac. La France médicale, 1 juillet 1898. Comm. à la soeiété de méd. de Paris, séanee du 25 juin 1898. — Dujardin Beaumetz, Syphilis tertiaire. Phénomènes.

Einhorn, Über Syphilis des Magens. Dermatologische Zeitschr. 1900, Bd. VII, S. 450. — Ders., Syphilis of the stomaeh. Philad. med. Journal 1900, V, p. 262—266. — Ders., Bericht über einen neuen Fall von syphilitischer Magengeschwulst. Münch. med. Wochenschr., Dezember 1903.

Fauvel, Bull. de la soc. anat. 1858, p. 224. — Fenwick, Syphilitie affections of the stomach. Lancet 1901, Sept. 28. — Fiebiger, Zur Lehre von der gastrointestinalen Syphilis und den sogenannten syphilitischen Sarkomen. Festschr. für Joh. Orth, Berlin 1903 (Hirschwald). — Fioupe, Ulcère simple de l'estomac à marche foudroyante. Syphilis probable. Progrès méd. 1874 (Galliard, p. 77). — Flexner, Gastric syphilis, with the report of a ease of perforating syphilitic ulcer of the stomach. The Americ. Journal of the med. se. Vol. CXVI, p. 424—432. — Fournier, Traité de la syphilis. Tome I: Troubles seeondaires du tube digestif. p. 710—724. — Ders., Note sur certains cas eurieux de boulimie et de polydipsie d'origine syphilitique. Gaz. hebd. de méd. et de chir., févr. 1871. — Ders., La syphilis. t. I, Nr. 1, juillet 1903. — Fränkel, E., Zur Lehre von der akquirierten Magen-Darmsyphilis. Virchows Archiv Bd. 155, S. 507. — Freeman Ward, in Fournier, La syphilis. Juillet 1903. — Frerichs, Klinik der Leberkrankheiten. Bd. 2, S. 329, Beobachtung Nr. 47. — Gailiard, Syphilis gastrique et uleère simple de l'estomac. Archives générales de méd. 1886, Vol. I. p. 66. — Gaston et Babon, Du chimisme gastrique chez les syphilitiques traités. Bull. de la soc. française de dermat. et de syphiligraphie, Paris 1896, p. 295 et 357. — Gonzot, Kontribution à l'étude des maladies syphilitiques de l'estomac. Thèse de Bordeaux 1886. — Groß, Die syphilitische fibröse Darm- und Magenstriktur. Münch. med. Wochenschr. 1903, S. 157.

Hastings, Gastro-enteritis complicating congenital syphilis. Ann. Gynec. and Pediatry Boston 1900, XIII, 281, 284. — Hayem, Syphilis tertiaire; hématémèses. Guérison par le traitement spécifique. Galliard, S. 70. — Hayem et Tissier, De la syphilis de l'intestin. Revue de méd. Paris 1889, p. 231. — Ders., De la syphilis stomacale. La Presse méd., 18 février 1905. — Hemmeter und Stokes, Chronische hypertrophische Gastritis syphilitischen Ursprungs in Verbindung mit hyperplastischer Pylorusstenose. Archiv f. Verdauungskrankh. Bd. VII, S. 313. — Hiller, Haematemesis infolge von viszeraler Syphilis. Monatshefte f. prakt. Dermatol. 1882, I, 97.

Jacobs, Les troubles gastro-intestinaux de la syphilis. Ann. soc. de méd. d'Anvers 1896, VIII, 235—244. — Jullien, De la dilatation de l'estomac dans ses rapports avec la syphilis et son traitement. Gaz. hebd. de méd. et de chir. Paris 1880. — Ders., Lésion syphilitique de l'estomac Journal des malad. cut. en syph. 1903, p. 733.

Keser, Syphilis and gastric ulcer. Brit. med. Journal London 1891, II, 696. — Kirsch, Demonstration von gummöser Magensyphilis. Zentralblatt für innere Med. 1906, Nr. 27, S. 687. — Klebs, l. c. — Kuzmik, Spontane Magen-Bauchwandfistel bei Lues. Beitr. z. klin. Chir. 1906, Bd. 48, H. 3, S. 586.

Lafleur, A case of gastric syphilis. Montreal med. Journal 1903, Nr. 7. — Lancereaux, Etude sur les lésions viscérales susceptibles d'être rattachées à la syphilis constitutionelle. Gaz. hebd., 26 août 1864, obs. IV. — Ders., Traité de la syphilis, 1886, p. 310. — Lang, Zur Lehre von der Eingeweidesyphilis. Wiener med. Presse 1884, Nr. 36, 37. — Langovoi, Klinichterki journal, décembre 1901, Méd. moderne, 5 février, p. 55. — Lenzmann, Über Lues des Magens. Münch. med. Wochenschr. 1905, Nr. 34. — Lesser, Tertiäre Syphilis der Zunge und der Magenschleimhaut. Berl. klin. Wochenschr. 1897, Nr. 32. Demonstration. — Lublinski, Syphilis of the stomach. The Journal of the Americ. med. Ass. Chicago 1900, XXXII, 755—56. — Luxenburg und Zawadzki, Ein Fall von Ulcus ventriculi rotundum auf Grund syphilitischer Gefäßerkrankung. Wien. med. Presse 1894, Nr. 50 u. 51.

Mackay, The role of syphilis in the etiology of simple ulcer of the stomach. Lancet, Decembre 1898, II, 1701. — Mamulea, Über einen Fall von sekundärer Syphilis des Magens. Spitalul 1901, Nr. 5, Hildebrands Jahresb. 1901, S. 635. — Müller, Joh., Demonstration eines Kranken mit Schrumpfmagen (chronisch-sklerosierende Gastritis). Münch. med. Wochenschr. 1902, Nr. 7, S. 300. — Mracèk, Lehmanns Atlas: Syphilis und venerische Krankheiten 1898, S. 52. — Murchison, Syphilis, Cirrhose du foie, Ascite, Ulcère de l'estomac. Transact. of path. Soc. 1870, t. XXI. Zit. nach Galliard, l. c. S. 77.

Neumann, l. c. — Nicholls, A case of tubercuIosis primarily of intestinal origin combined with tertiary syphilis. Montreal med. Journ. 1902, Mai. — Norden, A., Over Maagsyphilis. Akademische Preisschrift. Amsterdam 1897.

Oberndorfer, l. c. — Oser, Vierteljahrsschr. f. Dermatol. u. Syph. 1871, S. 27. Galliard, S. 72.

Parker, R., Pylorektomie. The Brit. med. Journal 1899, Vol. I, p. 968. — Porges, Chirurgisch-kasuistische Mitteilungen aus der Praxis und dem Spitale. Wien. klin. Wochenschr. 1897, S. 313.

Riedel, Ileus infolge von etwas außergewöhnlichen Strangbildungen, Verwachsungen und Achsendrehungen, sowie von Darmsyphilis. Mitteil. a. d. Grenzgebieten d. Med. u. Chir. Bd. II, S. 510 ff. — Robin, Recherches sur l'état des fonctions de l'estomac dans différentes periodes de la syphilis. Gaz. lek., Warszawa 1902, XXII, 738—747. — Rosanow, Magengeschwür syphilitischen Ursprungs. Med. Obozr. 1890; Le semaine méd. 1890, Nr. 43. — Rudnew, Über syphilitische Strikturen des Magens. Journ. f. norm. u. path. Hist., Pharmak. u. klin. Med. 1870; Virchow-Hirschs Jahresb. 1870, II, S. 464.

Scheib, Syphilis mit gummöser Affektion des Magens und Darmes, sowie der Lungen bei einem 51jährigen Manne. Prag. med. Wochenschr. 1900, S. 537—539; 551—552. — Schwimmer, Arch. f. Dermatol. u. Syph. Galliard, S. 68. — Staub.

Polydipsie bei Syphilis. Monatsschr. f. prakt. Dermat. Hamburg 1896, XXII. S. 11 u. 13. — Stolper, Beiträge zur Syphilis visceralis (Magen-Lungen-Herzsyphilis). Bibliotheca medica C., Heft 6. 1896.

Tavernier, Monatsschr. f. prakt. Dermat. 1887, Nr. 12. Beitrag zum Studium der syphilitischen Krankheiten des Magens, von D. L. Gonzot. — Titow, Beitrag zur Kasuistik der syphilitischen Magengeschwüre. Chirurgia 1901, Bd. 10, Juli. — Topinard, Vomissements incoercibles. Traitement antisyphilitiques et alimentation par le rectum. Guérison. Gaz. des hôp., 5 déc. 1865. — Trinkler, l. c. — De Tullio, Contributo allo studio delle lesioni funzionali gastriche per sifilide etc. Policl. Roma 1893—94, 274—285. — Tymowsky, Ein Beitrag zu den Magenleiden auf Grund tertiärer Lues. Medycina Nr. 50, Virchow-Hirschs Jahresb. 1884, II, 553.

d'Ursi, Gastroenterostomia per stenosi del Piloro. Riforma medica 1893, Jan. 21, Zentralbl. f. Chir. 1893, S. 448.

Virchow, l. c.

Wagner, l. c. — Weichselbaum, l. c.

Zeissl, Über die Syphilis des Magens und Darmes. Wien. med. Presse, 27. April 1902.

Syphilis des Darmes*).

Aristoff, l. c. — Aufrecht, Ein Fall von Amyloidgeschwüren des Darmkanals infolge von Syphilis. Berl. klin. Woehenschr. 1869, 29.

Baumgarten, Ein Fall von kongenitaler Darmsyphilis. Virchows Archiv 1884, 97, S. 39. — Beer, Die Eingeweidesyphilis. Tübingen 1867. — Beck, Prag. med. Wochenschr. 1884, 9, S. 258 ff. — Birch-Hirschfeld, Pathol. Anatomie, l. c. — Bittner, l. c. — Björnström, Fall von Darmsyphilis. Upsala läkareförен. förhandl. 1875, XI, 1, p. 72, Schmidts Jahrb. 1876, I. — Blackmore, Case of syphilitic ulceration of the intestine. Lancet 1885. p. 615. — Böttcher, Über syphilitische Darmgeschwüre. Dorpater med. Zeitschrift Bd. 1, H. 4; Virchows Jahresb. 1871, 1. Bd., 2. Abt., S. 157. — Borchard, Ileus infolge frischer syphilitischer Neubildung der Flexura lienalis. Archiv f. klin. Chir. Bd. 73, H. 4. — Brandis, Ein Fall von Dickdarmsyphilis. Inaug.-Diss., Kiel 1884. — Brand, Inaug.-Diss., Erlangen 1851. (Nach Wilms.) — Bnday, Über einen ungewöhnlichen Fall von Syphilis. Virchows Archiv Bd. 141, S. 514. — Busse, Über syphilitische Darmstrikturen. Verh. d. anat. path. Gesellschaft Breslau, 8. Tag, 1904, H. 2.

Czerny, Jahresbericht der Heidelberger chirurgischen Klinik 1901, S. 105, 1898, S. 112. — Chiari, l. c. — Cullerier, De l'entérite syphilitique. Union méd. t. VIII, 1854, 16 nov., Nr. 137, p. 553.

Delbet, Arch. génér. 1893. (Nach Wilms.)

Eberth, Über eine eigentümliche, vielleicht syphilitische Enteritis. Virchows Archiv Bd. 40, S. 326. — Elder, Acute intestinal obstruction caused by syphilitic ulceration in the ileum. The Brit. med. Journal 1869, p. 1068. — Esmarch, Die Krankheiten des Mastdarmes und des Afters. Deutsche Chirurgie, Lief. 48.

Ferrari, Über Entero-peritonitis syphilitica. Lo Sperimentale, XXXVIII, Ottobre, p. 424. — Fibiger, Om tuberkulöse tynddarmstrictur og deres Forvexling med syfilitische Fornevringer. Hop. Tid. 4, R. VIII. — Förster, Hereditäre Syphilis. Würzb. med. Zeitschr. 1863, IV. — Forssmann, Ein Fall von Darmsyphilis und Endophlebitis syphilitica. Zieglers Beiträge zur pathol. Anat. Bd. 27, S. 359. — Fournier, Traité de la syphilis. — Fournier et Lereboullet, Diarrhées syphilitiques tertiaires. Gaz. hebd. de méd. 1900, Nr. 54, p. 637. — Fränkel, E., l. c. und Über tertiäre Dünndarmsyphilis. Münch. med. Wochenschr. 1901, S. 1262. — Ders., Kongenitale Dünndarmsyphilis. Deutsche med. Wochenschr. 1906. Ver.-Beil. S. 1761. — Friedreich, Ziemßens Handbuch 1878, 8, II, S. 270. — Friedrich, Zur chirurgischen Pathologie

*) Exklusive Rektum.

von Netz und Mesenterium. Intermittierender Darmverschluß durch Gumma mesenterii. Archiv f. klin. Chir. Bd. 61, S. 998.

Galliard, Entéropathies syphilitiques. Presse méd., 23 janvier 1897. — Gutmann, C., Multiple Dünndarmgeschwüre, höchstwahrscheinlich syphilitischer Natur. Zeitschr. f. klin. Med. Bd. 50, S. 404. — Groß, H., Die syphilitische fibröse Darm- und Magenstriktur. Münch. med. Wochenschr. 1903, Jan. 27. S. 157.

Hahn, Über syphilitische Mastdarmerkrankung mit Demonstration eines Präparates von Proctitis ulcerosa syphilitica mit ausgedehnten Geschwürsbildungen im Dünndarm. Deutsche med. Wochenschr. 1892, S. 69. — Hanot, Arch. génér. 1895 (Nach Wilms) — Hayem et Tissier, De la syphilis de l'intestin. Revue de méd. t. IX, avril 1889, p. 281. — Hecker, Beiträge zur Histologie und Pathologie der kongenitalen Lues u. s. w., Habilitationsschrift, München 1898 u. Deutsches Archiv f. klin. Med. 1898. — Hedenius, Fälle von Eingeweidesyphilis. Upsala läkareförens förhandl. 1875, X, 7, p. 485. Ref. in Vierteljahrsschr. f. Dermat. u. Syph. 1876, S. 647. — Homén, Ein Fall von multiplen syphilitischen Geschwüren und Strikturen im Dünndarm. Zentralbl. f. allg. Pathol. u. pathol. Anat. 1893, Bd. IV, Nr. 3, S. 97. — Horwitz, Four cases of secondary syphilis complicated with chronic appendicitis in which a continuous course of tonic doses of mercury resulted etc. Annals of surgery 1889, January. — Hueter, Über Darmlues. Münch. med. Wochenschr. 1906, Nr. 6, S. 284.

Ignatjieff, Ein Fall von syphilitischen Geschwüren des Dünndarmes bei einem Säugling. Medic. Obosren. XX, p. 597. Ref. in Jahrbuch f. Kinderheilk. Bd. XXII, S. 261. — Israel, O., Über eine seltene Form von Ringgeschwüren des Dünndarmes. Charitéannalen 1884, S. 707.

Johnsson och Curt Wallis, Bidrag till kännedomen om syfilitiska förändringer i digestionskanalen. Hygiea 1893. — Johnston, Americ. Journ. 1896 (Nach Wilms.) — Jolly, Purpura hémorrhagique chez un nouveau-né syphilitique, hémorrhagie gastro-intestinale, ulcération de l'intestin grêle. Rev. des mal. de l'enf. XXV. — Jullien, l. c. — Jürgens, Darmsyphilis. Verein für innere Medizin, Sitzung vom 20. Nov. 1893. Berl. klin. Wochenschrift 1894, S. 181. — Ders., Seltener Fall von konstitutioneller Syphilis. Demonstration. Berl. klin. Wochenschr. 1889, Nr. 49.

Kaminski, Ein Beitrag zur syphilitischen Darmstenose. Inaug.-Diss., Greifswald 1904. — Katzenstein, Parasyphilitische Erscheinungen bei kongenitaler Lues. Deutsche med. Wochenschr. 1898, V.-B., 25. Aug. — Klebs, l. c. — Klein, Zur Kasuistik der Darmsyphilis. Inaug.-Diss., Königsberg 1867. — Kleinschmidt, Über Darmsyphilis mit Ausschluß der Mastdarmerkrankungen. Inaug.-Diss., Göttingen 1895. — Krupesky, Fall von syphilitischer Peritonitis. Wien. med. Bl. 1895. — Kümmel (Ringel), Luetische Darmstenose. Deutsche med. Wochenschr. 1899, Ver.-Beil. S. 11. — Kundrat und Mraček, Über Darmsyphilis. Anzeiger der k. k. Gesellschaft d. Ärzte in Wien 1883, Nr. 15.

Lang, Vorlesungen über Pathologie und Therapie der Syphilis. Wiesbaden 1896. — Lereboullet, Darmsyphilis. Acad. de méd., Juli 1900, Deutsche med. Wochenschr. 1900, Ver.-Beil. S. 202. — Leudet, Über Eingeweidesyphilis, 1861. — Liese, Über hereditäre Lues. Inaug.-Diss., Breslau 1869. — Lochte, Über Enteritis syphilitica hereditaria. Mitteil. a. d. Hamb. Staatskrankenanstalten 1900. — Lukin, Zur Kasuistik der syphilitischen Affektionen der Lungen und des Darmes. Wratsch 1883, Nr. 2 u. 3. Ref. in Virchow-Hirschs Jahresb., Bd. II, S. 535.

Martens, Zur Kenntnis der Darmverschließungen und Verengerungen. Deutsche Zeitschr. f. Chir. 1900, Bd. 57, H. 1, S. 1. — Merz, Über Gummata nebst Statistik. Inaug.-Diss., Würzburg 1884. — Meschede, Zur Kasuistik der Lungen- und Darmsyphilis. Virchows Archiv, Bd. 37. — De Michelee F. Sorrentino, Della sifilide intestinale. Rif. med. 1892, Vol. 8. — Mraček, Über Enteritis bei Lues hereditaria. Vierteljahrsschr. f. Dermat. u. Syph. 1883, XV, S. 209. — Müller, E., Über das Auftreten der konstitutionellen Syphilis im Darmkanale. Inaug.-Diss., Erlangen 1858. — Müller, J., Würzb. phys.-med. Gesellsch. Ref. Münch. med. Wochenschr. 1902, Nr. 7. (Nach Wilms.)

Neumann, l. c. — Nordheim, Zur Statistik der kongenitalen Syphilis. Inaug.-Diss., München 1897. — Normann, Darmsyphilis. Brit. med. Journal 1884, Nr. 1214, p. 668. (Nach Wilms.) — Nothnagel, Die Krankheiten des

Darms und des Peritoneums in Spez. Therapie, Bd. XVII, I. T., 1. Abt. — Ders., Symptomatologie der Darmgeschwüre. Volkmanns Sammlung klin. Vortr. Nr. 712.

Oberndorfer, Über die viszerale Form der kongenitalen Syphilis mit spezieller Berücksichtigung des Magen-Darmkanals. Virchows Archiv Bd. 159, H. 2, S. 179. — Oestreich, Dünndarm mit einer großen Anzahl syphilitischer Ulzerationen. Deutsche med. Wochenschr. 1897, Ver.-Beil. S. 42. — Oser, Drei Fälle von Enteritis syphilitica. Archiv f. Dermat. u. Syph., 3. Jahrg., S. 27.

Paget, Darmsyphilis. Med. Times 1865, March 18. — Petersen, Versuch einer pathol.-anat. Statistik der viszeralen Syphilis. Monatsh. f. prakt. Dermat. 1888, Nr. 3. — Pick, Syphilis des Bauchfells. Demonstrat. i. Berl. med. Gesellsch. 8. Nov. 1898, Berl. klin. Wochenschr. S. 1068. — Pillon, De l'entérite syphilitique secondaire etc. Gaz. des hôp. 1857, Nr. 66. — Poelchen, Über die Ätiologie der strikturierenden Mastdarmgeschwüre. Virchows Archiv Bd. 127. — Preussler, Über die Syphilis der Eingeweide. Inaug.-Diss., Breslau 1867.

Reignier, Journ. de méd. de Paris 1898. (Nach Wilms.) — Reimer, Zwei Fälle von Syphilis aus den kasuistischen und pathol.-anatom. Mitteilungen aus dem Nikolai-Kinderhospital. Jahresber. f. Kinderheilk. X. — Riedel, Ileus infolge von etwas außergewöhnlichen Strangbildungen, Verwachsungen und Achsendrehungen, sowie von Darmsyphilis. Mitteil. a. d. Grenzgebieten 1897, Bd. 2, S. 483. — Rieder, Zur Kenntnis der spezifischen Darmerkrankungen bei akquirierter Syphilis. Jahrbücher der Hamburger Staatskrankenanstalten, I. Jahrgang 1889, S. 348. — Ders., Histologische Untersuchungen im Primärstadium der Syphilis. Deutsche med. Wochenschr. 1898, Nr. 9. — Ringel, Luetische Darmstenose. Deutsche med. Wochenschr. 1899, Ver.-Beil. S. 11. — Rosenfeld, Die syphilitische Dünndarmstenose. Berl. klin. Wochenschr., 7. April 1902, S. 307. — Rosenheim, Pathologie und Therapie der Krankheiten des Verdauungsapparates. 2. Bd.: Krankheiten des Darmes, S. 388. — Roth, M., Beobachtungen über kongenitalen Defekt der großen Gallengänge und über Enteritis syphilitica. Virchows Archiv Bd. 43, S. 296. — Rotter, Die Sigmoideo-Rectostomie, ein neues Verfahren zur Beseitigung von Mastdarmstrikturen. Archiv f. klin. Chir. Bd. 58, S. 334.

Scheib, Syphilis mit gummöser Affektion des Magens und Darmes sowie der Lunge. Prag. med. Wochenschr. 1900, XXV, H. 45, S. 537. — Schlesinger, Die Erkrankung des Pankreas bei hereditärer Lues. Virchows Arch. 1898, Bd. 154, S. 501. — Schuchardt, Über die bei Karzinom, Lues und Tuberculose eintretende Schrumpfung des Mastdarms und Colons und ihre Bedeutung für die Exstirpation pelviner Dickdarmabschnitte. Langenb. Archiv Bd. LXI. — Sehwimmer, Fälle von Enteritis syphilitica. Archiv f. Dermat. u. Syph. 1873, S. 245. — Simmonds, Spirochätennachweis bei mazeriertem syphilitischem Fötus. Münch. med. Wochenschr. 1906, Nr. 29, S. 1439. — Sorrentino, Ricerche istologiche sulla sifilide intestinale. Riforma med. VI. — Steffen, Angeborene Nieren- und Darmsyphilis. Jahrb. f. Kinderheilk. XXXI.

Thorel, Über Viszeralsyphilis. Virchows Archiv Bd. 158, S. 271. — Trinkler, l. c.

Virchow, Geschwülste II, 416. — Ders., Über die Natur der konstitutionellen syphilitischen Affektionen. Virchows Archiv Bd. 15. — Vautrin, Des rétrécissements inflammatoires du coecum. Revue de chir. Bd. 19, Nr. 11, p. 581.

Wagner, E., Das Syphilom. Archiv f. Heilk. 1863, S. 369. — Wagner-Uhle, Handbuch der allgemeinen Pathologie 1874. — Warfvinge und Blix, Fall von Darmsyphilis. Hygiea I, 2, 3. Svenska läkaresällsk förhandl. p. 38, 41, Febr., März 1878. Ref. in Vierteljahrsschr. f. Dermat. u. Syph. 1879, S. 456. — Weiß, Die syphilitischen Erkrankungen des Darmes, Zentralbl. f. d. Grenzgebiete der Med. u. Chir. 1902, Bd. V, Nr. 15. — Wilms, Ileus. Deutsche Chir. Lief. 46, S. 273, Ileus bei syphilitischen Strikturen. Literatur S. LXVII.

Zannini, Un caso di adenopatia mesenterica da sifilide. Rivista clinica di Bologna 1877, Nr. 16. — v. Zeißl, Über die Syphilis des Magens und Darmes. Wien. med. Presse 1902, S. 796.

TUBERCULOSE DES MAGENS UND DARMES.

Historischer Ueberblick.

Entwicklung der Lehre von der Intestinaltuberculose.

Von der hochinteressanten Geschichte der Tuberculose bildet diejenige des Magendarmkanales ein großes, wichtiges Teilstück, und es kann die Entwicklung unserer Kenntnisse auf diesem Bezirke, die Jahrhunderte zurückreicht, nur geschildert werden unter stetem Ausblick auf das ganze weite Feld. In den umfassenden Werken von Waldenburg und Predöhl, welche die gesamte Lehre von der Tuberculose geschichtlich uns vorführen, das erstere hinauf bis zum Jahre 1869, das letztere bis 1886, ist von hoher Warte aus zu übersehen, wie Jahrhunderte hindurch unablässig zäher Forscherfleiß und Scharfsinn langsam durch vieles Wirrsal hindurch tiefer eindrangen in das Wesen der Krankheit; wir sehen, wie lange Zeit einzelne Teilerscheinungen und Organerkrankungen genau bekannt waren, ohne daß ihr genetischer Zusammenhang geahnt wurde, bis dann das 19. Jahrhundert die ätiologische Forschung allmählich dem Ziele näher brachte, und endlich Robert Koch im Jahre 1882 die Welt mit der Entdeckung des Krankheitserregers überraschte. Stetig schreitet die Kultur vorwärts, mit ihr Schritt für Schritt in ruhiger Bildung die Wissenschaft; zuweilen aber eilt's mit gewaltigem Ruck. Die Tat eines Geistes, der Griff eines Genies führt sie in schnellem Fluge eine weite Strecke.

In der deutschen Chirurgie sind uns einzelne Abschnitte der Tuberculoselehre auch in historischer Richtung zugänglich gemacht durch die trefflichen Arbeiten von F. Krause über die Tuberculose der Knochen und Gelenke und O. Hildebrand über Tuberculose und Skrofulose. Der letztgenannte Autor leitet sein Buch mit den Worten ein: „Während die pathologische Anatomie seit ca. 200 Jahren eine Gewebsformation kennt, die schon frühzeitig als ein spezifisches Produkt der Tuberculose von einigen Forschern angesehen wurde, und deshalb der Krankheit den Namen gab, während die innere Medizin sich schon lange mit der Frage der Tuberculose beschäftigt hat, ist die chirurgische Tuberculose als solche erst jüngeren Datums." Diese Worte gelten auch von der Intestinaltuberculose; ihre Geschichte ist neueren Datums, soweit das Leiden der chirurgischen Therapie zugänglich geworden ist und damit auch das ganze intensive Interesse des Chirurgen in jeder Hinsicht auf sich gelenkt hat. In unserer gegenwärtigen Zeit nun, wo die Grenzgebiete der inneren Medizin und Chirurgie mehr und mehr sich ausdehnen und auch der Begriff „Chirurgische Tuberculose" eine be-

deutende Erweiterung erfahren hat, ziemt es dem Chirurgen bei einem geschichtlichen Ueberblicke nicht nur das zu berücksichtigen, was speziell chirurgisches Interesse hat; es ist vielmehr die Geschichte der Darmtuberculose von ihm auch in jene Zeit zurück zu verfolgen, wo noch kein wundärztliches Messer an dieses Gebiet sich wagte, wohl aber ausgezeichnete Medici, pathologische Anatomen zugleich und treffliche Beobachter am Krankenbett vorzügliche Aufzeichnungen darüber uns hinterließen.

Früh schon kannte man die Darmtuberculose als Begleiterscheinung der Lungentuberculose, d. h. man sah die Darmgeschwüre bei den Leichenöffnungen der Phthisiker und beschrieb sie.

Es war im Jahre 1715, als Joh. Konrad Brunner, der vorzügliche schweizerische Arzt und pathologische Anatom, später Professor zu Heidelberg, in seiner Schrift „Glandulae duodeni seu pancreas secundarium" eine Revision seiner neuen Entdeckung von den Drüsen im Zwölffingerdarm vornahm und dieselbe gegenüber Peyer, dem Entdecker der Glandulae agminatae, verteidigte. Im Kapitel VII dieser Schrift berichtet er über die Sektion eines Phthisikers, bei dem er 60 über den ganzen Darmkanal zerstreute Geschwürchen beobachtete, die von verschiedener Größe waren und ihren Sitz in den Drüsen hatten, welche von Peschlin und Peyer beschrieben worden waren. Die Stelle heißt im lateinischen Originaltext [1]): „Quo olim in cadaveri phtisi juxta cum fluxu coeliaco defuncti per totum intestinorum tractum ultra sexaginta numeravi ulcuscula, ceu aphthas, diversae magnitudinis: sed quod mirum, non alibi, quam in ipsis plexibus, seu areolis glandularum secundi (quas vocare liceat) ordinis, quasque Pechlinus et abhinc copiosius Pejerus, descripserunt sedem habebant."

Aufmerksam wurde ich auf die Beschreibung Brunners durch das Buch von F. Lesser (1830): „Die Entzündung und Verschwärung der Schleimhaut des Verdauungskanals", woselbst im 1. Abschnitte Aphorismen verschiedener Autoren des Altertums über Darmgeschwüre zitiert werden.— Aus dieser Quelle stammt wohl auch das Zitat in Leube, Krankheiten des Magens und Darms, S. 285.

Es ist gar nicht daran zu zweifeln, daß Brunner, dem Mikroskop und Mikrotom noch nicht zur Verfügung standen, hier tuberculöse Darmgeschwüre vor sich hatte, und ich hebe hervor, daß er schon deren Sitz in den Peyerschen Plaques („quod mirum") besonders betont hat. Gewiß ist anzunehmen, daß solche Geschwüre auch anderen Aerzten dieser Epoche der aufblühenden pathologischen Anatomie oder früherer Zeiten bei ihren Sektionen vor Augen kamen, ohne freilich in ihrem Wesen erkannt zu sein. Darmgeschwüre im weiten Sinne des Wortes sind schon von Hippokrates, Celsus, Aretäus und vielen anderen Schriftstellern des klassischen Altertums beschrieben worden; sie gingen fast durchweg unter der Flagge der Dysenterie.

Der Tuberkel als das charakteristische Grundelement der Tuberculose war nach Waldenburgs historischen Erhebungen wahrscheinlich schon Sylvius (1614—1672) und Willis (1622—1675) bekannt. Dieses Gebilde, welches anfangs nur mit der Lungenschwindsucht und

[1]) Exemplar aus der Straßburger Universitätsbibliothek S. 112. Das Buch ist selten.

Skrofulose in Beziehung gedacht wurde, fing man in der 2. Hälfte des 18. Jahrhunderts an zu einer selbständigen Krankheitsform zu erheben, welche nicht nur in den Lungen, sondern auch in anderen Organen sich zu entwickeln vermöge. Seine Anwesenheit im Darme wurde von verschiedenen Autoren des 18. Jahrhunderts festgestellt. Manget (1700) schon sah die „grandines" (Hagelkörner), die er mit dem Hirsekorn vergleicht, in den Mesenterialdrüsen und im Darme.

Zu Anfang des 19. Jahrhunderts hat dann Bayle, der eigentliche Begründer der Lehre von der Tuberculose, auf das klarste dargelegt, daß die „Miliartuberkel", wie er zuerst die schon von Manget mit semen milii verglichenen Körnchen nannte, überall, wo sie sich finden, eine gleiche Beschaffenheit und einen gleichen Entwicklungsgang haben und miteinander in einem genetischen und klinischen Zusammenhang stehen. Er spricht geradezu von einer Neigung zur Tuberkelproduktion in den verschiedenen Organen, von einer „Diathèse tuberculeuse" und betont, daß diese tuberculöse Degeneration spezifischer Natur sei. Hinsichtlich der Darmtuberculose notiert er in Kapitel VI seines epochemachenden Buches „Recherches sur la phthisie pulmonaire" (1810), daß von 100 verstorbenen Phthisikern 67 Darmulzerationen darboten. Diese Ulzerationen, die Ursache der häufigen Diarrhöe, läßt er aus den Tuberkeln hervorgehen: „Chez quelques-uns des malades dont les intestins sont ulcérés, l'ulcération intestinale est le résultat des granulations miliaires transparentes; mais pour l'ordinaire, ce sont les tubercules miliaires qui déterminent cette affection."

Ganz in Uebereinstimmung mit Bayle, dessen Lehre er zur Vollendung brachte, faßt der verdiente Laennec (1781—1826) die tuberculöse Phthisis nicht als eine bloß lokale Krankheit auf, sondern als eine fast sämtliche Organe befallende Allgemeinerkrankung, die nur gewöhnlich zuerst in den Lungen sich äußere. Von der häufigen Beteiligung des Darmes, von der Erzeugung der Ulzerationen daselbst durch die Tuberkel sagt er: „Es ist selten, daß bei den Phthisikern die Lunge allein Tuberkel enthält; „presque toujours les intestins en présentent en même temps dans leurs parois, où ils déterminent des ulcères qui deviennent la cause de la diarrhée colliquative compagne de la phthisie pulmonaire."

Während wir in diesen mehr klinischen Arbeiten den Zusammenhang der tuberculösen Darmgeschwüre mit der Lungentuberculose und ihren Ursprung aus den Tuberkeln geschildert sehen und in zahlreichen anderen Abhandlungen, so in dem klassischen Buche von Louis diese Tatsache bestätigt finden, treffen wir zu derselben Zeit, d. h. in den ersten Dezennien des 19. Jahrhunderts, in den speziell pathologisch-anatomischen Werken von Andral und Cruveilhier einläßliche Beschreibungen der tuberculösen Darmgeschwüre, in Cruveilhiers berühmtem Prachtwerke auch schon vortreffliche Abbildungen davon. Bei $^4/_5$ der Phthisiker, bemerkt Andral (1832), sind im Ende des Dünndarmes und im Blinddarm Ulzerationen vorhanden, die meist an Stelle der Peyerschen Drüsen sitzen (wie dies Brunner schon wahrgenommen). Es hat nach seinen Beobachtungen die Tuberculose des Darmes zuweilen ihren Ursprung nicht in der Schleimhaut selbst, sondern im submukösen Zellgewebe. Bei Lebert (1849) finden wir die Notiz, daß die Lymphgefäße in der Umgebung der Geschwüre mit

tuberculöser Masse erfüllt scheinen. Wertvolle Beobachtungen über das Verhalten der Lymphbahnen macht ferner Klebs in seiner Dissertation: „De mutationibus, quae in intestino inveniuntur tuberculosis.“ Berlin 1857.

Früh auch stoßen wir auf Beschreibungen von Perforation tuberculöser Geschwüre (Voisin 1833, Dupan 1835). Bei Lebert ist betont, daß Submucosa und Muscularis der Perforation eine Barriere entgegensetzen, und Andral erwähnt schon, daß zuweilen die Perforation von außen nach innen gehen könne, wenn nämlich Tuberkel, die sich im Peritoneum gebildet haben, vereitern und den naheliegenden Darm in Mitleidenschaft ziehen. Unübertroffen sind vom pathologisch-anatomischen Standpunkte aus die tuberculösen Darmgeschwüre von Rokitansky (1855) behandelt worden. Seine klassischen Bilder sind die Grundlage aller späteren Schilderungen, wir werden sie, als in den meisten Beziehungen jetzt noch maßgebend, später ausführlich kennen lernen. Dasselbe gilt von vielen Arbeiten neueren Datums, die hauptsächlich um die Histologie der Darmtuberculose sich verdient gemacht haben (Spillmann, Rindfleisch, Laveran, Cornil u. a.). In diesem historischen Ueberblick sollen die wichtigsten Funde und Taten früherer Zeiten zu Ehren kommen; die Gegenwart gelangt ohnedies zu ihrem Rechte. Viele kleine Detailbeiträge können nicht besonders gewürdigt werden und sind in der Literaturübersicht zu finden.

Das, was wir bis jetzt als das früheste Wissen über Darmtuberculose überblickt haben, die Entwicklung der Kenntnisse über Enterophthise als Begleiterscheinung der floriden Lungenphthise, war und ist für den Chirurgen ein noli me tangere. Die Darmtuberculose als Domäne der chirurgischen Therapie, sagte ich früher, ist neueren Datums; die Chirurgen haben dieses Gebiet, soweit es als ihrer Therapie sich zugänglich erweist, erst in den letzten Dezennien des 19. Jahrhunderts erobert; die Erforschung dieses zugänglichen Terrains aber, d. h. das Studium gewisser Folgezustände der Darmtuberculose, die chirurgisch zu behandeln sind, hat viel früher begonnen. Unsere Technik war, als dieses Angriffsobjekt schon gut bekannt war, noch lange nicht so weit, daß der Angriff gewagt werden konnte.

Wieder war es ein französischer Autor, Corbin, der in den Jahren 1830 und 1831 in ausgezeichneten, von vielen deutschen Schriftstellern nicht oder zu wenig gewürdigten Arbeiten über die chirurgisch wichtigsten Folgezustände der Darmtuberculose, über die tuberculösen Darmstenosen und die dabei auftretenden Perforationen uns unterrichtet hat. Vieles von dem, was er schon meisterhaft schildert, ist in der Neuzeit wieder als neu aufgetischt worden. Das Wiedererfinden muß ja je länger, je üblicher werden, d. h. je länger die Vergangenheit und je größer die Unkenntnis über das, was in ihr geschehen. Jenes Uebermaß von Historie, welches ein moderner Philosoph als „hypertrophische Tugend“ bekämpft, ist vorläufig in der medizinischen Schriftstellerei noch nicht zu fürchten. In Hochflut ergießt sie ihre Produkte, und an gar vielen derselben bewährt sich der bekannte Spruch Virchows: „Was vor 5 Jahren publiziert ist, existiert nicht mehr.“ — Also Corbin beschreibt in gehaltvoller Kürze die Stenosen- und Ileuserscheinungen in klinischer Hinsicht, und pathologisch-anatomisch treffen wir da schon

deutlich genug gezeichnet das Bild der in Ausheilung begriffenen Darmtuberculose mit ihrer Wandverdickung und Induration; er nennt mit Andral diesen Zustand „dégénerescence squirrheuse".

Gehen wir weitere 10 Jahre über Corbin hinaus, so finden wir in vortrefflichen Ausführungen seine Befunde bestätigt durch die Mitteilungen von Ossipowski und Tardieu in der „Société anatomique" zu Paris (1840). Wir sehen hier den dem Mesenterialansatz korrespondierenden Sitz der Ulzerationen hervorgehoben, im Gegensatz zu den typhösen Geschwüren. Der Ausgang in Vernarbung ist nicht mehr zweifelhaft. Es wird die verschiedene Form der sich bildenden Stenose beschrieben: „soit en bride peu saillante, soit en valvule", wobei sich die verschiedenen Schichten der Darmwand in verschiedenem Grade beteiligen. Daß bei längere Zeit bestehender Stenose eine Dilatation des Darmes oberhalb entsteht, ist selbstverständlich, ebenso daß sie unten fehlt, hingegen ist von besonderem Interesse „la coincidence de l'hypertrophie avec la dilatation"; es handelt sich dabei um Arbeitshypertrophie der Muscularis. Die Entstehung der Perforation wird durch die hochgradige Dehnung der Darmwand über der Striktur durch Gase und Fäkalmassen erklärt.

Und, um es nicht zu vergessen, auch die Geschichte der Darmstenosen überhaupt wird hier von Tardieu unter Aufwand von mühevoller Arbeit, d. h. unter Zurückgehen in sehr frühe Zeiten, in die Zeiten der lateinischen Folianten, verfolgt; er ist es, welcher die Leipziger Dissertation von Walther und Krisch aus dem Jahre 1731 ans Licht gezogen hat, als eine Arbeit, welche so vieles schon von dem enthält, was die Gegenwart neu gedroschen hat. „Les signes diagnostiques du rétrecissement de l'intestin grêle y sont traités avec une lucidité et une sagacité tout à fait supérieures." Natürlich wird nun diese Dissertation durch eine ganze Reihe späterer Arbeiten hindurchgezogen als ein Testimonium tiefer Literaturwürdigung. Daß Tardieu sie zu Ehren gebracht, gibt niemand an. Das ist Historikerlos, Lohn der Gründlichkeit.

Wir haben schon von Andral vernommen, daß er den Durchbruch der Darmwand bei Tuberculose in seltenen Fällen von außen nach innen entstehen läßt. Eine bestätigende, ähnliche Beobachtung bringt Piegu (1844). Zahlreiche chronologisch jetzt folgende bestätigende, ergänzende Einzelbeobachtungen, die den „Fall" zur Regel machen, und Sammelarbeiten, die jedoch Neues von Belang nicht bringen, übergehe ich an dieser Stelle, auch hier auf den späteren Text und das Literaturverzeichnis verweisend, und wende mich nun einer in der Neuzeit publizierten Abhandlung von Darier (1890) zu, welche in pathologisch-anatomischer Hinsicht etwas noch nicht Beobachtetes enthält. Es handelt sich um einen Fall von multipler Stenose mit Perforation, für den als neu vindiziert wird eine diaphragmatische Verengerung mit relativer Integrität der Mucosa, bedingt durch Formation von fibrösem Gewebe entzündlichen Ursprungs, eine fibröse Tuberculose.

Während, wie wir dargelegt haben, vor 70 Jahren schon durch Corbin eine tuberculöse „scirrhöse" Wandverdickung des Darmes beschrieben wurde, hat in den letzten Dezennien erst des 19. Jahrhunderts eine in Tumorform auftretende, im Cöcum lokalisierte

Tuberculose hauptsächlich die Aufmerksamkeit der Chirurgen auf sich gelenkt. Lange bevor diese hypertrophisch-neoplastische Cöcaltuberculose unter das Messer kam, ist über „tuberculöse Typhlitis" geschrieben worden (Bodard 1844 u. a.). Leudet (1859) namentlich betont die Häufigkeit der tuberculösen Appendicitis im Verlauf der Phthise und den latenten Verlauf dabei.

Eine „Typhlite tuberculeuse isolée", d. h. eine von den gewöhnlichen Ulzerationen des Cöcums bei Phthise distinkte Cöcaltuberculose wird von Blatin (1868), sowie von Duguet (1877) beobachtet. Als dann in den Achtzigerjahren der Wagemut der Chirurgen, durch die großen Fortschritte der Technik gehoben, Schritt für Schritt an Boden gewann, wurden auch die am Cöcum chirurgisch erreichbaren Affektionen in Angriff genommen; es wurden eine Reihe von Exstirpationen desselben ausgeführt in der Meinung, maligne Tumoren vor sich zu haben, und dabei stieß man nun auf diese eigentümliche, zirkumskripte, lange Zeit lokal bleibende, neoplastische Form der Cöcaltuberculose, den „tuberculösen Cöcaltumor" (Gussenbauer 1882, Czerny 1886 und 1887, Suchier, Boully 1887). Diese Exstirpationen, denen bald viele andere folgten, zogen ein makroskopisches und mikroskopisches genaues Studium der resezierten Präparate nach sich; es brachten in pathologisch-anatomischer Hinsicht zunächst Aufklärung die Arbeiten von Hartmann und Pillet, Broca (1890), Durante (1890), Billroth (1891). Sehr zahlreiche weitere Abhandlungen vervollständigten unser Wissen in jeder Richtung, so daß über diesen Teil der Darmtuberculose allein eine umfangreiche Literatur entstanden ist. Von umfassenden Studien hebe ich hier besonders hervor die These von Benoit (1893) und die ausgezeichnete Arbeit von Conrath (1898) aus Wölflers Klinik.

Eine große Reihe anderer Abhandlungen haben zum speziellen Gegenstand die tuberculösen Stenosen des Dünndarmes; ich nenne davon in erster Linie die Monographien von Bernay (1899) und Patel (1901)[1]. Wertvolle Bereicherung in klinisch-diagnostischer Beziehung bringt die Arbeit von König (1892). Operatives Objekt wurde die stenosierende Dünndarmtuberculose ungefähr zu gleicher Zeit wie die Cöcumtuberculose, d. h. es wurden in den Achtzigerjahren die ersten Resektionen ausgeführt (Köberle 1880, Novaro 1881). Mit der Resektion allein aber konnten die Chirurgen weder bei der Cöcaltuberculose, noch bei den multiplen Dünndarmstenosen in allen Fällen auskommen; wo sie als unmöglich sich erwies, wurden, um das Los der Kranken zu lindern, andere Methoden in Anwendung gebracht, respektive neu ersonnen, und es bot diese Affektion der Schule Billroths mit die Indikationen zur weiteren Ausbildung der Maisonneuveschen Darmausschaltung (v. Hacker 1887, Salzer, Hochenegg, Frank, v. Eiselsberg).

Zu derselben Zeit, wo zur Lehre von den tuberculösen Darmgeschwüren die Fundamente gelegt wurden, d. h. in der ersten Hälfte des vorigen Jahrhunderts, wurde man auch auf die im Magen hie und da bei Phthisikern vorkommenden Ulzerationen aufmerksam. Nach Andral erscheinen in demselben gewöhnlich weder Verschwärungen noch Tuberkel, seine Schleimhaut erweicht sich dagegen oft, und die

[1]) Deutsche Kasuistik in beiden, speziell bei Patel, unzuverlässig.

ganzen Wandungen verdünnen sich. Louis fand ihn öfters „ulceré, plus ou moins grisâtre et mamelonné". Nach Rokitansky ist die Magentuberculose „gemeinhin" Teilerscheinung einer ausgebreiteten tuberculösen Darmphthise, indem sich die Tuberkelgeschwüre vom Ileum über das Jejunum und Duodenum in den Magen fortsetzen. Hier beschränken sie sich meist auf den Pylorusteil. Als Behelf zur Diagnose des Magengeschwürs sei die tuberculöse Erkrankung der dem Magen angehörenden Lymphdrüsen zu beachten; zuweilen komme auch eine ulzeröse Zerstörung der Magenwand von zerfallenen tuberculösen Lymphdrüsen her. Durchweg wird die Seltenheit der Magentuberculose betont. Klebs nimmt dafür (1869) als Ursache die spärliche Entwicklung der Lymphfollikel an. Neben Geschwüren beobachtet er „wahre Tuberkel".

Nach dieser Zeit mehren sich rasch Publikationen, die, dank vor allem dem Fortschritte der mikroskopischen Technik, das exakte Wissen auch über diesen Gegenstand vermehren. Es folgen Beschreibungen von Litten (1876) u. a., welche in den Knötchen die dem Tuberkel zukommenden Charakteristika, die Riesenzellen mit wandständigen Kernen erkennen, endlich solche, die in den Läsionen Tuberkelbazillen nachweisen (Serafini 1888, Musser, Barbacci u. a.). Fälle von Perforation des Magens durch Tuberkelgeschwüre werden schon 1854 von Bignon, 1867 von Paulicki beschrieben. Der neuesten Zeit blieb es vorbehalten, den seltenen Befund der Geschwürsvernarbung mit konsekutiver Pylorusstenose zu machen und bei dieser Affektion auch operativ einzugreifen. Es wurde bei einer Anzahl derartiger Fälle die Gastroenterostomie und auch bei tuberculösem Pförtnertumor die Resektion ausgeführt.

Das umfassendste Werk über Magentuberculose, welches den Gegenstand in klinischer und pathologisch-anatomischer Beziehung erschöpfend behandelt und zugleich viele neue, die Pathogenese aufklärende experimentelle Untersuchungen bringt, verdanken wir dem französischen Forscher Arloing (1902). Eine ausgezeichnete Bearbeitung speziell der tuberculösen Pylorusstenose lieferten Ricard et Chevrier (1905).

Wir sind dem Gange der Entwicklung gefolgt, indem wir im bisherigen das zuerst aneinander reihten, was klinisch und pathologisch-anatomisch langsam ausgearbeitet, an Kenntnissen vertieft und verfeinert wurde. Wie bei allen Infektionskrankheiten, so waren auch bei der Tuberculose, wie eingangs gesagt wurde, durch jahrhundertelanges Studium die vielgestaltigen Erscheinungen der Krankheit in vivo und am Kadaver schon genau bekannt, als die ätiologische Forschung noch weit von ihrem Ziele war. Dieser letzteren müssen wir jetzt uns zuwenden.

Lange bevor der Tuberkelbazillus entdeckt war, suchte man die Eintrittspforte des „Tuberculosegiftes" im Darme: die „Fütterungstuberculose" spielte im Experiment dieselbe intensive Rolle wie die Inhalationstuberculose und hat ihre eigene Geschichte, die wohl am ausführlichsten von Wesener zusammengestellt worden ist: ihm und Waldenburg folge ich in der kommenden hierher gehörenden gedrängten Uebersicht.

Die chronologische Aufzählung der mit tuberculösen Stoffen angestellten Fütterungsexperimente muß zurückgehen auf die Versuche Lepelletiers (1830), welcher ohne Erfolg Meerschweinchen mit „skrofulöser" Materie fütterte, und auf Malin (1839), welcher beob-

achtete, daß Hunde, welche die Sputa einer phthisischen Frau verschlangen, an kavernöser Lungeneiterung erkrankten. Systematische Fütterungsversuche wurden zuerst von Klebs (1868) und Chauveau (1869) angestellt. Klebs, der energische Verfechter der parasitären Aetiologie, der verdiente Vorkämpfer Kochs trat auf Grund seiner Impf- und Fütterungsexperimente entschieden für die Spezifität der Tuberculose und ihre Identität mit der Perlsucht ein, und wies besonders auf die Gefährlichkeit der Milch perlsüchtiger Kühe für kleine Kinder hin. Meerschweinchen, die er mit tuberculösen Massen vom Rinde sowohl wie vom Menschen fütterte, bekamen den tuberculösen Ulzerationen des Menschen vollkommen gleichende Darmgeschwüre, später Tuberkel der Lymphgefäße, der Darmserosa und der Mesenterialdrüsen. Im Darm sucht Klebs eine der Hauptlokalisationsstätten des Tuberkelerregers, er ist es auch, welcher wohl als der erste für die sekundäre Darmtuberculose der Phthisiker das verschluckte Sputum mit dem in ihm enthaltenen „spezifischen Virus" verantwortlich macht. Von den jetzt rasch sich folgenden zahlreichen Arbeiten können hier nur die schwerwiegendsten Erwähnung finden (Weseners Literaturverzeichnis von 1868—1884 umfaßt 119 Nummern!) und speziell diejenigen, welche über die Pathologie der Darmtuberculose Aufschluß brachten. Gerlachs jahrelang (1870—1875) fortgesetzte Versuchsreihen vor allem müssen hervorgehoben werden. Er erhielt durch Fütterung mit Perlknoten und Milch einer perlsüchtigen Kuh eklatante tuberculöse Prozesse. Ein fast konstanter Befund war dabei Schwellung der Mesenterialdrüsen mit Tuberkeln und Verkäsung, ferner öfters Schwellung der Drüsenapparate des Darmes bis zur Tuberkelbildung. Darmtuberculose erzielte ferner Bollinger (1873) bei Fütterung mit tuberculöser Rinderlunge und mit Milch tuberculöser Kühe (1879). In dieselbe Zeit fallen die Versuche Orths, auf Grund derer die Tuberculose als eine Infektionskrankheit, Perlsucht und Tuberculose für ihrem Wesen nach identische Krankheiten erklärt werden.

Durch alle diese und viele andere Versuche, die sich in ihren Resultaten keineswegs immer deckten, war die Frage der Uebertragbarkeit der Tuberculose durch Fütterung noch nicht definitiv entschieden. Der Kampf der Meinungen wogte hin und her. Man konnte, wie Wesener sagt, aus den bisherigen Ergebnissen wohl den Schluß ziehen, daß die Uebertragung der Krankheit durch den Genuß von tuberculösen Massen vom Tiere oder Menschen, sowie von Milch und Fleisch perlsüchtiger Tiere möglich sei; welche Bedingungen aber das eine Mal die Infektion zu stande kommen lassen, das andere Mal vollständig verhindern, war vollständig unklar geblieben.

Die Lösung eines Problems ruft einem Dutzend anderer. Mit der Entdeckung Kochs (1882) trat auch die Frage der Fütterungstuberculose in eine neue Phase ein; wie sie sich weiter entwickelte, und wie es gegenwärtig damit steht, wird im Abschnitte Aetiologie der Darmtuberculose ausführlicher zur Sprache kommen.

Tuberculose des Magens.

Kapitel I.

Statistisches.

Alle Autoren betonen die relativ große Seltenheit der Magentuberculose. Das kompetenteste Urteil kommt wohl in dieser Beziehung den pathologischen Anatomen zu; einer von ihnen, dem wir in neuester Zeit eine Bereicherung der Kasuistik verdanken, Thorel, nennt sie „eine Rarität am Sektionstische". Lassen wir im folgenden einige Zahlen sprechen. In seiner Dissertation „Ueber Häufigkeit und Vorkommen der Darmtuberculose" benutzt Eisenhardt als statistisches Material die Protokolle von 1000 Sektionen Tuberculöser, welche in den Jahren 1886—1890 im Pathologischen Institut München gemacht wurden. Unter diesen 1000 Fällen befanden sich 566 sekundäre Darmtuberculosen und nur „eine sicher tuberculöse" Affektion der Magenschleimhaut. Kühl und Glaubitt verwerten das Material des Kieler Instituts. In den Jahren 1873—1888 kamen 14 Fälle vor, und der letztgenannte Autor berechnet die Häufigkeit auf 2,1 % der Tuberculosefälle.

Das sind allgemeine Angaben. Wir haben aber hier schon die Unterscheidung zu treffen zwischen den beiden verschiedenen Formen des Auftretens von Magentuberculose, zwischen dem Ulcus tuberculosum und den Miliartuberkeln der Magenwand. Letztere sind nach neueren Berichten ungleich häufiger als die ersteren. Simmonds, Prosektor am Allgemeinen Krankenhaus in Hamburg, hat während 10 Jahren unter nahezu 2000 Sektionen Tuberculöser nur 8mal das sekundäre chronische tuberculöse Magengeschwür gesehen, während er in Bestätigung früherer Angaben von Kaufmann, Wilms u. a. miliare Tuberculose relativ häufig konstatierte. Ricard et Chevrier haben während 15jähriger Praxis in Pariser Spitälern 4 Fälle von tuberculöser Pylorusstenose beobachtet.

Hinsichtlich Verteilung des Leidens auf Alter und Geschlecht macht Glaubitt, gestützt auf ein großes Material, folgende Angabe: „Legt man die Zahl der Tuberculosefälle der Rechnung zu Grunde, so ergibt sich, daß weibliche Tuberculosekranke häufiger an Magentuberculose leiden als männliche und daß letztere bei kindlichen tuberculösen Individuen um ein geringes häufiger ist als bei erwachsenen." Gerhardt findet das tuberculöse Magengeschwür bei Kindern nicht häufiger als bei Erwachsenen. Nach seiner statistischen Zusammen-

stellung fanden sich unter 418 verstorbenen tuberculösen Kindern nur 2 Fälle von Magenulcus. Arloing kommt unter Berücksichtigung sehr großer Zahlen zu dem Resultate, daß die Liste der Häufigkeit bei Kindern fast dieselbe sei wie bei Erwachsenen und daß bei den letzteren die Männer häufiger davon betroffen werden als die Frauen.

Kapitel II.

Aetiologie und Pathogenese.

Die Magentuberculose tritt in der weit überwiegenden Mehrzahl der Fälle als Begleiterscheinung der Lungentuberculose auf, und meistens ist gleichzeitig auch der Darm erkrankt. Sehr selten treffen wir sie isoliert. Litten sah einen Fall, bei dem sonst im ganzen Digestionsapparat keine Spur von tuberculösen Ulzerationen vorhanden war; eine ähnliche Beobachtung machte Eppinger. Weiter betonen Lava und Orlandi das Fehlen von Tuberculose der Lungen und der übrigen Körperorgane. Leven konstatierte daneben nur käsige Mesenterialdrüsen. Ricard et Chevrier heben hervor, daß die letzterwähnten 3 Fälle die einzigen isolierten Magentuberculosen unter 107 bekanntgewordenen Fällen seien. Es reiht sich an diese ein von Alexander (1905) mitgeteilter, im Kapitel Therapie referierter Fall. Sind diese Beobachtungen richtig, wurden andere Herde nicht übersehen, so ist wohl auch die Annahme zulässig, daß es hier um primäre Herde im Magen sich handelte.

Wie kommt es nun zur tuberculösen Infektion des Magens?

Der Tuberkelbazillus kann auf verschiedenen Wegen hierher gelangen. Der einfachste Transport ist derjenige per os, „par la voie muqueuse", wie französische Autoren sich ausdrücken. Wir werden im Abschnitt Darmtuberculose ausführlicher behandeln, was von der Fütterungstuberculose klinisch und experimentell bekannt ist. Hier nehmen wir folgendes vorweg: Es kann der Kochsche Bazillus mit von tuberculösen Tieren stammender Nahrung in den Magen gelangen, oder mit Nahrung von gesunden Tieren, denen er bei der Präparation beigemengt wurde, oder aber er kann mit den Sekreten tuberculöser Individuen verschluckt werden, vor allem kommt hier die Sputuminfektion bei Lungenphthisikern in Betracht.

Für die ersterwähnte Infektionsmöglichkeit, nämlich für die Invasion des Bazillus der Rindertuberculose, läßt Ruge einen im Bonner Pathologischen Institut beobachteten, in verschiedener Beziehung höchst lehrreichen Fall von Ulcus tuberculosum des Magens sprechen. Es ergab dabei die mikroskopische Untersuchung der Lungen keine tuberculösen Veränderungen, auch in den Bronchialdrüsen, Tonsillen und dem lymphatischen Apparat der Zungenwurzel waren solche nicht nachzuweisen, wohl aber fanden sich Ulzerationen im Darm und Knoten in der Pleura. Der Befund war hier ein von der menschlichen Tuberculose insofern abweichender, als sich eine beschränkte Anzahl von Tumoren vorfand, die, entsprechend der Perlsucht der Tiere, ausgesprochene Tendenz zu Nekrotisierung zeigten. Merkwürdig war auch

der „eminent große Reichtum" an Bazillen. Diese Eigentümlichkeiten veranlaßten Ruge zu der Vermutung, daß es um eine Infektion mit der Milch eines perlsüchtigen Rindes sich handelte. Die kritische Würdigung aller Momente führte ihn zur Annahme einer primären Magentuberculose.

Daß die mit dem Sputum der Phthisiker verschluckten Tuberkelbazillen durch direkte Invasion in die Schleimhaut Tuberculose des Magendarmkanals verursachen, ist eine durchaus naheliegende Annahme. Ebenso naheliegend ist, daß die chemischen Eigenschaften des Magensaftes dieser Invasion hinderlich sind, während in dem viel häufiger erkrankenden Darme eine solche Defensive fehlt. Wie steht es nun mit der bakteriziden Kraft des Magensaftes, speziell der darin enthaltenen Salzsäure, gegenüber dem Tuberkelbazillus? Ich habe in meinen Arbeiten über die Aetiologie der durch Mageninhalt bewirkten Peritonitis die mit der keimtötenden Wirkung des Magensaftes sich befassenden Untersuchungen ausführlich zusammengestellt und kritisch beleuchtet. Es sei daraus hier folgendes entnommen:

Frank fand, daß Lösungen von Pepsin (1 : 1000), ebenso wie Lösungen, die gleichzeitig Pepsin 1 : 2000 und Salzsäure 0,05—0,1 % enthielten, gegen Tuberkelbazillen unwirksam waren, ebenso noch 0,3 %ige Salzsäurelösungen. Wesener stellt, gestützt auf seine Experimente, folgenden Satz als Hypothese auf: „Der normale Magensaft zerstört bei genügend langer Einwirkung die Lebensfähigkeit der Tuberkelbazillen vollständig, dagegen läßt er die Sporen wahrscheinlich vollkommen intakt; vielleicht wirkt er etwas hemmend auf ihre Entwicklung ein, keinesfalls jedoch vernichtet er dieselbe." Mac Fadyen wies nach, daß das Pepsin bei der antiseptischen Wirkung des Magensaftes keine Rolle spiele, da Pepsinlösungen das Wachstum zahlreicher von ihm untersuchter Bakterienarten nicht einmal zu vermindern vermochten. Seine Versuche mit verschiedenen Salzsäurekonzentrationen ergaben, daß Cholerabazillen nach 4stündigem Verweilen in 0,05 %igem HCl zu Grunde gingen, während Staphylococcus aureus und Typhusbazillen nach ebensolangem Aufenthalt in 0,3 %iger Lösung nicht abgetötet wurden. Sporen von Anthrax- und Tuberkelbazillen werden erst von Säurekonzentrationen vernichtet, die für den menschlichen Magensaft nicht in Betracht kommen. Nach Straus und Würtz behielten sporenhaltige Tuberkelbazillen trotz 6stündigem Aufenthalt im Magensaft des Hundes bei 38° ihre volle Virulenz bei, während sie nach 24 Stunden abgestorben waren.

Mit all dem ist, wie Orth schon eingewendet hat, keineswegs gesagt, daß deshalb die Bazillen auch in dem Magensaft wachsen könnten, und es ist doch immerhin anzunehmen, daß die Magenoberfläche einen guten Nährboden für die Bazillen nicht darstellt. Handelt es sich bei den in zähen Sputumschleim eingehüllten Bazillen nicht um Abtötung durch die Magensäure, so kann diese doch abschwächend, hemmend auf dieselben einwirken, vorausgesetzt, daß dieses Desinfiziens überhaupt in genügender Menge und normaler Konzentration abgesondert wird. Allein hier stoßen wir auf ein Moment, welches diese Vorgänge in anderem Lichte erscheinen läßt. Es sind erwiesenermaßen bei den Phthisikern Hypochlorhydrie und gastrische Störungen die Regel: der Magen ist hier nicht physiologisch intakt und normal innerviert, sondern seiner Wehrvorrichtungen zum großen Teil beraubt, und die Bazillen finden infolgedessen günstigere Bedingungen zum An-

griff. Die Möglichkeit einer direkten Invasion wird dann eher noch gegeben sein, wenn andere disponierende Faktoren mitkonkurrieren, so die gestörte Motilität des Magens. Stagnation des Mageninhaltes ist insbesondere bei Ana- und Hypochlorhydrie der Entwicklung der Mikrobien sehr günstig. Dieses letztere disponierende Moment kommt in instruktivster Weise zum Ausdruck bei dem uns schon bekannten Fall Ruges, sowie bei einer von Simmonds gemachten Beobachtung:

Bei einem 40jährigen, an Lungen- und Darmtuberculose verstorbenen Manne zeigte sich in der Nähe des Pylorus ein haselnußgroßes, wulstiges, das Lumen des Magens stark stenosierendes, derbes Karzinom. Ferner waren mehrere kleine bis erbsengroße tuberculöse Geschwüre in dem stark ektasierten Magen. Da liegt, wie Simmonds sagt, die Vermutung nahe, daß die durch die Gegenwart des Karzinoms verursachte Sekretionsstörung und Herabsetzung der Salzsäureproduktion die Ansiedlung der Tuberkelbazillen in der Magenschleimhaut begünstigte und dieses überraschende Zusammentreffen von Krebs und Tuberculose im Magen herbeiführte.

Daß weiter Epitheldefekte, kleine Erosionen auf katarrhalisch entzündeter atrophischer Schleimhaut, schon vorhandene Ulcera anderen Ursprungs, Läsionen der Magenschleimhaut durch Traumen den Bazillen den Boden vorbereiten können, ist einleuchtend. Breus liefert für letzteres ein Beispiel:

Ein 21jähriger Mann trank in selbstmörderischer Absicht Kalilauge und starb 4 Monate danach. Bei der Sektion fand sich Tuberculose der Lungen, der Lymphdrüsen, des Darmes, der Leber, der Milz und Nieren. Im Magen an der großen Kurvatur und in der Umgebung des durch eine Narbe stenosierten Pylorus Geschwüre mit miliaren Tuberkeln, deren mikroskopische Untersuchung ein durchaus charakteristisches Ergebnis gab.

Während hier ein grober Insult das Gewebe auf das schwerste schädigte, machen Ricard et Chevrier für die Vorliebe der tuberculösen Lokalisation am Pylorus die hier häufig ansetzenden „microtraumas“ verantwortlich, welche das Eindringen der Bazillen zwischen den Zellen des Epithels erleichtern.

Zu erwähnen ist noch, daß das spärliche Vorkommen der Lymphfollikel im Magen von verschiedenen Autoren, so von Klebs, zur Erklärung der Seltenheit der Magentuberculose mit herbeigezogen wird. Diese bilden, wie wir sehen werden, im Darmtraktus die Prädilektionsstellen der Tuberculose. Nach neueren Untersuchungen von Przewoski und Dobrowolski soll indessen diese Follikelarmut des Magens nicht immer zutreffen; bei 5 beschriebenen Fällen von „Gastritis tuberculosa“ wurden deren ziemlich viele gefunden. Am zahlreichsten sind sie in der Pylorusgegend, woselbst auch die Tuberculose am häufigsten sich etabliert.

Von italienischen Autoren (Durante, Patella) wird sodann das Uebergreifen der Tuberculose von im Duodenum bestehenden Herden auf den Magen angenommen. Wenn dies überhaupt zutrifft, so kann es nur höchst selten der Fall sein, denn nach Ricard et Chevrier finden sich unter 107 Fällen von Magentuberculose nur 10 mit gleichzeitiger Beteiligung des Duodenums.

Ein anderer Weg, auf dem die Tuberkelbazillen ins Innere der Magenwand gelangen können, ist der hämatogene. Nachdem schon

früher andere Autoren (Weigert u. a.) auf diesen Infektionsmodus hingewiesen hatten, stellte in neuester Zeit Arloing zahlreiche, sorgfältige und höchst interessante experimentelle Untersuchungen an, um an Stelle von Vermutungen (wenigstens für das Tier) Beweise zu setzen.

Er suchte Magentuberculose bei Hunden, Kaninchen und anderen Tieren hervorzurufen: 1. Durch Fütterung mit bazillenhaltiger Nahrung unter Nachahmung zugleich verschiedener prädisponierender Bedingungen (Alkalinisierung des Magensaftes, mechanische Insulte etc.). 2. Durch Injektion der Bazillen in die Blutbahn. 3. Durch Inokulation in die Wandung des Magens. — Nur auf dem Blutwege gelang es ihm, Geschwüre des Magens zu erzeugen, und er schreibt auch beim Menschen diesem Infektionsmodus die Hauptrolle zu, während er die direkte Entstehung durch Eindringen der Bazillen in die Schleimhaut für zweifelhaft ansieht. Daß die häufigere Form, die miliare Magentuberculose hämatogenen Ursprungs ist, kann nach allem nicht bezweifelt werden.

Außer den bisher besprochenen kommen als weitere Möglichkeiten der Genese in Betracht: Der Import der Bazillen auf dem Lymphwege und das direkte Uebergreifen von tuberculösen Herden der Nachbarschaft.

Bei einem im Pathologischen Institut zu Freiburg sezierten Fall nimmt Rosset an, daß die Tuberkelbazillen von retrogastralen Lymphdrüsen aus durch „retrograden Transport" in die Schichten der Magenwand gelangt seien, während bei einem anderen Fall Chiari das direkte Uebergreifen der Tuberculose von einer Lymphdrüse aus nachweist.

Den Zusammenhang mit anderen Organen illustrieren folgende Beobachtungen:

Bei einem Fall von Reinhold (Patholog. Institut Kiel) bestand primäre Milztuberculose und sekundäre Magentuberculose. Die Milz war mit dem Magenfundus fest verlötet. Die Magenschleimhaut mit zahlreichen miliaren Knötchen besät.

Benecke berichtet über einen Fall, bei dem die große Kurvatur des Magens dem Colon transversum adhärent war. Die Magenwand war perforiert und dabei sah man deutlich, wie die Infektion von außen nach innen auf die einzelnen Magenschichten fortgeschritten war und diese in Zerfall gebracht hatte.

Kapitel III.

Pathologische Anatomie.

Wir begegnen, wie schon gesagt wurde, der Tuberculose im Magen in Form sowohl des Ulcus tuberculosum, als auch des miliaren Tuberkels.

Die tuberculösen Ulcera treten am häufigsten solitär auf, es sind aber auch Fälle mit sechs und sieben Geschwüren bekannt. Als Prädilektionsstelle wird übereinstimmend die Pars pylorica bezeichnet; unter 21 Fällen, die Letorey zusammenstellt, war sie 8mal betroffen, 4mal die große Kurvatur, 3mal vordere und hintere Wand, 2mal kleine Kurvatur und Cardia.

Makroskopisch sind die Geschwüre nach übereinstimmender Beschreibung der Beobachter durch den wallartig verdickten, gewulsteten, dabei unterminierten Rand ausgezeichnet; sie unterscheiden sich dadurch in keiner Weise von den gleichartigen Ulzerationen des Darmes, wohl aber ermöglichen diese Kennzeichen die Differenzierung vom Ulcus rotundum. Arloing vergleicht ihre Form mit der eines umgekehrten Trichters, wobei der tiefe Teil des Geschwürs der großen Oeffnung entspricht (vergl. hierzu den mikroskopischen Schnitt in Fig. 1). Die Geschwüre sind meist klein und rund, können aber in seltenen Fällen und besonders in der Pylorusgegend eine gewaltige Größe erreichen. Simmonds sah ein solches von 20 cm Länge und 10 cm Breite. Struppler fand ein sehr großes, fast den ganzen Pylorus ringförmig umgreifendes Ulcus, welches zu Perforation und tödlicher Peritonitis führte.

Der Grund der Geschwüre liegt in der Muscularis mucosae, oder der Submucosa, oder der Muscularis. Er wird als gelblich, graurot, blaß, granuliert geschildert, bei manchen Fällen ist er mit miliaren Knötchen besetzt. Zuweilen geht vom Grund aus ein Gang in die Tiefe durch die Muscularis bis auf die Serosa, in einer Tasche der Magenwand endigend.

An den mikroskopischen Präparaten ist zu erkennen, daß die tuberculöse Infiltration im wesentlichen der Submucosa angehört (Simmonds, Przewoski u. a.), daß an den Rändern des Geschwürs eine stärkere Anhäufung von Rundzellen mit riesenzellenhaltigen Tuberkeln und nekrotischen Herden vorhanden ist, daß durch diese Infiltration die Muscularis mucosae samt den Drüsen emporgehoben ist, und daß nach Zerstörung der Submucosa die ihrer Stütze beraubte Schleimhaut in das Geschwür herabhängt. Tuberkelbazillen finden sich (Blas u. a.) nicht etwa nur an der Oberfläche des Geschwürbodens, sondern in der Tiefe der Gewebe zerstreut; sie sind indessen nach Barbacci, Letulle, Przewoski hier seltener zu finden als in den Darmgeschwüren.

Die Gefäße sind oft Sitz einer Endarteriitis oder Endophlebitis, ein Befund, welchem von verschiedenen pathologischen Anatomen (Tripier, Hanau u. a.) eine große Bedeutung für die Entstehung der Ulzeration beigelegt wird.

Um sich und in die Tiefe greifende Geschwüre können Gefäße arrodieren und schwere Blutung bewirken; eine solche führte den Tod herbei bei 4 Fällen der von Arloing gesammelten Kasuistik. Die Geschwüre können bis zur Serosa vordringen und Verwachsungen mit Nachbarorganen bewirken. Bei einem Falle Letoreys wurde der Grund des Geschwürs durch die Leber gebildet. Mathieu et Rémond beobachteten fistulöse Kommunikation zwischen dem erkrankten Pylorus und dem Duodenum. Hilgenreiner erwähnt in seiner Abhandlung über die erworbenen Magendarmfisteln (Lief. 46c der Deutschen Chirurgie 1905) aus der älteren Literatur 2 Fälle von Magendickdarmfistel (Abercrombie 1830, Oppolzer 1867) infolge von Tuberculose des Magens[1]). Führt Perigastritis nicht zum Verschlusse, so kann das Geschwür in

[1]) Zum Fall Oppolzer macht Arloing die Bemerkung: „Mais comme le fait remarquer Marfan, rien ne prouve que la perforation ne se soit pas faite du colon vers l'estomac et que la muqueuse de ce dernier ait été tuberculeuse."

die freie Bauchhöhle perforieren und letale Peritonitis bedingen; dies ereignete sich z. B. bei dem schon erwähnten Falle Strupplers, ferner bei Fällen von Lava und Paulicki.

Ueber die Kombination von Karzinom und tuberculösem Magengeschwür ist schon im früheren die Rede. Merkwürdig und interessant sind 2 Fälle, bei denen Hanau multiple Magengeschwüre nichttuberculöser Natur bei Miliartuberculose konstatierte. Dieselben zeigten die für Ulcus rotundum charakteristische Form und waren durch Embolien verursacht. Sehr viel Aehnlichkeit mit diesen Beobachtungen zeigt ein Fall von Heine (Pathologisches Institut Freiburg), doch boten hier die Geschwüre makroskopisch die Zeichen der Tuberculose dar, der mikroskopische Befund ließ aber diese Diagnose nicht aufrecht halten. Typisches Ulcus rotundum bei Lungenphthise beobachtete Simmonds:

Im ersten Falle hatte ein 74jähriger Mann öfter an Bluterbrechen und Cardialgien gelitten, und die Autopsie ergab neben der ausgebreiteten Lungenphthisis am Pylorus ein talergroßes, flaches Ulcus, das sich mikroskopisch als einfaches Geschwür erwies. Der zweite Fall betraf einen 58jährigen Phthisiker, der an hartnäckigem Erbrechen kaffeesatzähnlicher Massen und starker Schmerzhaftigkeit in der Magengegend gelitten hatte und schließlich Symptome einer sekundären perniziösen Anämie bot, so daß man zur Annahme eines Magenkarzinoms neigte. Hier fand sich am Pylorus ein talergroßes, tief eingezogenes, mit Pankreas und Leber verwachsenes rundes Geschwür, ohne tuberculöse Veränderung.

Neben der ulzerösen Form der Magentuberculose unterscheiden Poncet et Leriche eine hypertrophische, die wir als Analogon zur hypertrophischen Darmtuberculose mit Lokalisation speziell am Pylorus kennen lernen werden. In einer dritten Gruppe, der fibrösen Form, wollen sie teils Fälle mehr diffuser, teils solche mit auf den Pylorus beschränkter Sklerose vereinigt wissen. „Ces lésions de tuberculose inflammatoire," sagen sie, „sont du type scléreux pur; et il est impossible d'y mettre en évidence des éléments spéciaux caractéristiques de la tuberculose causale." Es handelt sich hier um zum Teil noch recht ungenügend definierte Veränderungen, wie wir sie später auch beim Darm beschrieben sehen, und wie wir sie ganz ähnlich bei der Magensyphilis erwähnt finden.

Was den Bau und Sitz der am Magen entstandenen miliaren Knötchen betrifft, so konstatierte Simmonds, in Ergänzung der Angaben von Wilms, abgesehen von bazillenhaltigen Leukozytenherden, auch typisch gebaute Knötchen mit Reticulum, epithelioiden und Riesenzellen in der Schleimhaut und außerdem als „neuen Befund" vereinzelte Knötchen in der Muscularis. Es können demnach alle drei Schichten der Magenwand „Sitz hämatogener Miliartuberculose" sein.

Die tuberculöse Pylorusstenose.

Chirurgisch von besonderem Interesse sind die Veränderungen und Folgezustände, welche durch die, wie wir hörten, relativ häufige Etablierung der Tuberculose in der Pylorusgegend hervorgerufen werden. In der historischen Einleitung schon wurde bemerkt, daß Ricard et

Chevrier dieses Thema zum Gegenstande einer besonderen Arbeit gemacht haben. Dieselbe basiert auf einer Kasuistik von 20 Fällen, darunter 4 von den Autoren selbst beobachtete.

Außer diesen fand ich noch 7 weitere Fälle in der Literatur (Curschmann, Czerny, Lipscher, Nordmann, v. Eiselsberg, Jacobs, Alexander). Die Krankengeschichten derselben sind im Abschnitt Therapie aufgeführt.

Die in der Pylorusgegend entstehenden Ulzerationen nehmen zum Teil ganz bedeutende Dimensionen an; wir erwähnten als Beispiel hierfür schon den Fall Struppler. Dabei zeigen hier die Geschwüre wie am Darm Tendenz zu zirkulärer Ausbreitung, was natürlich für die Entstehung von Stenose von größter Wichtigkeit ist. Bei einigen Fällen (Barbacci, Struppler) war nur noch ein schmales trennendes Schleimhautband vorhanden, bei anderen (Beadles, Lava, Orlandi) war der Ring geschlossen. Wir haben schon die Geschwüre des Magens als mit wallartig unterminierten Rändern versehen geschildert. Dieselbe Form der Begrenzung kann sich an den Pylorusgeschwüren duodenal- und magenwärts bieten. Oefters aber ragen die unterhöhlten Ränder flottierend in das Lumen hinein, ein Verhalten, wie ich es später ganz analog am Dünndarm („Klappenventilstenose") beschreibe. Eine Einengung des Pyloruskanals kann schon durch die sich vorwölbende Basis der Ringgeschwüre bedingt werden. Wie solche Pylorusgeschwüre in die Tiefe greifen und zur vollständigen Perforation aller Schichten führen können, zeigen die früher erwähnten Fälle von Mathieu et Rémond, Struppler, Lava. Es pflegt indessen die Muscularis dieser tuberculösen Zerstörung energisch Widerstand zu leisten; der Zerfall macht hier oft halt, so daß die Submucosa den Grund des Geschwürs bildet. Dabei reagieren die übrigen Schichten, insbesondere die Submucosa mit kleinzelliger Infiltration und bindegewebiger Transformation, „le dévelopement de la tuberculose amène toujours une réaction conjonctive du voisinage". Um die Schleimhautulzeration formiert sich ein bindegewebiger, stenosierender Ring. Die resultierende Stenose ist oft eine sehr hochgradige. Bei dem Falle Curschmann zeigt sich der Pylorus nur für mittelgroße Bougies, bei demjenigen Ruges nur für eine geknöpfte Sonde durchgängig. Bei dem Falle Hattute war der Pylorusring in eine knorpelharte, 1 cm dicke Masse umgewandelt, die Kommunikation zwischen Magen und Duodenum „absolument oblitérée", die Schleimhaut durch Granulationen ersetzt, ulzeriert.

Die erkrankte Pylorusgegend zeigt meistens ein in toto vermehrtes Volumen; sie präsentiert sich oft von außen als Tumor. Dieser von weißlichgrauer Farbe, der Nachbarschaft oft adhärent, ist meist von ziemlich harter Konsistenz. Ricard et Chevrier schildern ihn als fest, wenig elastisch, wie harten Karton; Hattute spricht, wie wir hörten, von Knorpelhärte.

Die Verdickung der Wand zeigt sich deutlich auf dem Durchschnitt. Wie diese stenosierenden tuberculösen Pylorustumoren, mit oft gleichzeitiger knötchenförmiger Metastasierung auf dem Peritoneum den Eindruck von Karzinom erwecken können, illustrieren der schon zitierte Fall Ruges, ferner die später im Kapitel Therapie ausführlich referierten Beobachtungen von Curschmann und Alexander. Bei

dem Falle Czernys zeigte sich der Pförtner dick, überlagert von stark hyperämischen Pseudomembranen, in welche zahlreiche hirsekorn- bis fast linsengroße Knötchen von derber Konsistenz und graulicher Farbe eingelagert waren. Lipscher fand einen harten, sehr verwachsenen Tumor, der nicht exstirpiert werden konnte. Ein exzidiertes Probestück erwies sich als tuberculös. Ausführlich möchte ich an dieser Stelle den Befund bei dem von Körte mit Resektion behandelten Fall nach der Beschreibung Nordmanns wiedergeben:

35jährige Frau. Familienanamnese belanglos. Patientin litt nie an Husten, Nachtschweißen oder Durchfällen. Seit 1½ Jahren krampfartige Leibschmerzen, denen Erbrechen zu folgen pflegte. In den letzten 4 Wochen wurden alle aufgenommenen Speisen erbrochen. Starke Abmagerung.

Befund: Sehr blasse Frau mit gesunden Lungen und ohne nachweisbare Tuberculose anderer Organe. Rechts und oben vom Nabel ein

Fig. 1. (Nach Nordmann.)

taubeneigroßer, gut verschieblicher Tumor. Untere Magengrenze ca. 3 Querfinger breit unterhalb Nabelhöhe. Probefrühstück ergibt viele Reste. Magensaft enthält Milchsäure, aber keine Salzsäure.

Operation: 10. Juli 1902. Am Pylorus ein eigroßer, nirgends verwachsener Tumor, der den Pförtner verlegt. Im kleinen Netz mehrere kleine Drüsen. Resektion nach Billroth II.

Verlauf ungestört. Patientin erholte sich schnell. Nach 4 Wochen geheilt entlassen. Sie lebt und ist gesund.

Untersuchung des Präparates: Der resezierte Magenteil wies eine völlig glatte Serosa auf. Im kleinen Netz waren zwei bis erbsengroße Drüsen. Das aufgeschnittene Präparat zeigte eine Verengerung des Pylorus auf ca. Bleifederdicke, die durch einen ziemlich harten, die Magenwand zirkulär verdickenden Tumor hervorgerufen war. Die Schleimhaut des Magens war gewulstet; am Pylorus fanden sich in ihr mehrere bis linsengroße Substanzverluste oberflächlicher Art, die schiefrig verfärbt waren. Cardialwärts stand ein ca. 5 cm breiter Saum normaler Magenwand.

Der Durchschnitt der Wand wies am Pylorus schon makroskopisch eine Verdickung der Submucosa auf, und zwar war diese fleckenweise weißlichgrau gefärbt. Knötchen konnte man mit bloßem Auge nicht wahrnehmen. Die übrige Magenwand unterschied sich nur in einer mäßigen Verdickung der Schleimhaut vom Normalen.

Mikroskopisch fand sich folgendes (vgl. Fig. 1): An den schiefrig verfärbten Stellen der Schleimhaut fehlten die Drüsen; an ihrer Stelle lag ein einschichtiges Epithel kubischer Zellen, welche den Mucosadefekt deckten. Im Zentrum des letzteren war eine geringe Anhäufung von Leukozyten zu konstatieren, während die regelmäßigen kubischen Zellen hier fehlten. Unterhalb dieser Schleimhautwunden fanden sich nun in der Submucosa Knötchen, welche in ihrem ganzen Aufbau typischen Tuberkeln glichen: im Zentrum lagen Riesenzellen von Langhansschem Typus in ziemlich großer Zahl; weiter außerhalb folgte eine Zone epithelioider Zellen und an der Peripherie weiter auswärts eine starke kleinzellige Infiltration. Die größeren Knötchen zeigten in ihrer Mitte eine Verminderung der Kerne und eine beginnende Verkäsung. An den Rändern der Schleimhautgeschwüre hingen die hypertrophischen Drüsen etwas über, so daß das Bild dem der sinuösen Darmgeschwüre ähnlich war. Erst nach Durchmusterung zahlreicher Schnitte, welche mit Karbolfuchsin gefärbt, mit Salzsäurealkohol entfärbt und mit Hämatoxylin nachgefärbt waren, gelang 2mal der Nachweis von Tuberkelbazillen, welche einmal innerhalb einer Riesenzelle lagen.

Die Muscularis war scharf von der Geschwulst getrennt. Die Mucosa wies im übrigen eine Vermehrung der drüsigen Elemente und eine mäßige kleinzellige Infiltration auf. Die Drüsen hatten überall ein einschichtiges, regelmäßig angeordnetes Epithel; nirgends fand sich die Spur einer malignen Neubildung.

Hinsichtlich des Infektionsmodus bei der Entstehung dieser Tuberculose bemerkt Nordmann in der Epikrise: „Bei der Durchsicht zahlreicher Schnitte gewann man den Eindruck, als wären die Tuberkel jünger als die größtenteils vernarbten Schleimhautdefekte. Allerdings fanden sich an einzelnen Stellen im Zentrum der letzteren noch Ulzerationen. Mit Sicherheit läßt sich also nicht entscheiden, ob Tuberkel der Submucosa ulzeriert waren und dann von den Rändern der Schleimhaut her eine ‚Heilung' erfolgt war, oder ob einfache Schleimhautwunden, welche bis auf ihre noch ulzerierte Mitte vernarbt waren, die Eintrittspforte für die Tuberkelbazillen abgegeben haben. Für wahrscheinlicher halte ich das letztere, weil, wie gesagt, die tuberculösen Veränderungen in der Submucosa noch einen jungen Eindruck machten."

Dieser seltene Fall repräsentiert neben anderen hier und später erwähnten Beobachtungen von Pylorustuberculose offenbar den Typus der am Darme häufiger vorkommenden lokalisierten, hypertrophisch-neoplastischen Tuberculose, wie wir sie noch ausführlich behandeln werden.

Der gewöhnlich beim tuberculösen Pylorusgeschwür sich darbietende histologische Befund wird von Ricard et Chevrier, übereinstimmend mit Arloing, folgendermaßen beschrieben: Am unterminierten Rande Infiltration mit sehr zahlreichen embryonalen Zellen, welche die Drüsen verdrängen. Im Niveau des Recessus eine käsige Schichte. Weiter nach außen von der Ulzeration Protoplasmazellen, epithelioide und embryonale Zellen, Riesenzellen, kleine Tuberkel. Im Grunde des Geschwürs die infiltrierte Submucosa; hier derselbe Befund wie im Recessus, d. h. eine käsige, epithelioide und embryonale Schichte,

fast immer tuberculöse Granulationen. Die embryonale Infiltration läßt sich weit nach außen verfolgen; mit ihr ist eine skleröse Reaktion in der Muscularis vergesellschaftet. Tuberkelbazillen wurden vereinzelt gefunden bei den Fällen von E. Fränkel, Mathieu et Rémond, Nordmann. Durch großen Bazillenreichtum zeichnete sich der mehrfach erwähnte Fall Ruges aus; das Geschwür war hier tief in die Muscularis vorgedrungen. Den Grund desselben bildete die sehr stark hypertrophische Muskulatur des Magens, zwischen deren Schichten spindlige oder flache Rundzellenanhäufungen mit großem Bazillenreichtum eingeschoben waren. In dem unterminierten Rande des Ulcus miliare und submiliare Tuberkel von typischem Bau, ebenso in der Tiefe des Geschwürsgrundes nach den vom tuberculösen Prozeß noch nicht ergriffenen äußeren Muskelschichten hin. Riesenzellen sehr selten, „dagegen zeigt die Bazillenfärbung überall große Mengen von säurefesten Stäbchen, die auch in Größe und Form dem Kochschen Bazillus entsprechen".

Solche typische histologische Befunde sind nun aber keineswegs immer vorhanden. Wenn auch makroskopisch das Bild des tuberculösen Ulcus sich darbietet, so läßt, wie Ricard et Chevrier weiter ausführen, das Mikroskop gleichwohl öfters keine charakteristischen Zeichen der Tuberculose nachweisen; keine tuberculösen Granulationen, keine käsige oder epithelioide Schichte, sondern nur als banale Zeichen jeder Infektion eine außerordentlich reichliche embryonale Infiltration, Hypertrophie der lymphatischen Gewebe, Gefäßläsionen.

Außer direkt durch Einengung infolge der tuberculösen Wandveränderung sind Fälle bekannt, bei welchen es zu Kompression und Stenosierung des Pylorus durch tuberculöse Lymphdrüsen kam. Bei dem Falle Leven wurde die sehr enge Stenose durch den Druck einer enormen Masse „de ganglions sus-pyloriques" verursacht. Dasselbe ist bei Fällen von Chevassu, Ricard, Godart beschrieben. (Siehe Kapitel Therapie, Gastroenterostomien.) Weiter liegen Beobachtungen vor, bei welchen die Stenose durch perigastritische resp. peripylori tische Bridenbildung und Einschnürung erzeugt wurde. Eine Illustration hierzu bildet der später ausführlich referierte Fall von Ricard, bei welchem wegen „sténose par coudure" die Gastrolysis ausgeführt wurde.

Wie bei Pylorusstenose jeder Genese, so ist auch hier sekundäre Magendilatation die Regel und kann dieselbe hohe Grade erreichen; Hohenleitner z. B. konstatiert: „Magen enorm dilatiert, mehr als das Dreifache seines gewöhnlichen Lumens." Bei ausgedehnter Perigastritis ist indessen auch Fehlen der Dilatation bemerkt.

Therapeutisch-prognostisch von Wichtigkeit ist der Zustand der übrigen Körperorgane. Im Kapitel Aetiologie und Pathogenese wurde schon angeführt, daß bei 3 Fällen von Pylorustuberculose der Magen allein erkrankt gefunden wurde. Die Lunge war nach Ricard et Chevrier 5mal gesund bei ihren 9 Fällen mit Autopsie. Bei dem dabei noch nicht mitgerechneten Fall Ruges waren, wie schon erwähnt, zahlreiche Knoten in der Pleura mit Tuberkeln, Käseherden und vielen Bazillen vorhanden. Gleichzeitige Erkrankung des Darmes wurde 4mal, des Peritoneums 2mal konstatiert. Einmal (Fall

Margarucci) wurden vier zirkuläre Strikturen im Dünndarm gefunden. Allgemeine Drüsenschwellung ist öfters nachzuweisen. Ricard et Chevrier fanden Axillar- und Iliacaldrüsen geschwellt.

Kapitel IV.

Symptome.

Im ganzen wird der Mangel von klinisch charakteristischen Erscheinungen bei Magentuberculose hervorgehoben. Die fast immer nur bei Lungentuberculose sekundär, oft erst sub finem vitae auftretende Komplikation verschwindet unter den übrigen schweren Symptomen, oder sie macht sich unter Erscheinungen geltend, die ebensogut anderen fast immer vorhandenen gastrischen Störungen zugeschrieben werden können. Bestehende Diarrhöe ist meist durch gleichzeitig vorhandene Darmtuberculose bedingt.

Als einziges sicheres für Ulcus sprechendes Zeichen kann neben den vagen Symptomen einer Gastritis, Appetitlosigkeit, epigastrischem Druckschmerz, die Hämatemesis gelten. Nach Arloing ist letztere unter 147 Fällen 9mal konstatiert worden. Simmonds betont, daß bei jenem vorn erwähnten, mächtigen Magengeschwüre keine auf Beteiligung des Magens deutende Symptome vorhanden gewesen seien, und daß man beim Auftreten ernster Magenerscheinungen bei tuberculösen Individuen eher an ein Ulcus rotundum zu denken habe als an ein tuberculöses Geschwür. Es erklärt sich bei diesem Fehlen typischer Erscheinungen die Tatsache, daß die tuberculösen Ulcera fast immer erst auf dem Sektionstische nachgewiesen werden.

Symptome der tuberculösen Pylorusstenose.

Der Beginn der tuberculösen Pylorusstenose, d. h. die Zeit der Entwicklung des Geschwürs, ist nicht genauer zu präzisieren. Vage dyspeptische Beschwerden während verschieden langer Zeit leiten die Erscheinungen ein. Formiert sich die Stenose, so entwickeln sich funktionelle und physikalische Störungen, wie sie genau so bei Stenosen anderen Ursprungs, besonders bei gewöhnlicher Ulcusstenose, auftreten können. Nach Ricard et Chevrier scheinen sich indessen beim genauen Studium der Krankengeschichten einige Besonderheiten abstrahieren zu lassen. Wir wollen sehen, wie es bei einer Analyse der klinischen Erscheinungen sich damit verhält:

In verschiedenem Grade wird über Schmerz geklagt. Meist wird er als sehr intensiv, krampfartig, schneidend, lanzinierend geschildert und ins Epigastrium verlegt. Bei einem Teil der Kranken tritt er gleich nach dem Essen auf, bei anderen einige Stunden später. Curschmann berichtet von seinem Patienten, die Schmerzen haben sich früher direkt nach dem Essen eingestellt, später trat dann der „Eßschmerz“ erst nach 1—2 Stunden ein und wuchs gegen Abend und Nachts zu einem heftig drückenden Völlegefühl des Magens. Der Kranke Ruges

hatte „schneidende Magenschmerzen, hauptsächlich Nachts bei Hungergefühl". Bei anderen Fällen wieder sind die Klagen geringer.

Wie bei allen hochgradigen Stenosen, so stellt sich auch hier als Kardinalsymptom Erbrechen ein. Ricard et Chevrier unterscheiden dabei drei Phasen, die jedoch, wie mich nach Durchsicht der Kasuistik dünkt, keineswegs immer markant und abgrenzbar sind. Zur Zeit, da die Stenose sich bildet und der Kanal noch einigermaßen weit und nachgiebig ist, sprechen sie von Erbrechen infolge von Ueberladung, „vomissement de surcharge". Dasselbe tritt bald nach der Mahlzeit und besonders am Abend auf. Das Erbrechen ist sehr sauer und enthält unverdaute Reste der letzten Mahlzeit. Wird die Stenose enger und die Retention kontinuierlicher, so tritt ein Erbrechen von mehr wechselndem Charakter auf, das sie „vomissement réactionel" nennen; es zeigt weniger direkten Zusammenhang mit dem Essen, stellt sich häufiger und zu jeder Tageszeit ein und fördert unverdaute Reste der letzten und früherer Mahlzeiten zu Tage. Indem der Magen sich allmählich ausdehnt, kommt es zu einem letzten Stadium, demjenigen des „vomissements par trop-plein"; das Erbrechen ist seltener, alle 2 oder 3 oder 4 Tage auftretend, dabei aber reichlicher, von äußerst üblem butyrösem Geruch und enthält ganz alte unverdaute Reste. So erbricht z. B. der Kranke von Mathieu et Rémond öfters des Morgens beim Erwachen schwarze Massen, gemischt teils aus erst genossener Nahrung, teils mit Fragmenten „qui ont séjournée plusieurs jours dans l'estomac". Erbrechen schwarzer Massen, Kaffeesatzerbrechen, d. h. Beimischung kleiner Blutmengen zum Erbrochenen, ist öfters erwähnt; seltener abundante Hämorrhagie. Daß es den Kranken nach Erbrechen solchen Inhaltes wohler wird, ist keine den tuberculösen Stenosen speziell zugehörige Erscheinung. Wie bei anderen Ulcusstenosen wird auch hier viel über saures Aufstoßen geklagt.

Ein spezielles Gepräge gibt der tuberculösen Pylorusstenose nach Ansicht von Ricard et Chevrier die häufig sich einstellende hartnäckige und kontinuierliche Diarrhöe, welche auch bei Fällen auftrat, bei denen die Autopsie im Darm keine Ulcera nachweisen konnte. Unter den von den genannten Autoren noch nicht benutzten Beobachtungen fand ich sie von Ruge, bei allerdings gleichzeitiger ulzeröser Darmerkrankung, angegeben. Der Patient Curschmanns, bei welchem eigentliche Darmulcera „so gut wie ganz" fehlten, litt an Obstipation; derjenige Margaruccis zeigte anfangs „estenuazione completa", später Diarrhöe. Was die übrigen konsekutiven Erscheinungen der Pylorusstenose betrifft, so heben Ricard et Chevrier das Fehlen der peristaltischen Agitation zu Beginn der Stenosenentwicklung hervor. In der Krankengeschichte Curschmanns fand ich die Angabe: „bei Palpation stellt sich der Magen", dabei keine sichtbar vermehrte Peristaltik. Dilatation ist klinisch in sehr verschieden hohem Grade nachweisbar; lautes Plätschern, die Nabellinie überragende Kurvatur finden wir oft angegeben. Bei anderen Fällen ist die Erweiterung wenig auffallend.

Im Kapitel Pathologische Anatomie wurde gesagt, daß die tuberculöse Pylorusstenose oft mit Volumenvergrößerung und Tumorbildung verbunden sei. Es war denn auch bei einer Reihe von Fällen möglich, durch die Palpation eine solche nachzuweisen. Bei dem Fall Koerte-

Nordmann war rechts vom Nabel ein taubeneigroßer, gut verschieblicher Tumor zu fühlen. Lipscher konstatierte eine unbewegliche, empfindliche Geschwulst. Ruge macht die Angabe, daß Patient den Tumor selbst fühlte. In der Kasuistik von Ricard et Chevrier finden sich noch andere Beispiele.

Ueber den Magenchemismus liegen folgende Untersuchungen vor:

Fall Ruge: Im ausgeheberten Mageninhalt große Bakterien. Die Anwendung des Probefrühstücks ergibt: Keine freie Salzsäure, keine Milchsäure, Gesamtacidität 0,5. Labferment positiv. Pepsin negativ. Fall Alexander: Magenuntersuchung ergab Morgens nüchtern nach vorhergehendem Probeabendessen einen kaffeesatzartigen Rückstand von ca. 50 ccm, welcher Milchsäure und okkultes Blut (nachgewiesen durch die Guajakprobe) enthielt; mikroskopisch fanden sich Muskel- und Pflanzenfasern, Stärke, Milchsäurebazillen und gesproßte Hefe. An demselben Tage gab Patient an, daß er tags zuvor zum ersten Male Speisen erbrochen und in dem Erbrochenen Reste der Mahlzeiten von 2 und 3 Tagen vorher erkannt habe. An den folgenden beiden Tagen wurde genau der gleiche Magenbefund erhoben. Fall Curschmann: Der nüchterne Magen erwies sich Morgens in den ersten 8 Tagen stets als ganz leer vom Rückstand, nur wenig Schleim, ziemlich viel helle, stark HCl-haltige Flüssigkeit. Probefrühstück: nach ¾ Stunden über 150 ccm gut angedauten Speisebreis. Freie HCl 50. Gesamtazidität 60. Milchsäure 0. Mikroskopisch Stärkekörner wenig verändert, wenig Hefe, keine langen Bakterien, relativ viel rote Blutkörperchen. Fall Koerte-Nordmann: Probefrühstück ergibt viel Reste; Magensaft enthält Milchsäure, aber keine HCl. Fall Margarucci: Nach Probefrühstück freie HCl, keine Milchsäure. Reichlicher Schleim. Jodkaliresorption verlangsamt. Salizyl erscheint im Urin nach 1½ Stunden. Fall Alessandri: Anachlorhydrie. Ricard (obs. XIV): „teneur à peu près normal du suc gastric en HCl.“ Lipscher: „Der sauer reagierende Mageninhalt enthielt keine Salzsäure, aber reichlich Milchsäure.“ v. Eiselsberg: Im Magensaft freie HCl, keine Milchsäure.

Das Resümee lautet: Konstant sind die Erscheinungen der motorischen Insuffizienz des Magens, inkonstant die Sekretionsergebnisse. Wir finden bei 9 Fällen 4mal freie HCl, 4mal Fehlen derselben. 3mal ist die Milchsäurereaktion positiv. Hypersekretion und Hyperchlorhydrie, der häufige Befund bei Ulcus-rotundum-Stenose, bietet 1 Fall; für Karzinom sprechende Anazidität + Milchsäure zeigen 2 Fälle. Also nichts einheitlich Pathognostisches! Nun sind ja allerdings die Untersuchungen noch sehr spärlich; vielleicht wird eine vermehrte und in dieser Richtung vervollständigte Kasuistik mehr Charakteristisches bieten.

Eine genaue Untersuchung der Fäces bei dem Fall Margaruccis förderte außer Blutspuren nichts Besonderes zu Tage. Der Urin ist wie bei allen Stenosen in seinem Quantum oft stark vermindert; vermindert sein Gehalt an Uraten infolge der ungenügenden Ernährung, vermindert die Chloride durch das Erbrechen, welches größere Quantitäten davon eliminiert (Ricard et Chevrier). Blutuntersuchungen bei Stenose liegen bis jetzt keine vor. Krokievicz fand bei Magentuberculose Vermehrung der weißen Blutkörperchen, ein Befund, der auch bei Karzinom und Ulcus rotundum gemacht wird; dabei geringe Verminderung des Hämoglobingehaltes, womit diagnostisch auch nichts anzufangen ist. Nach der Uebersicht, welche uns Lieblein in der jüngst erschienenen Behandlung des Ulcus rotundum in der Deutschen

Chirurgie über den Stand der Blutuntersuchungen bei Ulcus gibt, können wir denselben keine maßgebende Bedeutung bei der Diagnose beilegen. Weder das Sinken des Hämoglobingehaltes unter eine bestimmte Grenze, noch das Heruntergehen der Zahl der roten Blutkörperchen vermag uns einen Anhaltspunkt für die Differentialdiagnose zwischen Ulcus und Karzinom zu liefern.

Die allgemeinen Erscheinungen, welche durch die tuberculöse Pylorusstenose bedingt werden, bieten keinerlei Besonderheiten. Starke Gewichtsabnahme, progressive Abmagerung, Abnahme der Kräfte, Durstgefühl stellen sich wie bei anderen Stenosen ein. Bei einer Anzahl von Fällen besteht durch gleichzeitige Lungentuberculose bedingtes Fieber; Curschmann z. B. notiert abendliche „hektische" Temperaturen.

Kapitel V.

Verlauf. Prognose.

Der Verlauf der Magentuberculose ist meist ein chronischer, die Prognose eine sehr ernste. In der weit überwiegenden Mehrzahl der Fälle führt Lungentuberculose den Tod herbei. Wiederholt ist Entwicklung von tuberculöser Peritonitis beobachtet, wobei die tuberculöse Perigastritis von der Magenwand auf die Drüsen und das Peritoneum sich ausbreitet. Durante fand bei einer ersten Operation einen tuberculösen Pylorustumor; bei einer zweiten, 1 Monat später vorgenommenen Laparotomie (vergl. Kasuistik im Kapitel Therapie) sah er das Peritoneum von miliaren Tuberkeln besät. Anderseits ist auch ein Verschwinden dieser Knötchenaussaat konstatiert. Bei dem Falle Curschmanns fand sie sich bei der Operation, bei der Autopsie sah man sie nicht mehr, sie war spurlos verschwunden; ein Heilungs- resp. Rückbildungsvorgang, wie er bei der Operation tuberculöser Peritonitiden ja öfters beobachtet wird.

Bei den Pylorusstenosen glauben Ricard et Chevrier zwei Typen des Verlaufes unterscheiden zu können: 1. Fälle mit langsam progressivem Gang, so diejenigen von Margarucci und Hattute mit 15jährigem und 8jährigem Verlauf; 2. solche mit rapider Entwicklung, bei denen die Stenose in wenigen Monaten sich bildet und eng genug wird, um die Ernährung zu behindern, den Kranken zu rapider Abmagerung und Kachexie zu führen.

Von den möglichen und tatsächlich beobachteten Komplikationen, wie sie im Abschnitte Pathologische Anatomie erwähnt wurden, können Hämatemesis und Geschwürsperforation mit nachfolgender akuter Peritonitis zu rapidem Exitus führen. Das erstere Ereignis ist unter den 147 von Arloing gesammelten Fällen 4mal, das letztere 13mal eingetreten.

Vollständige Heilung tuberculöser Magenaffektionen ist jedenfalls eine große Seltenheit. Arloing sowie Ricard et Chevrier erwähnen als „wahrscheinlich" geheilt den Fall von Labadie-Lagrave. Es handelte sich um einen Mann, der an Lungentuberculose zu Grunde ging und an blutigen Diarrhöen gelitten hatte. Bei der Autopsie fand

sich an der kleinen Kurvatur eine Narbe und daneben eine fibröse, wahrscheinlich geheilte käsige Drüse. Am ehesten wohl kann an eine Ausheilung gedacht werden bei jenen isolierten operativ behandelten Pylorustuberculosen. Wie es damit steht, werden wir bei Besprechung der Therapie erfahren.

Kapitel VI.

Diagnose.

Der im Kapitel Symptomatologie betonte Mangel pathognomonischer Erscheinungen erklärt hinreichend die große Schwierigkeit, ja Unmöglichkeit der Diagnose bei der großen Mehrzahl der Fälle von Magentuberculose. Fast immer haben wir es nach Arloings prägnanter Schilderung mit einem Kranken zu tun, welcher an Lungentuberculose leidet. Derselbe zeigt Appetitlosigkeit, trockene Zunge, klagt über Schwere im Magen, schlechte Verdauung, vage epigastrische Schmerzen ohne spezielle Ausstrahlung, hat Husten, Erbrechen, bald stellt sich profuse Diarrhöe ein, Abmagerung, Kachexie folgen. Der Kranke erliegt der Phthise, und man findet bei der Autopsie tuberculöse Geschwüre im Magen. Als einzig sicheres Zeichen für bestehendes Ulcus stellt sich bei einer kleinen Zahl von Fällen Hämatemesis ein. Dabei kommt die Differentialdiagnose gegenüber dem Ulcus rotundum in Betracht; wieder eine sehr heikle Sache, wenn man bedenkt, daß die Koinzidenz des letzteren mit Tuberculose keineswegs selten ist. Nun wissen wir freilich, daß bei Ulcus rotundum Hyperchlorhydrie die Regel ist, während bei den Phthisikern mit Magentuberculose sehr häufig Hypo-, wenn nicht Anachlorhydrie sich findet, allein die vorn gegebene Zusammenstellung der bei tuberculöser Pylorusstenose erhobenen Befunde zeigt die Inkonstanz der Ergebnisse; einmal war, wie wir gesehen, Hyperchlorhydrie und Hypersekretion wie bei Ulcus simplex vorhanden. Ein wichtiges, für die tuberculöse Natur des Ulcus sprechendes Zeichen ist auf koinzidierende Darmtuberculose deutende Diarrhöe.

Petruschky empfiehlt, gestützt auf die bei 2 Fällen gemachten Beobachtungen, die Tuberkulininjektion sowohl behufs Feststellung der Diagnose als zur Behandlung. Er macht aber mit Recht den Einwurf, daß der positive Ausfall, d. h. das Auftreten von Temperaturreaktionen, nur dann einen zuverlässigen Schluß erlaube, wenn jegliche Anzeichen für anderweitige tuberculöse Affektionen fehlen und überdies auf Lokalreaktion des Ulcus durch den Verlauf geschlossen werden könne. Mit vollem Recht ist auch von anderer Seite (Curschmann, v. Haberer) auf die Gefahr dieses Unternehmens hingewiesen worden. Man kann die Intensität der lokalen Wirkung nicht ermessen; Zerfall des Ulcus und Perforationsperitonitis könnte die Folge sein.

Wie bei jeder Lokalisation der Tuberculose im Magen, so ist auch bei der stenosierenden Pylorustuberculose nur unter Berücksichtigung der Gesamtheit aller Erscheinungen eine ätiologische Wahrscheinlichkeitsdiagnose möglich. Kein Zeichen ist an sich charakteristisch. Bei den diesen Studien zu Grunde liegenden 25 Fällen wurde nur einmal die Diagnose als wahrscheinlich gestellt, und zwar von Ricard et

Chevrier, welche bei 4 Fällen sich in der Diagnostik zu üben Gelegenheit hatten. Sie bezeichnen bei Observation XVII die Pylorusstenose als „peut-être de nature tuberculose". Die auf die Stenose bezüglichen Symptome sind dieselben wie bei Pylorusverengerung durch andere Ursache. Auf das von Ricard et Chevrier bemerkte Fehlen der peristaltischen Undulation kann ich kein Gewicht legen. Auch hier ist in erster Linie wieder von Wichtigkeit der Nachweis von Tuberculose anderer Organe, besonders der Lungen, wenn dies auch lange nicht genügt, um einen bestimmten Schluß zu ziehen; auch das Ulcus simplex ist, wie früher gesagt, oft mit Tuberculose kombiniert. Bestehende Diarrhöe ist von Bedeutung, weil sonst bei Pylorusstenose bekanntlich Obstipation ein fast konstantes Symptom ist. Von Wert ist der Nachweis allgemeiner Drüsenschwellung. Ist ein Tumor palpabel, so fordert dies zu scharfer Differenzierung gegenüber anderen mit Geschwulstbildung einhergehenden Magenaffektionen auf.

Relativ oft hat eine Verwechslung mit dem häufigsten Pylorustumor, dem Karzinom, stattgefunden. Bei dem Falle Curschmanns wurde die Diagnose ante operationem auf Ulcusstenose des Pylorus gestellt; bei der Operation zeigte sich ringförmige Verhärtung des Pylorus ohne eigentliche Zunahme des Volumens, die der Operateur als „Narbenkarzinom" ansprach. Auf dem Peritoneum fanden sich diffus verstreut stecknadelkopf- bis linsengroße, gelblichgraue Knötchen, die „als Metastasierungen des Tumors" aufgefaßt wurden. Die Tuberculose war nur histologisch, nicht makroskopisch nachweisbar. Nordmann sagt von seinem Falle: „Da im Epigastrium ein Tumor zu fühlen war, im Magensaft Salzsäure fehlte, Milchsäure aber vorhanden war, so wurde natürlich in erster Linie an das Bestehen eines Carcinoma pylori gedacht." Am resezierten Tumor brachte erst die histologische Untersuchung Klarheit. Auch Alexander rechnet seinen Fall, der nicht ganz sicher steht, zu denen, bei welchen in vivo die Diagnose auf Carcinoma pylori gemacht wurde, und erst die Operation resp. die mikroskopische Untersuchung den wahren Sachverhalt ergab. Lipschers Fall zeigte deutlichen Tumor, dabei HCl —, Milchsäure +. Bei der Operation glich die Geschwulst „vollständig einem Karzinom". Erst das Mikroskop ermöglichte die Diagnose. Ruges Beobachtung illustriert, wie interne Kliniker, Chirurgen und bei der Sektion die pathologischen Anatomen die Diagnose auf Karzinom stellten. Erst „die mikroskopische Untersuchung förderte das überraschende Ergebnis zu Tage, daß alle Veränderungen, die von den behandelnden Aerzten und bei der Sektion als karzinomatöse angesprochen waren, worüber man zu einem Zweifel bei der makroskopischen Besichtigung wohl kaum berechtigt erschien, keinerlei Anzeichen einer epithelialen oder anderen echten Geschwulst besaßen, sondern vielmehr tuberculöser Natur waren". Ricard dachte bei einem seiner Fälle (Nr. XIV), welcher Tumorbildung, Abmagerung ohne Kachexie bei normalem HCl-Gehalt darbot, an Ulcus mit epithelialer Transformation.

Man sieht, wie schwierig die Sache nicht nur klinisch, sondern auch makroskopisch-anatomisch liegt, wie schwierig sie selbst histologisch liegen kann. Wo die Differenzierung anatomisch unmöglich ist, kann nicht erwartet werden, daß sie klinisch getroffen werde. Auch heute noch, im zwanzigsten Jahrhundert, gibt es in der Medizin Situa-

tionen, wo es aufs „Erraten" herauskommt, wo die Worte des Celsus gelten: „Medicina est ars conjecturalis." Es kann die schärfste Analyse aller Erscheinungen im Stiche lassen. Der Symptomenkomplex des Pyloruskarzinoms kann vollständig stimmen. Die Salzsäure kann fehlen und Milchsäure vorhanden sein. Der Tumor kann, wie wir gesehen, genau denselben äußeren Charakter darbieten. Das Pyloruskarzinom kann auch bei jüngeren Leuten auftreten; ich habe hier unlängst eine Frau von 26 Jahren daran behandelt. Immerhin treffen wir das Karzinom mehr jenseits der 30er Jahre, die Tuberculose häufiger zwischen 20 und 30. Die für Tuberculose sprechende Diarrhöe kann fehlen; der Kranke Curschmanns litt an Obstipation. Ein Punkt der Diagnostik scheint, wie Ricard et Chevrier betonen, noch zu wenig verfolgt, der Blutbefund; sie weisen beim Karzinom auf die verminderte Zahl der roten Blutkörperchen und die Alteration der letzteren, die Deformation im Gegensatz zur Tuberculose hin. Nach den Erkundigungen, die ich bei Hämatologen eingezogen habe, ergibt bei Darm- und Magentuberculose der Blutbefund bis jetzt keine differentialdiagnostisch irgendwie entscheidende Ergebnisse.

Andere Neoplasmen außer Karzinom sind bekanntlich am Magen selten und geben deshalb auch selten zu Verwechslung Anlaß. v. Haberer hat einen höchst interessanten und diagnostisch wichtigen Fall beschrieben, bei welchem Pylorustuberculose durch ein Lymphosarkom vorgetäuscht wurde. Es handelte sich um eine auf den Magen und das oberste Jejunum lokalisierte, mit Tumorbildung einhergehende Erkrankung bei einem Individuum von 35 Jahren mit höchst suspekter linker Lungenspitze und für latente Phthise „ziemlich charakteristischer" Anamnese; Katarrhe, Nachtschweiße, dabei Anazidität des Mageninhaltes. Bei der Laparotomie zeigten sich außer den Tumoren in der Serosa „bis zu stecknadelkopfgroße, gelbe, sich wie Grieß anfühlende Knötchen eingelagert". Das anatomische Bild erschien so charakteristisch, „daß keiner der bei der Operation Anwesenden an der Richtigkeit der Diagnose zweifelte". Die lokalen Lymphdrüsen waren zum Teil einfach markig geschwellt, zum Teil riefen sie durch ihre gelbe Farbe und weiche Konsistenz den Eindruck der Verkäsung hervor. Eine derselben wurde exstirpiert und mikroskopisch untersucht; Anhaltspunkte für Tuberculose ergaben sich nicht. Es wurde die Gastroenterostomie mit Enteroanastomose ausgeführt. Der Erfolg war vorübergehend gut, dann trat wieder Erbrechen ein und es mußte von neuem laparotomiert werden. An dem jetzt resezierten Darmtumor, den der pathologische Anatom makroskopisch als tuberculös ansprach, ergab die histologische Untersuchung Lymphosarkom.

Nicht minder schwierig kann die Differenzierung gegenüber der Stenose durch Ulcus simplex sein. Diese Diagnose wurde bei einer Reihe von Fällen der Kasuistik gestellt. Ueber das Verhalten des Magenchemismus und seine oft nicht entscheidende diagnostische Bedeutung haben wir schon gesprochen. Blutungen können beide stenosierenden Geschwürsarten bewirken. Tumorbildung, Perigastritis kommt bei beiden vor. Der Blutbefund kann derselbe sein. Tuberculose anderer Organe, Diarrhöe spricht auch da für tuberculöse Pylorusstenose.

Im Abschnitt Syphilis des Magens werden wir sehen, daß es auch in höchst seltenen Fällen zu einer syphilitischen, stenosierenden

Pylorusstenose kommt. An diese ist zu denken, wo syphilitische Affektionen an anderen Regionen des Körpers mit Sicherheit klinisch nachweisbar sind. Die Affektion selbst bietet, wie wir sehen werden, kein pathognostisches klinisches Merkmal. Die histologische Deutung ist dort schwieriger noch als bei Tuberculose. Riesenzellen sollen nach der Behauptung verschiedener Autoren bei beiden Affektionen vorkommen. Der Kochsche Bazillus in den Geweben hier, Spirochaete pallida dort wäre sicher entscheidend, sofern die Zukunft letztere als Erreger anerkennt.

Bekanntlich finden Tuberculose und Syphilis sich häufig zusammen. Bei 2 gastroenterostomierten Kranken (siehe Kapitel Therapie Fall 2 und 6) unserer Kasuistik handelte es sich um syphilitische Individuen. Bei dem Falle Chevassu wurde die Operation wegen Stenose ausgeführt, von welcher Tuffier und Hayem vermuteten, daß sie syphilitischen Ursprungs war. Die 3 Jahre später gemachte Autopsie stellte dann Kompressionsstenose durch käsige peripylorische Drüsenpakete fest.

Die Differentialdiagnose ist damit selbstverständlich nicht erschöpft. Man hat noch an die vielen anderen Ursachen zu denken, die zu Pylorusstenose führen können; so bei jugendlichen Individuen an kongenitale Stenose, an hysterischen Pylorospasmus, an die hypertrophische Pylorusstenose. Weiter kommen die vielen extragastrischen Ursachen in Betracht: Erkrankungen der Gallenblase, Neoplasmen des Pankreas, Wanderniere, perigastritische Prozesse verschiedenen Ursprungs, die den Pylorus in Mitleidenschaft ziehen können. Dies alles hat schon Lieblein in seiner Lieferung zur Deutschen Chirurgie besprochen und es wird weiter in den Neubildungen des Magens abgehandelt werden müssen.

Kapitel VII.

Therapie.

Die interne Therapie hat in erster Linie die Regelung der Ernährung und damit die Hebung des allgemeinen Kräftezustandes ins Auge zu fassen. Milchdiät, Eier, eiweißreiche flüssige Nahrung besonders bei Hyperazidität, Fleischsaft, Fleischpulver, Somatose etc., Stimulantien. Gegen den Schmerz Kataplasmen, Bismut mit Opium oder Morphium, bei der oft vorhandenen Darmtuberculose und Diarrhöe doppelt angezeigt. Bei Hämatemesis absolute Ruhe, wenn möglich keine Nahrung per os. Nährklysmen, Kochsalzinfusion, Gelatine per os oder subkutan.

Chirurgische Behandlung.

Bevor wir Maximen der operativen Therapie aufstellen, d. h. vorschreiben, was zu machen ist, soll untersucht werden, was bis jetzt gemacht wurde. Zuerst die Erfahrung, dann die Schlüsse. Es leuchtet ein, daß das Gros der Fälle von tuberculösem Magenulcus, von dem wir wissen, daß es fast immer erst bei vorgeschrittener Lungen- und Darmtuberculose mit entsprechendem Kräftezerfall auftritt, für den Chirurgen ein Noli tangere war und ist. Gegenstand der chirurgischen

Therapie dagegen mußte die tuberculöse Pylorusstenose werden, welche unter günstigeren Verhältnissen, in seltenen Fällen sogar isoliert auftretend, in Angriff genommen werden kann. Wir sehen denn auch aus dem folgenden, daß bereits eine recht ansehnliche Zahl solcher Stenosen operativ behandelt wurde. Es kam dabei sowohl die Resektion als die Gastroenterostomie, als auch die Pyloroplastik sowie die Gastrolysis zur Anwendung. Ich führe die mir bekanntgewordenen Fälle nach diesen Operationskategorien chronologisch auf und schicke voraus, daß soweit mein Wissen reicht, der französische Chirurg Ricard 1889 die erste Operation ausführte.

Resektionen.

1. Fall. Operiert von Schede (?) im Allgemeinen Krankenhaus Hamburg-Eppendorf. (Nach gütiger Mitteilung von Herrn Prof. Fränkel.) 45jährige Frau wurde mit der Diagnose Carcinoma ventriculi von der inneren Abteilung auf die chirurgische verlegt. Pylorusresektion am 9. März 1892. Dauer der Operation 2½ Stunden. Am 12. März profuses Erbrechen. 13. März gestorben.

Untersuchung des Präparates: Peritonealüberzug glatt; an der Innenfläche fast zirkulär verlaufende 1 cm breite furchenartige Vertiefung mit Erweichung des Gewebes in den tieferen Wandschichten. Nichts von Tumormassen sichtbar. Mikroskopisch: Durchsetzung der Magenwand bis tief in die Muscularis hinein mit echten Tuberkeln. Tuberkelbazillen sehr spärlich. Auch die mitexstirpierten Lymphdrüsen enthalten zahlreiche Miliartuberkel. Diagnose: Infiltratio tuberculosa ventriculi ulcerativa. Sektion 14. März: Peritonitis fibrinosa. Der zurückgebliebene Magenteil frei von Tuberculose. Zahlreiche tuberculöse Geschwüre im Dickdarm. Peribronchitis tuberculosa multiplex pulmonis.

2. Fall. Koerte-Nordmann 1902. Siehe die in Kapitel III aufgeführte Krankengeschichte. Nach freundlichem Bericht von Herrn Prof. Koerte lebte Patientin 1904 noch mit Lungenspitzenkatarrh.

3. Fall. Alessandri (Academie de Rome 26. Febr. 1905, Ref. in Presse médicale 3 Juin 1905). 21jährige Frau. Schwere gastrische Störungen. Schmerzen nach dem Essen, Erbrechen. Stase. Anachlorhydrie. Im Epigastrium beweglicher schmerzhafter Tumor. Resektion des Tumors. Gastroduodenostomie nach Kocher. Heilung. Makro- und mikroskopische Untersuchung ergibt Tuberculose.

4. Fall. Alexander (Beitrag zur Tuberculose des Magens. Deutsches Arch. f. klin. Med. Bd. 86, 1905). 40jähriger Mann. Seit ¾ Jahren Appetitlosigkeit. Druckschmerz in der Magengegend. Obstipation. Gewichtsabnahme. Mattigkeit. Kein Tumor palpabel. Nach Probeabendessen kaffeesatzartiger Rückstand. Milchsäure und okkultes Blut (Guajakprobe). Im Erbrochenen Reste der Mahlzeiten von 2 und 3 Tagen.

Operation: 26. Mai 1905 (Brentano). Am Pylorus leichte Verdickung. Auf der Serosa in der Pylorusgegend kleine, auf Metastasen verdächtige Knötchen von Hirsekorngröße. Resektion nach Billroth II. Vom 8. Tage an war der Verband von gallig gefärbten, dünnflüssigen, fäkulent riechenden Massen, denen später reiner Mageninhalt beigemengt war, durchtränkt. Am 18. Tage gestorben. Nekrose der Magenschleimhaut und der Regio pylorica des oberen Teils des Duodenums. Duodenalfistel[1]). Pneumonie.

[1]) Also auch da! Vergl. meine Mitteilung „Zur Behandlung des Duodenalstumpfes bei der Resektionsmethode Billroth II“, Zentralbl. f. Chir. 1905, Nr. 47.

Präparat: Im Pylorus ringförmig flaches Geschwür. „Ebensowenig wie für eine karzinomatöse Neubildung gibt die Untersuchung des Tumors einen Anhaltspunkt für eine nicht tuberculöse Granulationsgeschwulst, wohl aber spricht der gelungene Nachweis von Riesenzellen mit Wahrscheinlichkeit für Tuberculose. Und zwar handelt es sich um eine isolierte Tuberculose des Pylorus, denn die Sektion ergab nirgends im Körper tuberculöse Veränderungen."

Gastroenterostomien.

1. Fall. Ricard (l. c. obs. XIII). Mädchen von 22 Jahren. Schmerzen. Erbrechen von Kaffeesatz und Blut. Starke Magendilatation. Dicke Masse in der Pylorusgegend fühlbar. Die Diagnose lautete auf Ulcusstenose des Pylorus. Bei der Operation („pratiquée en 1889, alors que la chirurgie stomacale était ignorée") fand man eine voluminöse, der Leber adhärente Masse, welche nicht einem Neoplasma glich. Am Peritoneum keine Tuberkel. Gastroent. praecolica. Nach einigen Tagen wegen Circulus vitiosus Jejuno-Enterostomie. Heilung. Nach 8 Monaten gestorben. Autopsie: Peritonitis tuberculosa. Käsige, prävertebrale, retropylorische Massen.

2. Fall. Durante-Margarucci (Policlinico 1898, Vol. V—C, S. 58). Stenosi tubercolare del pyloro. Stenosi multiple dell' intestino. 65jähriger Mann. War malariakrank und syphilitisch. Beginn der Erkrankung vor 15 Jahren. Erbrechen, welches später wie Kaffeesatz aussah. Heftige Schmerzen im Epigastrium. Rapide Abmagerung. Patient provozierte selbst Erbrechen, um sich zu erleichtern. Komplette Obstipation, später Diarrhöe.

Kein Tumor palpabel. Intestinale Peristaltik markiert. Freie HCl +. Keine Milchsäure. Reichlich Schleim. Motilität verlangsamt. In den Fäces Blutspuren. Diagnose: Pylorusstenose.

Am 31. Nov. 1895 Gastroenterostomia antecol. und Enteroplastik. Pylorus der Wirbelsäule adhärent. Am Dünndarm zwei zirkuläre Strikturen. Am 2. Dez. gestorben. Kollaps. Stenose des Pylorus durch diffuse Infiltration und Retraktion des Anfangsteiles des Duodenums bedingt. Auf der Schleimhaut dieser Partie Ulzerationen, die sich bei der mikroskopischen Untersuchung als tuberculös erwiesen.

3. Fall. Durante (Il Policlinico 1894. Zit. n. Ricard et Chevrier obs. VIII). Tumor, welcher den Pylorus sowie einen Teil des Duodenums umgibt. Gastroenterostomie. Nach einem Monat zweiter Eingriff wegen Wiederauftretens von Stenose. Peritoneum von miliaren Tuberkeln besät. Ein Fragment des Tumors wird histologisch untersucht und als tuberculös befunden.

4. Fall. Czerny. (Mitgeteilt von Petersen und Machol in Beiträge zur Pathologie und Therapie der gutartigen Magenkrankheiten. Beitr. z. klin. Chir. Bd. 33, S. 330.) F. W., 18 Jahre, war 1897 und 1898 mehrmals in Behandlung wegen einer tuberculösen Ellbogenentzündung. Seit Oktober 1897 Aufstoßen und Erbrechen, welches seit März 1898 fast täglich auftritt. Nie Bluterbrechen. Gewichtsabnahme 33 Pfund. Vierwöchentliche Behandlung in der medizinischen Klinik ohne Erfolg, daher Ueberweisung zur Operation.

Status: Keine anderweitigen Symptome von Tuberculose. Starke Ektasie des Magens mit motorischer Insuffizienz.

Klinische Diagnose: Pylorusstenose, wahrscheinlich durch Ulcus.

Operation am 5. Juli 1898. Magen tiefstehend, stark erweitert. Pförtner dick, überlagert von stark hyperämischen Pseudomembranen, in welche zahlreiche hirsekorn- bis fast linsengroße Knötchen von derber

Konsistenz und graurötlicher Farbe eingelagert sind. Zwei von denselben wurden zur mikroskopischen Untersuchung exzidiert. In der Gegend der kleinen Kurvatur erscheint die Magenwand durch die Pseudomembran an die Duodenalwand herangezogen, als ob eine leichte Invagination stattgefunden hätte. An der großen Kurvatur waren mehrere stark vergrößerte, markige Drüsen vorhanden, von denen eine über bohnengroße zur Untersuchung exzidiert wurde. Gastroenterostomie nach v. Hacker mit Murphyknopf. Die mikroskopische Untersuchung der exstirpierten Drüse sowie des Knötchens ergibt Tuberculose.

Heilung 25. Januar 1901. Vorzügliches Befinden.

5. Fall. Jacobs, Sténose du pylore par localisation tuberculeuse, gastroenterostomie, guérison (Progrès méd. belg. 1900, 15 Oct. Zit. nach Jahresbericht der Chir. 1900, S. 546).

Bei einem 17jährigen Mädchen, das früher wegen tuberculöser Peritonitis laparotomiert worden war, wurde 1 Jahr später wegen Erscheinungen von Pylorusstenose die Gastroenterostomie gemacht. Dabei zeigte der Pylorus eine ringförmige Induration mit Verengerung, welche Jacobs auf Tuberkelwucherung zurückführt. Heilung.

6. Fall. Chevassu (Bulletin de la Société anat. 1902, Ricard et Chevrier, obs. XI). Sténose du pylore par compression ganglionnaire. 30jähriger Mann wurde vor 3½ Jahren wegen Pylorusstenose mit Gastroenterostomia posterior behandelt. Erfolg gut. Der Kranke schien geheilt. 3½ Jahre später an Leberabszeß gestorben. Enorme Drüsenpakete komprimieren den Pylorus. Im Magen keine Ulcera. Pylorus läßt den Zeigefinger nicht passieren. Schleimhaut intakt; „sténose extrinsèque par compression".

Derselbe Fall wird von Hayem besprochen in seinem Aufsatze „De la syphilis stomacale" (Presse médicale 1905, 18 Février). Die Stenose wird hier als sehr wahrscheinlich syphilitischen Ursprungs betrachtet. Der Operateur Tuffier schloß sich dieser Ansicht an. In der Operationsbeschreibung (bei Hayem) heißt es: „Au niveau du pylore tuméfaction élastique, grise. Cette masse enveloppe le pylore et déborde un peu du côté stomacal et du côté du duodenum; elle est circulaire, en forme de gaîne, sans bosselures, sans dureté spéciale." An der Wurzel des Mesenteriums ein dickes Paket von Drüsen. Den Sektionsbefund scheint Hayem noch nicht gekannt zu haben. Ricard et Chevrier bemerken: „Si la lésion pylorique primitive est syphilitique, le malade n'en avait pas moins à la fin une sténose tuberculeuse d'origine ganglionnaire."

7. Fall. Ricard (l. c. obs. XV). Sténose pylorique tuberculeuse avec péritonite tuberculeuse. 29jährige Frau. Seit langer Zeit dyspeptische Erscheinungen. Schmerzen nach dem Essen. Seit 8 Monaten Erbrechen. Diarrhöe. Abmagerung. Magen dilatiert. Plätschern. Vager Tumor im Epigastrium. Affektion der linken Lunge. Diagnose: Pylorusstenose. Miliare Tuberculose an Magen, Netz, Darm. Voluminöser Pylorustumor an der Wirbelsäule fixiert. Pylorus von Tumormasse umgeben. Gastroenterostomia post. Guter Verlauf. Nach 3 Wochen sehr gebessert entlassen. Nach 1 Jahr gestorben an Peritonitis tuberculosa.

8. Fall. Godart-Danhieux (La Policlinique 1901, p. 183. Zit. nach Ricard et Chevrier l. c. S. 104). Tuberculose péritonéale simulant un cancer de l'estomac. 36jährige Frau. Seit 1 Jahr Magenstörungen. Diagnose lautete anfangs auf „état dyspeptique réflexe de l'estomac". 3 Monate später wurden eine Stenose sowie ein hühnereigroßer Tumor in der Pylorusgegend konstatiert. Gastroenterostomie. Ziemlich viel Ascites. Pylorus von einem großen aus tuberculösen Drüsen bestehenden Tumor komprimiert. Auf der benachbarten Serosa intestinalis tuberculöse Knötchen. Der Magen dilatiert, „paraissait tout à fait sain".

Gestorben am Abend. Keine Autopsie. „Aucun examen détaillé ni macroscopique, ni microscopique."

9. Fall. H. Curschmann (Klinischer Beitrag zur Tuberculose des Pylorus. Beitr. zur Klinik der Tuberculose, Bd. II).

K. L., 40 Jahre. In der Familie keine tuberculöse Belastung. Seit 2—3 Jahren kränkelnd. Husten, Auswurf, Nachtschweiß. Seit 1902 Schmerzen in der Magengegend. Erbrechen, darin nie Blut. Rapide Abmagerung, Obstipation.

Status: Stark abgemagert. Schlechter Kräftezustand, Fieber. Auf den Lungenspitzen Dämpfung, Bronchialatmen, Rasseln. Im Sputum Tuberkelbazillen. Hochgradige motorische Insuffizienz des Magens.

Gastroenterostomia retrocolica mit Murphyknopf (Petersen). Ringförmige Verhärtung am Pylorus ohne eigentliche Zunahme des Volumens. Auf dem Peritoneum diffus verstreut stecknadelkopfgroße bis linsengroße, gelblichgraue Knötchen.

Verlauf: Heilung der Operation. Zunehmende Lungendestruktion. Gestorben.

Obduktion: Schwere Tuberculose beider Lungen. „Pylorus nur für mittelgroßes Bougie durchgängig; Stenose verursacht durch eine fast ringförmige Ulcusnarbe, die eingezogen und mit Pankreas verwachsen ist." Umliegende Drüsen und Mesenterialdrüsen geschwellt.

Histologische Untersuchung: Im Grund des Defektes typisch narbiges Bindegewebe. Defekt reicht unter Zerstörung der Mucosa und Submucosa bis in die Muscularis. An manchen Stellen ist die erhaltene Mucosa durch typische in der Submucosa liegende Tuberkelknoten vorgewölbt. In deren Zentrum Riesenzellen. Keine Tuberkelbazillen.

10. Fall. Lipscher (Ungarische med. Presse 1901, Nr. 27. Ref. nach Zentralbl. f. Chir. 1902, S. 419). Bei einem 23jährigen Kranken fanden sich die Zeichen einer unbeweglichen empfindlichen Pylorusgeschwulst und Pylorusstenose. Der sauer reagierende Mageninhalt enthielt keine Salzsäure, aber reichlich Milchsäure. Die bei der Operation gefundenen Verwachsungen ließen nur eine Gastroenterostomie zu. Die Geschwulst glich äußerlich vollkommen einem Karzinom, doch war es auffallend, daß die Mesenterialdrüsen der Nachbarschaft nicht infiltriert waren. Deshalb wurde behufs mikroskopischer Untersuchung ein keilförmiges Stück aus der Pförtnergeschwulst ausgeschnitten, dessen mikroskopische Untersuchung Tuberculose ergab.

11. Fall. Ruge (Beiträge zur Klinik der Tuberculose, Bd. III, H. 3). 50jähriger Mann. Sein jetziges Leiden hat er, solange er sich besinnt. Obstipation. Schmerzen. Erbrechen. Abmagerung. 1903 Geschwulst fühlbar.

Status: Keine freie Salzsäure, keine Milchsäure.

Am 27. April 1903 Heinecke-Mikuliczsche Pyloroplastik, wobei man erhebliche Dilatation konstatiert, sowie Stenose dicht vor dem Pylorus. Nur vorübergehende Besserung. Am 16. April 1903 Gastroenterostomie nach v. Hacker. Stenosierender Tumor am Pylorus. Besserung. 1904 in der medizinischen Klinik. In der Leistengegend Tumoren.

Klinische Diagnose: Carcinoma ventriculi mit Metastasen. Gestorben am 13. Juni 1904. Sektion: Pylorus nur für Sonde passierbar. Magenwand in einen trichterförmig eingebuchteten Tumor verwandelt. Handtellergroßes Geschwür mit gewulsteten unterminierten Rändern. Geschwüre im Ileum und Rectum.

Makroskopisch-anatomische Diagnose: Carcinoma ventriculi mit Metastasen in den Rippen, Lymphdrüsen. Pleuritis et Peritonitis carcinomatosa.

Die mikroskopische Untersuchung förderte das überraschende

Ergebnis zu Tage, „daß alle Veränderungen, die von den behandelnden Aerzten und bei der Sektion als karzinomatöse angesprochen waren," tuberculöser Natur waren.

12. Fall. v. Eiselsberg (Clairmont, Arch. f. klin. Chir., Bd. 76, H. 1 u. 2, S. 253). 30jähriger Mann. 1902 Schmerzen im Epigastrium. Erbrechen. 1903 Husten. Nachtschweiße. Gewichtsabnahme. Saures Aufstoßen. Status: Temp. 38,5. Lungentuberculose. Im Sputum Bazillen. Kein Tumor. HCl +, Gesamtazidität 31, Milchsäure —. Reichlich Sarcine. Am linken Stimmband tuberculöses Ulcus. Hämoglobin 40 %. Am 17. November 1903 Gastroenterostomia retrocolica mit Murphyknopf. Pylorus und oberes Duodenum durch einen harten, ringförmigen Tumor stenosiert. Die Serosa desselben und des stark vergrößerten Magens mit kleinen grauen, hirsekorngroßen Knötchen besetzt. Operative Heilung. Am 21. Dezember 1903 gestorben an fortschreitender Phthise.

13. Fall. Ricard et Chevrier (l. c. obs. XVI). Sténose pylorique tuberculeuse avec ganglions tuberculeux. 28jährige Frau. 1901 Drüseneiterung. Seit ca. 2 Monaten Schwere im Magen, Verdauungsstörungen. Später heftige Schmerzen im Epigastrium. Erbrechen. Rapide Abmagerung. Tumor im rechten Hypochondrium, von der Leber nicht trennbar. Magen dilatiert. Hartnäckige Diarrhöe. Drüsenschwellungen. Diagnose: Pylorusstenose, „peut-être de nature tuberculeuse". Bei der Operation sehr voluminöser Pylorustumor, der Leber adhärent. Zwei Drüsen werden entfernt und untersucht; dieselben sind tuberculös. Gastroenterostomia retrocolica. Die Kranke erholt sich nicht. Tumor wird größer. Das Erbrechen tritt wieder auf, ebenso die Schmerzen. Gestorben zu Hause. Keine Autopsie.

14. Fall. Godart-Danhieux (La Policlinique 1904, p. 481, 1. November. Ref. nach Ricard et Chevrier, S. 105). Sténose pylorique due à une péritonite tuberculeuse.

37jährige Frau, seit 4 Jahren krank. Heftige Magenschmerzen. Erbrechen schwarzer Massen. Zeichen von Stenose und Stase. In der Pylorusgegend Resistenz. Magen dilatiert. Gastroenterostomie. Ascites. Peritoneum mit Knötchen besät. Pylorus „obstrué par un anneau d'une épaisseur d'un centimeter au moins". Am Colon transversum stenosierte Stelle. Gestorben am 4. Tage. Keine Autopsie.

Ricard et Chevrier führen noch zwei weitere von Patella publizierte Fälle mit Gastroenterostomie an, weisen sie aber als unsicher zurück. Die Originalpublikationen sind mir nicht zugänglich.

Pyloroplastik.

1. Fall. Mayo Robson (The Lancet 1902, Sept. 27, S. 852, Vol. II). Stricture of the duodenum probably tuberculous associated with tubercle of the stomach and stenosis of the pylorus. 19jährige Tochter. Erbrechen und Schmerzen nach dem Essen seit 4 Jahren. Seit 6 Monaten starke Abmagerung. Totenblässe. Tuberculöse Drüsen im Nacken.

Bei der Operation: Magen dilatiert. Pylorus verdickt und mit tuberculösen Knötchen bedeckt; letztere auch auf Netz und übrigen Eingeweiden ausgesät. Wenig Flüssigkeit in der Peritonealhöhle. Bei der Inzision des Pylorus zur Pyloroplastik wurde der Finger eingeführt und eine Striktur des Pylorus nachgewiesen, welche offenbar durch eine Ulzeration bedingt war. Die Spitze des kleinen Fingers konnte mit Mühe durchgehen. Einführen des Weißschen Dilatators. Naht wie bei Pyloroplastik. 1 Woche lang befriedigender Zustand, dann mehr und mehr Ab-

magerung. Gestorben im Laufe der 2. Woche. Der Operateur bedauert, nicht gastroenterostomiert zu haben.

2. Fall. Siehe Fall 11 der Gastroenterostomien.

Gastrolysis.

Ricard (l. c. obs. XIV). Perigastrite tuberculeuse et perforations tuberculeuses de l'estomac. Patient leidet seit ca. 2 Jahren am Magen. Eines Tages heftiger Schmerz mit Hämatemesis und Synkope. Während einigen Tagen Erscheinungen von Peritonitis mit heftigen Schmerzen im Epigastrium. Dieses ging vorüber, und es blieben Dyspepsie nebst Schmerzen nach dem Essen. Nach 1 Jahr erhöhte Schmerzen und Erbrechen. Rapide Abmagerung. Es erschien ein Tumor in der Pylorusgegend. Magen dilatiert. HCl +. Man dachte an Ulcus mit epithelialer Transformation. Bei der Laparotomie: Pylorusgegend Sitz multipler Briden, welche den Magen unter der Leber einschnürten. Lösung der Briden. Es zeigte sich dabei eine alte Perforation. Käsige Drüsen. Anfangs Besserung, später wieder der alte Zustand. Einige Monate später gestorben an Perforation mit Blutung.

Während Ricard et Chevrier nur 10 operative Eingriffe bei tuberculöser Pylorusstenose zusammenstellen konnten, umfaßt meine vorstehende Kasuistik deren 21, nämlich:

4 Resektionen,
14 Gastroenterostomien,
2 Pyloroplastik,
1 Gastrolysis.

Betrachten wir die einzelnen Kategorien in Bezug auf Indikation, Technik, Erfolg der Operation:

Bei den 4 Resektionsfällen steht 3mal die Diagnose Tuberculose wohl absolut fest, d. h. sie ist histologisch bewiesen; bei 1 Fall (Alexander) ist sie sehr wahrscheinlich. Bei 3 Fällen wurde reseziert in der Meinung, es handle sich um Karzinom. Ob dies bei dem Fall Alessandri ebenso sich verhielt, geht aus dem Referate nicht hervor. Die Resektion wurde 2mal nach Billroth II, 1mal nach Kocher ausgeführt. Bei 1 Fall ist mir die Methode nicht bekannt. 2 Fälle sind geheilt, 2 infolge der Operation gestorben. Ueber das spätere Befinden wissen wir vom Falle Koerte, daß die Patientin 18 Monate nach der Operation „in einem sehr guten Ernährungszustande und bei gutem Allgemeinbefinden" war. 2 Jahre post operationem lebte sie noch, hatte aber Lungenspitzenkatarrh.

Bei den 14 Gastroenterostomierten liegt 7mal ein histologischer Befund vor. Bei den übrigen Fällen scheint mir aus der Summe der makroskopischen Erscheinungen die Diagnose mit Recht gestellt worden zu sein. 2mal war die Stenose extraparietal, d. h. durch Drüsenkompression bedingt. Klinisch waren durchwegs hochgradige Stenosenerscheinungen vorhanden. Was die Pathologie im übrigen betrifft, so sei auf das im früheren Zusammengefaßte verwiesen. 1mal wurde die Gastroenterostomie sekundär ausgeführt, d. h. nachdem die Pyloroplastik nicht zum Ziele geführt hatte. 7mal wurde die Gastroenterostomia retrocolica, 2mal die antecolica ausgeführt. Bei 5 Fällen geht die Wahl der Methode aus den mir vorliegenden Berichten nicht hervor.

Bei 1 Fall mit G. antecolica mußte wegen Circulus vitiosus die Enteroanastomose nachfolgen. Außer der Gastroenterostomie wurde bei 1 Fall wegen gleichzeitiger Dünndarmstenose eine Enteroplastik notwendig.

Ueber den Ausgang und Erfolg der Operation ist zu resümieren: In unmittelbarem Anschluß an dieselbe starben 3 Kranke. Von den übrigen 11 Fällen ist folgendes bekannt: 1 Operierter ist nach 3 Jahren bei gutem Wohlbefinden. 1 Fall stirbt nach $3\frac{1}{2}$ Jahren an multipler Tuberculose. 1 Fall stirbt nach 1 Jahr an Peritonitis tuberculosa, 1 Fall nach 8 Monaten an Peritonitis tuberculosa, 1 Fall nach 2 Monaten an multipler Tuberculose. 2 Fälle starben nach 1 Monat an Lungentuberculose. 2mal ist nur von „Heilung“ die Rede, bei 1 Fall von vorübergehendem Erfolg, bei 1 Fall fehlt das Ergebnis. 1mal wurde nach 2 Monaten ein zweiter Eingriff notwendig. Bei den meisten Fällen, welche die Operation überstanden, hatte dieselbe den Effekt, den sie beim nicht operablen Pyloruskarzinom erzielt, d. h. sie befreite die Kranken von den Stenosenerscheinungen, verhinderte das Verhungern, wirkte palliativ.

Ein schlechtes Resultat wurde bei den beiden Fällen von Pyloroplastik erzielt. Bei dem Fall Ruge ließen nach der Operation die Beschwerden für einige Zeit nach, steigerten sich jedoch bald wieder, so daß wegen Aufstoßen, Gefühl von Vollsein und Magenkrämpfen die Gastroenterostomie gemacht wurde. Bei dem Falle Mayo Robson ging es 1 Woche gut, dann aber nahm der Kranke schnell ab und starb in der 2. Woche an Erschöpfung. Der Operateur sagt dazu: „With my present experience I should have performed gastroenterostomy and begun feeding at once and I believe the result would have been different.“

Ebenso erfolglos war die Gastrolysis bei dem Falle von Ricard et Chevrier; nur vorübergehende Besserung, „le malade retombe dans l'état où il était auparavant“. Einige Monate später Tod an Perforation und Hämorrhagie.

Was ist hieraus zu lernen?

In toto sind die Aussichten der operativen Behandlung schlecht. Die Kranken sind tuberculös, bleiben tuberculös und sterben meist nach kurzer Zeit an Tuberculose. Von den 21 operierten Fällen (1 Fall zeigt zwei Eingriffe) sind uns nur 2 bekannt, welche nach dem operativen Eingriff 3 Jahre überstanden, 2, welche das 2. Jahr erlebten. Von den übrigen starben die meisten im Verlaufe eines Jahres, ein guter Teil ganz kurz nach der Operation. Nun sind allerdings die Zahlen klein, die Erfahrungen gering; eine Statistik in 50 Jahren bietet vielleicht ein etwas freundlicheres Gesicht. Und doch, wenn wir bedenken, daß eben diese Pylorustuberculose wohl immer eine Teilerscheinung der Tuberculose darstellen wird, so kann eben auch eine Zukunftsprognose nur pessimistisch ausfallen. Es müßte denn sein, daß auch auf diesem Teilgebiet der Tuberculose ein intern spezifisches Zukunftsadjuvans diese Berechnungen zu Schanden machte.

Was lehren die gewonnenen anatomischen Kenntnisse und die bisher gemachten operativen Erfahrungen hinsichtlich der Wahl der Operationsmethode?

Ich befinde mich hier in meinen Schlüssen ganz in Uebereinstimmung mit Ricard et Chevrier. Die Resektion ist zu verwerfen. Sie ist an sich ein gefährlicher Eingriff, wie die Statistik beim Karzinom sowohl wie beim Ulcus genugsam beweist; sie ist auch bei den bis jetzt vorliegenden Fällen von Tuberculose nur ausgeführt worden, weil man glaubte, Karzinom vor sich zu haben. Fälle mit einziger Lokalisation der Affektion am Pylorus, mit mobil begrenzter Geschwulst, die sich zur Resektion eignen, sind jedenfalls eine exquisite Rarität. Meist haben wir es — die vorstehende Kasuistik beweist dies genugsam — mit Tuberculose auch in anderen Organen, speziell den Lungen, zu tun, mit Individuen von stark reduziertem Kräftezustand und geringer Widerstandskraft. Ferner sind die Pylorustuberculosen gewöhnlich, wie wir gesehen, mit Perigastritis verbunden, verwachsen; es sind Drüsenmetastasen, disseminierte Knötchen auf dem Peritoneum vorhanden, man kann nicht radikal operieren, oder die versuchte radikale Exstirpation dauert viel zu lange.

Mit der Gastrolysis ist hier nichts auszurichten; ihr Erfolg kann nur ein ungenügender sein; das zeigt der bis jetzt hier einzig vorliegende Fall. Ebenso ist die Pyloroplastik nicht zu empfehlen; sie vermag die Stenose nicht gründlich und dauernd zu heben. Die Verhältnisse liegen für sie hier noch viel ungünstiger als bei der Ulcussimplex-Stenose, wo ihre Resultate nach meinen eigenen Erfahrungen sowohl als nach denjenigen der meisten anderen Chirurgen (vergl. die Diskussion am Chirurgenkongreß 1906 und die Thesen Krönleins) auch unbefriedigend sind.

Als Operation der Wahl bezeichne ich mit Ricard et Chevrier die Gastroenterostomie; sie hebt rasch und gründlich die Stenose und damit die Ernährungsstörung, verschafft der erkrankten Region des Magens Ruhe und kann so deren Vernarbung ermöglichen. Sie hebt durch die bessere Ernährung die Widerstandsfähigkeit des ganzen Organismus und macht ihn fähiger, auch gegen andere vorhandene tuberculöse Herde anzukämpfen. Zeigt unsere Kasuistik, daß ihr zum Trotz die meisten Kranken später der Tuberculose erliegen, so ist damit die Richtigkeit dieser Abstraktion nicht paralysiert.

Die Laparotomie bei Geschwürsperforation, die bei Ulcus rotundum immer häufiger und mit Erfolg ausgeführt wird, hat hier viel weniger Chancen, und zwar aus schon betonten Gründen. Bei der meist sehr reduzierten Widerstandskraft dieser tuberculösen Individuen ist der Eingriff zu schwer; ich habe auch keinen Fall entdeckt, bei dem der Verschluß des Loches versucht wurde.

Tuberculose des Darmes.

Kapitel I.

Aetiologie.

I. Primäre und sekundäre Darmtuberculose. Fütterungstuberculose. Rinder- und Menschentuberculose.

Jener wissenschaftliche Kampf, dessen erste Anfänge und weiterer Fortgang in der historischen Einleitung besprochen wurde, der Kampf um den Eintrittsweg des Tuberkelbazillus und dessen Invasion in die Darmwand, ist zur Zeit der Abfassung dieser Arbeit noch keineswegs erloschen, vielmehr in neuer Intensität entbrannt. Darüber ist wohl alles einig, daß in der weitaus großen Mehrzahl der Fälle die Darmtuberculose sowie die Magentuberculose als Komplikation der Lungentuberculose auftritt und daß dabei, wie Klebs zuerst betont hat, die verschluckten Sputa die Infektionsvermittler, d. h. Bazillenträger sind. Wir haben es also hier mit einer sekundären Darmtuberculose zu tun im Gegensatz zu der später definierten und genauer analysierten primären Form der Affektion.

Die Häufigkeit der Koinzidenz von Lungentuberculose und Darmtuberculose wird durch die folgenden statistischen Angaben bewiesen, die zugleich einen Begriff von der Häufigkeit der Darmtuberculose überhaupt geben:

Bayle schon hat, wie vorn in der historischen Uebersicht geschrieben steht, bei 100 verstorbenen Phthisikern 67mal Darmulzerationen beobachtet.

Nach Eisenhardt, dessen Arbeit über Häufigkeit und Vorkommen der Darmtuberculose wir bei der Magentuberculose zitierten, kamen unter den 1000 Sektionen Tuberculöser (worunter keine Kindertuberculösen sich befinden!) 566 Fälle von sekundärer Darmtuberculose vor. Darunter 563 Fälle von Darmtuberculose und Lungentuberculose; dabei in der großen Mehrzahl der Fälle Kavernenbildung in den Lungen. Aus Eichhorsts Klinik ist das Material der Lungenphthisen von W. Frey und Kambosseff statistisch verwertet worden. Nach Frey (1888) wurden bei 222 Sektionen 67mal (30,7 %) tuberculöse Darmgeschwüre gefunden; nach Kambosseff (1894) bei 462 Autopsien 138mal (29.1 %) Ulcera, 13mal Miliartuberculose des Darms. Grosser (1900) berechnet aus 8 Jahrgängen des Tübinger Pathologischen Institutes bei den Phthisikern 47 % Darmtuberculose. Zahn (1902) kommt auf 63 % aller ulzerösen Lungenphthisiker. Sehr zahlreiche andere Zusammenstellungen beweisen dasselbe Faktum der großen Häufigkeit und bringen Ziffern bis zu 90 %.

Der kausale Zusammenhang zwischen Darmtuberculose und kavernöser Lungenphthise gibt sich in der Tatsache zu erkennen, daß entsprechend der Seltenheit der Lungenschwindsucht im Kindesalter auch die tuberculösen Darmgeschwüre hier viel weniger häufig angetroffen werden als bei erwachsenen Phthisikern (Bollinger, Biedert u. a.).

Schon für das Zustandekommen der Magenulcera wurde als höchst wichtig erachtet die bei Lungenphthise ungemein häufig vorkommende chronische Gastritis mit konsekutiven Störungen der Magensekretion und Verminderung der Salzsäureabsonderung. Daß dasselbe Moment bei der Darmtuberculose eine ebenso wichtige Rolle spielt, ist a priori anzunehmen und nach Beobachtungen von Zahn und seinem Schüler Rousseff wohl sicher zutreffend. Zahn fiel es auf, daß bei Phthisikern ohne Darmtuberculose der Magen fast ausnahmslos eine normale Beschaffenheit darbot, während bei denjenigen mit solcher es in der Regel umgekehrt sich verhielt. Rousseff fand bei 8 Lungenphthisikern ohne sekundäre Darmtuberkulose 7mal gar keine Veränderungen des Magens und 1mal ganz unbedeutende. Im Gegensatz hierzu konnte er bei 26 Individuen mit solcher ausnahmslos deutliche, zuweilen sogar sehr starke Strukturveränderungen des Magens nachweisen: akute parenchymatöse oder chronische interstitielle Gastritis, Drüsenatrophie und 2mal amyloide Entartung mit interstitieller Gastritis.

Aber nicht nur im Magen gehen der Darmtuberculose prädisponierende Veränderungen sehr oft voraus, im Darme selbst soll nach Hanot, Rilliet et Barthez u. a. bei Lungenphthise der Entwicklung der Tuberculose meist eine katarrhalische Entzündung mit Epitheldesquamation und Bildung von Erosionen, eine prätuberculöse Enteritis vorangehen, welche das Eindringen der Tuberkelbazillen begünstigt. Wie die Bazillen vom Darminhalte aus ihren Weg in die Darmwand hinein finden, unter welchen Bedingungen diese Invasion möglich ist, welche anderen prädisponierenden Faktoren dabei in Betracht kommen, wie weit experimentelle Untersuchungen darüber Licht gebracht haben, wird im weiteren zu schildern unsere Aufgabe sein. Vorher jedoch müssen wir über andere in der Außenwelt liegende Infektionsquellen der Darmtuberculose uns orientieren. Vorauszuschicken ist noch, daß als sekundäre Darmtuberculose, die uns bis jetzt allein beschäftigt, auch jene Form zu bezeichnen ist, bei welcher die Bazillen von einem im Körper schon bestehenden tuberculösen Herde aus auf dem Blutwege in den Darm gelangen; eine Genese, die wohl an Häufigkeit hinter den anderen Infektionsmöglichkeiten weit zurücksteht.

Als primäre Darmtuberculose bezeichnen wir jene Art der Infektion, bei welcher von außen eingeführte Bazillen primär im Darme Boden zu fassen vermögen, und der Eintritt durch andere Organe ausgeschlossen werden kann. Es gibt dabei nach Cornet verschiedene Möglichkeiten: Entweder kommt die Infektion zu stande durch Verschlucken aspirierter, in Mund und Nase abgelagerter Bazillen oder durch Berührung mit unreinen Gegenständen, was besonders bei Kindern geschieht, die alles mögliche in den Mund führen, ferner durch Küssen tuberculöser Personen oder aber durch Nahrung, welche tuberculösen Tieren entstammt oder sonst zufällig mit Tuberkelbazillen verunreinigt ist.

Unter diesen Möglichkeiten der Infektion steht wohl an erster Stelle

der Import der Bazillen durch die Nahrung, und um diese, speziell um die Milch als Infektionsträger, dreht sich der hochwichtige und interessante wissenschaftliche Streit, von dem eingangs gesprochen wurde und dessen gegenwärtiges Stadium wir hier zu präzisieren haben.

Ungefähr 2 Dezennien lang war man der Ansicht, daß bei der primären Darmtuberculose, speziell der Kinder, die Milch tuberculöser Kühe, von „perlsüchtigem Vieh", die Hauptursache der Erkrankung sei. Da trat Robert Koch am Kongreß zur Bekämpfung der Tuberculose zu London im Jahre 1901 mit der überraschenden Behauptung auf, daß die menschliche Tuberculose von der Rindertuberculose verschieden sei und daß die menschliche Tuberculose auf das Rind nicht übertragen werden könne. Eine Hauptstütze dieser Behauptung lieferten ihm die Resultate von Uebertragungsversuchen, die er zusammen mit Schütz ausgeführt hatte. Es stellte sich dabei heraus, daß junge Rinder, welche mehrere Monate hindurch mit tuberkelbazillenhaltigem menschlichem Sputum gefüttert wurden, oder welche verstäubte menschliche Tuberkelbazillen eingeatmet hatten, oder welche subkutan mit Kulturen oder mit Sputum infiziert wurden, nicht an Tuberculose erkrankten. Infektionsversuche an Schwein, Esel, Schaf und Ziege ergaben ähnliche Resultate: stets erwies sich der vom Rinde stammende Bazillus als virulent und erzeugte fortschreitende Tuberculose, während der menschliche Bazillus gar keine tuberculösen Veränderungen hervorrief; nur bei den Schweinen fanden sich einige kleine Knoten in den Nackenlymphdrüsen und in der Lunge.

Diese in hohem Maße Aufsehen erregenden, umstürzenden Mitteilungen Kochs riefen begreiflicherweise einer Nachprüfung von allen Seiten. Bedeutende Vertreter verschiedenster Disziplinen, Hygieniker, Bakteriologen, Tierärzte, Kliniker und pathologische Anatomen machten sich ans Werk und studierten die neue theoretisch wie praktisch außerordentlich wichtige Frage nach allen Richtungen; natürlich brachte eine solche gründliche Ventilation der Wissenschaft reichen Nutzen.

Unmöglich ist es und an diesem Orte auch nicht erforderlich, die Autoren alle zu nennen, die Arbeiten alle zu würdigen, welche um die Aufklärung der zahlreichen schwebenden Streitpunkte sich verdient gemacht haben; es gehörte dazu ein besonderes Buch. Hier können nur die wichtigsten Ergebnisse fixiert werden; von zusammenfassenden, klar überblickenden Arbeiten benutze ich dabei den Aufsatz von Silberschmidt „Die Identifizierung der Tuberkelbazillen bei Mensch und Tier" (1904) und folge seiner Darstellung zuerst in Hinsicht auf die experimentellen Nachprüfungen: durch diese wurden im allgemeinen die Beobachtungen Kochs, daß der vom Menschen stammende Tuberkelbazillus für Versuchstiere nicht so virulent ist wie der vom Rinde gewonnene, bestätigt. Es wurde aber auch, was von größter Wichtigkeit ist, von zahlreichen Autoren die Beobachtung gemacht, daß menschliche Tuberkelbazillen beim Kalbe typische progressive Tuberculose erzeugten (Schottelius, Orth u. a.).

Von besonderer Bedeutung sind die im Kaiserlichen Gesundheitsamte ausgeführten Versuche. Es wurden 41 von 40 Personen gewonnene Kulturen geprüft; davon erzeugten 4 bei Kälbern eine disseminierte Tuberculose. Ein Teil der Kulturen rief nur geringe Veränderungen hervor, der größte

Teil gar keine. Die 4 virulenten Kulturen waren von Kindern im Alter von 3½—6 Jahren gezüchtet und zwar 1mal aus der Lunge, 3mal aus tuberculös veränderten Mesenterialdrüsen; sie waren in ihren morphologischen, kulturellen und pathogenen Eigenschaften von denjenigen der Perlsucht der Rinder nicht zu trennen. Karlinski hat 25 Uebertragungen von menschlichen Tuberkelbazillen auf Rinder mit 10 positiven Resultaten gemacht.

Für die Identität sprechen von experimentellen Untersuchungen weiter die Uebertragungen von Rindertuberculose auf Affen. Nocard u. a. haben Affen mit Rindertuberkelbazillen infiziert und ferner den Nachweis erbracht, daß die Tuberculose von Affen auf das Rind übertragen werden könne. Grünbaum ist es gelungen, einen Affen mit tuberkelbazillenhaltiger Milch zu infizieren.

Gegen Koch steht ferner v. Behring (1902), indem er die Artgleichheit für den Menschen- und Rinderbazillus proklamiert. Als ausschlaggebendes Argument führt er ins Feld, daß es ihm gelungen sei, Rinder gegen Perlsuchtbazillen durch Injektion von lebenden Bazillen menschlicher Herkunft zu immunisieren.

Für die Tatsache, daß Kochs Versuche von anderen Forschern mit ganz anderen Resultaten ausgeführt wurden, wird darin eine Erklärung gesucht, daß verschiedene Rassen von Rindern gegenüber der Tuberculose verschieden empfänglich sind (Hüppe, Behring), auch der Anpassung wird eine wichtige Rolle zugeschrieben. Was die morphologischen und kulturellen Unterschiede der Rinder- und Menschenbazillen betrifft, so sind dieselben so geringe, daß sie eine sichere Differenzierung nicht zulassen, und histologisch stimmen nach Bollinger, Orth u. a. Perlsucht und menschliche Tuberculose in allen wesentlichen Punkten überein.

Auf Grund dieser und anderer Tatsachen, unter kritischer Würdigung der ganzen, zur Zeit freilich noch nicht beendigten Polemik, gelangen wir mit den meisten Autoren zu dem Schlusse, daß Rindertuberkelbazillen auch beim Menschen Tuberculose erzeugen können, womit allerdings nicht behauptet sei, daß die Säuglingsmilch als die Hauptquelle der Schwindsuchtentstehung angesehen werden müsse.

Sehr wichtig, bis jetzt hier noch nicht berücksichtigt, sind natürlich auch die klinischen Beobachtungen, und für unsere Arbeit von ganz spezieller Bedeutung ist ein Faktor, in welchem Koch einen der wichtigsten Stützpunkte zu finden glaubt für seine Annahme, daß Milch und Butter perlsüchtiger Kühe für den Menschen eine geringe oder gar keine Infektionsgefahr bedeuten: es ist die Frage der Häufigkeit der primären Darmtuberculose. Die gründliche Prüfung dieser Frage, d. h. scharfe Revision früherer und Inangriffnahme neuer Untersuchungen von neuen Gesichtspunkten aus, gehört zu den vielen nützlichen Folgen der von Koch ins Leben gerufenen Bewegung. Betrachten wir jetzt die Ergebnisse, welche sie bis anhin zu Tage gefördert hat.

Was lehrt die Statistik? Eisenhardt hat unter seinen 1000 Sektionen Tuberculöser nur 1 Fall von primärer Darmtuberculose, desgleichen Grosser unter 1407 Sektionen aus dem Tübinger pathologischen Institut. Biedert fand 16 Fälle bei 3104 Sectionen. Viele andere Zusammenstellungen (Hansemann, Baginsky) geben ähn-

liche Zahlen. Zahn (1902) konstatiert „primäre, von Schleimhautinfektion herrührende" Darmtuberculose bei 2,27 % aller floriden Tuberculosefälle, bemerkt aber mit Recht, daß hier nur ein Material mit vielen Kindersektionen maßgebend sein könne, da die Milch das Hauptnahrungsmittel für die Kinder in den ersten Jahren ist und darnach eben auch der Grad der Infektionsgefahr der von perlsüchtigen Tieren gelieferten Nahrung zu bemessen ist. Es darf ferner bei diesen Kindersektionen, um die Nahrungsinfektion nachzuweisen, nicht nur die eigentliche Darmtuberculose ins Auge gefaßt werden, sondern es ist auch die Drüsentuberculose des Mesenteriums zu berücksichtigen, denn die Tuberkelbazillen können, wie wir später genauer sehen werden, die Darmwand durchsetzen, ohne sichtliche Spuren zu hinterlassen und entfalten dann ihre primäre Wirkung erst in den Mesenterialdrüsen.

Werden diese Gesichtspunkte berücksichtigt, so ergeben die gemachten Erhebungen etwas andere Zahlen. Eine solche genaue, auf Kindersektionen gestützte Statistik gibt Heller in Kiel (1903) und zwar prüfte er dabei die Sektionsbefunde der an Diphtherie gestorbenen Kinder darauf hin, „wie oft bei ihnen bereits Tuberculose vorhanden war und wie oft unter ihnen primäre Darmtuberculose sich findet". Die Ergebnisse von Sektionen an Tuberculose Verstorbener können, wie er sagt, kein richtiges Bild geben, weil bei ihnen die Veränderungen zu weit vorgeschritten sind, und infolgedessen der Ausgangspunkt der Tuberculose sich nicht mehr mit Sicherheit nachweisen läßt. Ein Standpunkt, den übrigens schon 1893 O. Wyß in seinem Aufsatze „Zur Kasuistik der primären Darmtuberculose im Kindesalter" vertritt: er untersuchte während 3 Jahren bei den Sektionen „von nicht tuberculösen Kindern" auf das genaueste den Verdauungsapparat und fand bei 123 Autopsien 3mal primäre Darmtuberculose. Die Ergebnisse der Hellerschen Untersuchung lauten:

Bei 714 Diphtheriesektionen, welche von 1873—1894 gemacht wurden, fand sich in 140 Fällen = 19,6 % als zufälliger Nebenbefund Tuberculose in verschiedenen Organen.

Von diesen 140 Tuberculosefällen zeigten:

2 = 1,43 % primäre Darmtuberculose (in dem einen auch des Magens),
8 = 5,7 % primäre Darm- und Mesenterialdrüsentuberculose,
33 = 23,5 % primäre Mesenterialdrüsentuberculose allein.

43 = 30,7 % aller Tuberculösen oder
6 % aller Diphtheriefälle.

Sodann zeigten noch:

10 = 7,1 % Mesenterialdrüsentuberculose neben solcher anderer Organe außer der Lunge, also

53 = 37,1 % aller Tuberculösen oder
7,4 % aller Diphtheriefälle.

Aus dieser Prüfung von „einwandfreiem Material" zieht Heller den Schluß, daß „primäre Infektion durch den Darmkanal häufig sei", auch Wyß folgert schon, daß primäre Darmtuberculose „doch nicht so äußerst selten" sein könne. Hellers Statistik wird dann weiter in vollem Maße bestätigt durch die minutiösen Untersuchungen seines Schülers Wagener, welcher die eben angeführten Schlußfolgerungen

mit den Worten steigert, daß diese Art der Erkrankung im Kindesalter ein „sehr häufiges" Ereignis sei.

Die Differenzen gegenüber anderen Untersuchungen, d. h. die bedeutend größeren hier konstatierten Prozentsätze, sind, wie Heller gewiß mit Recht betont, hauptsächlich dadurch zu erklären, daß eben nicht alle Sektionen mit derartiger Sorgfalt und Vollständigkeit gemacht worden sind. Wenn man scharf und in der bestimmten Absicht nach einer solchen Affektion das Leichenmaterial durchsucht, kriegt man mehr heraus, als wenn man aus Protokollen früherer Jahrgänge, in denen dieses bestimmte Ziel nicht verfolgt wurde, eine Statistik zusammenrechnet.

Die Ergebnisse Hellers stehen weiter im Einklang mit den früher schon (1901) ebenfalls bei an Diphtherieleichen gemachten Befunden von Councilmann, Malory, Pearce (Boston). Neueste Arbeiten von Rau (1904), Nebelthau, Fibiger und Jensen u. a. lauten in ihren Schlüssen ähnlich. Nach ersterem Autor ist eigentliche primäre Darmtuberculose bei Kindern selten, diejenige der Mesenterialdrüsen dagegen sehr häufig; dasselbe berichten Mac Fadyen und Macconkey. Eine sehr umfangreiche Kasuistik primärer Darmtuberculosen stellt L. Fürst in seiner eben erschienenen Monographie über „Die intestinale Tuberculose-Infektion" zusammen. Als „unanfechtbar" vereinigt er in einer ersten Gruppe 124 Fälle. Im ganzen sollen nahezu 160 Fälle von zweifellos primärer Intestinaltuberculose konstatiert sein.

Nach den soeben referierten Untersuchungen ist eines sicher, daß die primäre Darmtuberculose so selten nicht ist, wie man früher behauptete und wie dies Koch annimmt, und es dürfte die Häufigkeit des Vorkommens speziell bei Kindern eher dafür als dagegen sprechen, daß eine Infektion durch Nahrungsmittel, besonders aber durch die Milch tuberculöser Tiere möglich ist. Ein Beweis dafür, daß die Infektion so erfolgte, ist selbstverständlich damit nicht geleistet. Mit dem Nachweise der Tatsache, daß die Eingangspforte für die Tuberculose sehr häufig im Verdauungskanal liegt, ist, wie Heller sagt, die Abstammung des Infektionsstoffes von menschlicher oder Rindertuberculose in keiner Weise entschieden. Bekanntermaßen ist es ja überhaupt außerordentlich schwer, ja meist unmöglich, — Koch selbst hat dies schon betont, — bei der langsam schleichend sich entwickelnden Tuberculose die jeweilige Infektionsquelle sicher nachzuweisen.

Nun fehlt es freilich nicht an Einzelbeobachtungen von primärer Darmtuberculose, welche, man kann sagen, zu der Annahme zwingen, daß die Infektion durch Nahrungsmittel von tuberculösen Tieren erfolgte. Davon zuerst einige Beispiele, bei denen Milch die Ursache der Erkrankung war.

In seinem Aufsatze „Ueber die Häufigkeit der Tuberculose und ihre wesentlichsten Lokalisationen im Kindesalter" berichtet Demme (1882) folgendes: „Die Möglichkeit der Uebertragung der Tuberculose (Perlsucht) des Melkviehes auf den Menschen durch den Genuß der rohen Milch derart erkrankter Tiere wurde bei 4 von uns beobachteten Fällen von Darmphthise jüngster, hereditär nicht belasteter, während längerer Zeit zufällig so ernährter Kinder klinisch und anatomisch nachgewiesen."

1886 teilt er in seinem Jahresberichte folgendes mit: Unter 7 Fällen von „primärer isolierter Darm- und Mesenterialtuberculose" befand sich ein 4 Monate alter Knabe mit verkästen Mesenterialdrüsen; keine

nachweisbare Erkrankung der Darmschleimhaut, keine andere Lokalisation von Tuberculose. Das Kind war von Geburt an mit ungekochter Milch ernährt worden. Nach seinem Tode wurde die betreffende Kuh geschlachtet. Es fanden sich Perlknoten in Lunge und Pleura mit Tuberkelbazillen; letztere auch in der Milch!

Die von Koch geforderte „Gruppenerkrankung" bei Genuß tuberculöser Milch findet sich in folgender Beobachtung:

Cornet erwähnt in seinem Werke über Tuberculose eine Beobachtung von Ollivier, nach welcher in einem Pensionat 13 Mädchen erkrankten, darunter mehrere an primärer Darmtuberculose. Die in diesem Institut konsumierte Milch stammte von einer tuberculösen, besonders an vorgeschrittener Eutertuberculose leidenden Kuh.

Gosse berichtet über folgenden Fall: Ein 17jähriges, aus gesunder Familie stammendes Mädchen fing, nachdem es bisher ganz gesund gewesen, plötzlich an abzumagern und ging bald zu Grunde. Die Sektion ergab ulzerierende Darmtuberculose und Tuberculose der Mesenterialdrüsen. Das Mädchen hatte viel kuhwarme Milch von Kühen getrunken, die sich als tuberculös erwiesen; zwei hatten Eutertuberculose.

In vielen anderen publizierten Einzelfällen von primärer Darmtuberculose wird das Trinken ungekochter Milch als Ursache vermutet, ohne daß der Beweis erbracht wird, daß sie von tuberculösen Kühen stammte. Fälle von O. Wyß, Baginsky, Eckstein, Uffelmann u. a.

Wir sagten schon, daß v. Behring in früheren Arbeiten für die Artgleichheit der Rinder- und Menschentuberculose eingetreten ist. Nach seinen neuesten (Sept. 1903) Aufsehen erregenden Mitteilungen über Lungenschwindsuchtentstehung und Tuberculosebekämpfung spielt die Säuglingsmilch bei der Erzeugung der Tuberculose überhaupt weitaus die wichtigste Rolle und zwar deswegen, weil der menschliche Säugling gleich allen tierischen in seinem Verdauungsapparat der Schutzeinrichtungen entbehre, die im erwachsenen Zustand normalerweise das Eindringen der Krankheitserreger in die Gewebssäfte verhindern. Für diese Lehre von der leichten Durchgängigkeit des Tubus alimentarius für alle Krankheitserreger, speziell für Tuberkelbazillen tritt er in dieser Veröffentlichung die Beweise an. Seine Ausführungen sind indessen in dieser Beziehung nicht ganz neu, sondern basieren auf früheren Untersuchungen anderer Autoren, die in einem nächsten Abschnitte zur Sprache kommen.

Wir finden weiter in der Kasuistik der primären Darmtuberculose auch Fälle angegeben, bei welchen der Genuß von Käse und Fleisch tuberculöser Tiere beschuldigt wird, z. B.:

Korbacher vermutet bei seinem Fall, daß „frischer Preßkäse" die Ursache war. Ein Patient von Behrens hatte „7 Jahre lang nur von rohen Eiern und rohem Fleisch" gelebt. Danzer berichtet von einem Kinde, dem sein Vater, ein Lohnschlächter, halbrohes Fleisch perlsüchtiger Tiere mit Zwiebeln gab. Dürk sezierte ein 9monatliches Kind mit Darmgeschwüren und Mesenterialdrüsentuberculose. Der Vater hatte ihm Fleisch von tuberculösen Rindern in ungenügend gekochtem Zustande gegeben; die käsigen Perlknoten schnitt er selbst ab. Bei einem Falle von Hohenleitner wurden Rohschinken und geräucherte Wurstwaren beschuldigt.

Müssen wir nach allen den gemachten Erhebungen annehmen, daß trotz Koch die von tuberculösen Tieren stammende Nahrung nach wie

vor für den Menschen eine Gefahr bedeutet, so ist es an dieser Stelle notwendig, etwas von dem zu berichten, was die Hygieniker über die Häufigkeit des Vorkommens der Tuberculose bei den Schlachttieren und über die Infektiosität der von solchen gewonnenen Milch und Milchprodukte, sowie des Fleisches mitteilen:

Die Tuberculose ist unter unseren Haustieren sehr häufig bei Rind und Schwein, und es hat laut den statistischen Erhebungen die Rindertuberculose in den letzten Jahrzehnten eine erschreckende Zunahme erfahren. Nach Ostertag sind durchschnittlich 5—10% aller Rinder tuberculös, stellenweise noch weit mehr; Kühe bis zu 36%. In der Schweiz ergeben sich nach O. Roth (1894) ähnliche Ziffern. Die Häufigkeit nimmt mit dem Alter der Tiere zu. Das enge Zusammenleben mit kranken Tieren ist eine Hauptursache der Verbreitung; frei weidende Herden werden viel seltener befallen. Bei den Rindern wird meist zuerst die Lunge affiziert, bei Kälbern sind es mehr die Lymphdrüsen. Das Schwein wird das Opfer der Fütterungstuberculose bei Ernährung mit Milch perlsüchtiger Kühe.

Nach Bollingers Referat am Internationalen Kongreß in Berlin 1890 kann als feststehend betrachtet werden, daß die von tuberculösen Kühen produzierte Milch nicht bloß bei generalisierter, sondern auch bei lokaler Tuberculose infektiöse Eigenschaften besitzt. Eminent gefährlich ist sie bei der nicht seltenen Eutertuberculose (Versuche von Hirschberger u. a.). Die Gefahr wird dabei durch den Umstand erhöht, daß das Aussehen der Milch trotz hohem Gehalt an Bazillen einige Zeit normal bleiben kann und mit Eutertuberculose behaftete Kühe in der ersten Zeit der Erkrankung oft scheinbar ganz gesund sind (Bang u. a.). Besonders gefährlich für Kinder und „empfängliche" Erwachsene ist die Milch tuberculöser Kühe, wenn sie in größeren Mengen und längere Zeit hindurch genossen wird, oder wenn solche Milch, welche von einzelnen tuberculösen Tieren stammt, die fast ausschließliche Nahrung der Säuglinge und Kinder bildet, so daß das Gift in konzentrierter Form in den Verdauungskanal gelangt. Verdünnung der infektiösen Milch ist im stande die Gefahr zu vermindern (Bollinger und Gebhard).

Kurzes Kochen der Milch, nach de Man 1—2 Minuten, genügt zur Abtötung der Bazillen. Nach v. Behrings neuester, vom schon berührter Theorie (1900) kommt es darauf an, die Tuberkelbazilleneinfuhr in den Kindermund zu verhüten durch Lieferung von tuberkelbazillenfreier Milch von nach seiner Methode schutzgeimpften Kühen, und mit der Milch zugleich Tuberculoseantikörper zuzuführen durch Weglassen der Auskochung, die sie zerstören soll. Die Milchkraft sei gebunden an die kolloidal gelösten Protoplasmareste der Drüsenepithelien und an das hämatogene Milcheiweiß. Diese Zellsubstanzen lebend zu erhalten und ihre vorzeitige autolytische bakterielle Zersetzung zu verlangsamen, bezweckt ein Formalinzusatz (1 : 10000) zur frisch aus der Milchdrüse entleerten Milch, ein Verfahren, das sich in der Kälberaufzucht glänzend bewährt habe. Dieser Vorschlag blieb nicht ohne gewichtigen Widerspruch. Flügge z. B. bestreitet einen besonderen Vorteil der rohen oder eine wesentliche Schädigung durch rationell aufgekochte Milch auf Grund klinischer Erfahrungen und statistischer Erhebungen, nach denen die hohe Tuberculosesterblichkeit der Kinder nicht auf den Verbrauch gekochter Milch, sondern auf die Schwierigkeiten ihrer Behandlung in der Sommerzeit und in ärmeren Verhältnissen zu beziehen ist. Dauernder Formolzusatz sei sicher schädlich: er töte die Krankheitserreger nicht so zuverlässig wie das Aufkochen ab.

Ebenso wie die Milch tuberculöser Kühe sind selbstverständlich auch die Milchprodukte, Rahm, Käse, Butter, als virulent anzusehen. Zahlreiche Untersuchungen der Marktbutter hatten positives Ergebnis, doch

lauten die Resultate sehr verschieden. Petri fand unter 160 Butterproben in ca. 30% virulente Tuberkelbazillen, O. Roth bei 20 Proben 2, Brusaferro unter 9 Proben 1mal. Herbert hatte bei 126 Proben verschiedener Provenienz ein stets negatives Resultat u. s. w. Daß künstlich der Butter beigemischte Tuberkelbazillen ihre Virulenz lange Zeit behalten können, hat Heim bewiesen. Nach Galtier war Käse aus tuberculöser Milch nach 2 Monaten noch infektionsfähig. Was die Schutzmittel bei der Butterbereitung betrifft, so hat O. Roth gezeigt, daß nichts anderes übrig bleibt, als eine längere Erwärmung der Milch auf Temperaturen unter Siedehitze.

In Bezug auf die Infektiosität des Fleisches tuberculöser Tiere haben die Impfversuche zu dem Ergebnisse geführt, daß derartiges Fleisch in gewissen Fällen, namentlich bei schwerer und generalisierter Tuberculose, sicher pathogene Eigenschaften besitzt, die allerdings durch gründliches Kochen und länger einwirkende Siedehitze, nicht aber durch Einpökeln und Räuchern (Forster, Eisenhardt) verloren gehen. Daß das Stadium und der Grad der Erkrankung dabei eine Rolle spielen, geht daraus hervor, daß bei Anwendung derselben Methode in einer größeren Versuchsreihe bei Impfungen mit dem Fleischsaft tuberculöser geschlachteter Rinder, die meist in einem relativ frühen Stadium der Tuberculose sich befanden, durchweg negative Resultate erhalten wurden, während der Fleischsaft von Phthisikern, die ihren Leiden erlegen waren, konstant positive Resultate ergab (Bollinger).

Im ganzen ist nach übereinstimmenden Berichten (besonders Kastner) die Gefahr von dieser Seite jedenfalls lange nicht so groß wie von seiten der Milch (vergl. übrigens die Zusammenstellung bei Hildebrand § 38 „Vorkommen des Tuberkelbazillus in den Nahrungsmitteln").

Zweifellos kommt nun ein gewisser Prozentsatz von primären Darmtuberculosen nicht durch Infektion mit Rindertuberculose zu stande, sondern durch Nahrung, welcher menschliche Tuberkelbazillen beigemengt sind, oder durch Aufnahme solcher in anderer Weise, und es fallen hier speziell für die Infektion der Kinder jene Infektionsmöglichkeiten in Betracht, von denen früher schon nach Cornet die Rede ist. Gewiß spielt bei engem Zusammenwohnen der Familienangehörigen, bei schlechten Wohnungsverhältnissen, großer Unreinlichkeit, das ausgehustete und zerstäubte Sputum der Phthisiker eine Hauptrolle bei der Infektionsvermittlung. In der Kasuistik der Darmtuberculose finden sich allerlei Aetiologien aufgeführt, welche, dem Gesagten entsprechend, den verschiedenartigen Import der menschlichen Bazillen in den Darmtractus illustrieren, z. B.:

Herterich konstatierte bei 2 Kindern Verkäsung der mesenterialen Drüsen neben anderen tuberculösen Herden. Diese Patienten sollen durch Vorkauen der zugeführten Speisen von ihrer an vorgeschrittener Phthise leidenden Mutter infiziert worden sein. Bei einem Fall von Demme mit isolierter ulzeröser Darmtuberculose ergab die Untersuchung der Pflegerin eine tuberculöse Affektion einer Kieferhöhle. Diese Wärterin hatte gewöhnlich den Brei, den sie dem Kinde gab, zwischen den Lippen auf die Temperatur geprüft.

Was von der Milch tuberculöser Kühe hinsichtlich ihrer Infektiosität nachgewiesen ist, läßt sich auch von der Milch schwindsüchtiger Mütter präsumieren, doch ist laut dem Sammelreferate von L. Rabinowitsch (1903) nur ein einziger, von Roger und Garnier beschriebener Fall bekannt, bei dem durch das Tierexperiment der sichere Nachweis der Tuberkelbazillen in der Milch einer tuberculösen Mutter erbracht ist. Bei dem

6 Wochen nach der Geburt verstorbenen Kinde machte das Vorherrschen der Mesenterialdrüsentuberculose die Annahme einer intestinalen Infektion wahrscheinlich.

Schließlich ist hier noch zu erwähnen, daß nach Ribbert auch eine gleichzeitige primäre tuberculöse Infektion durch Darm und Lunge möglich ist, welche so zu erklären wäre, daß jedes Individuum, welches Bazillen einatmet, notwendig auch einen Teil davon hinunterschluckt. Viele schlagen sich auf Mund-, Rachen- und Nasenschleimhaut nieder, und auch die mit dem Schleim aus den Atmungswegen wieder herausbeförderten werden zum Teil verschluckt.

2. Experimentelles über die Art und den Vorgang der Invasion der Tuberkelbazillen bei Infektion des Darmtractus. Die Faktoren der Disposition.

Die experimentelle Erforschung der Fütterungstuberculose hat, wie wir gesehen, ihre eigene, reiche Geschichte; wir haben sie in den Hauptzügen und bis auf die neueste Zeit in unserer historischen Einleitung kurz entwickelt. Durch Versuche von Baumgarten (1884), Wesener (1885), Fischer (1886) u. a. wurde die früher schon vor Kochs Entdeckung von Gerlach, Chauveau, Klebs, Bollinger, Orth auf Grund ihrer bekannten Fütterungsexperimente und Beobachtungen angenommene Uebertragbarkeit der Tuberculose durch die Nahrung aufs neue mit absoluter Sicherheit erwiesen,

Schon bei Beschreibung der Magentuberculose haben wir den Einfluß des Magensaftes auf den Tuberkelbazillus erörtert und entsprechend den erzielten Versuchsresultaten festgestellt, unter welchen Umständen die Bazillen entwicklungsfähig dieses Schutzorgan zu passieren und in den Darm zu gelangen vermögen. Dieselben oben genannten ausgezeichneten Arbeiten brachten uns weiter genauen Aufschluß über die Art der Ein- und Durchwanderung der Tuberkelbazillen in der Darmwand. Es ist nach diesen Untersuchungen, die bald durch Dobroklonsky u. a. Bestätigung fanden, keineswegs notwendig, daß eine Läsion des intestinalen Gewebes bestehe, weder eine epitheliale, desquamative, noch irgendwelche lokale Modifikation durch frühere entzündliche Prozesse; das tuberculöse Virus (Bazillen wie Sporen) kann die vollständig normale Epitheldecke der Intestina durchsetzen. Die Durchwanderung des Tuberkelbazillus geschieht teils mechanisch, teils mit Hilfe der Wanderzellen; er kann dabei nicht nur das Epithel, sondern die ganze Darmwand durchdringen, ohne hier Spuren zu hinterlassen, um dann durch die Lymphbahnen in die Mesenterialdrüsen zu gelangen. Damit stehen Untersuchungen in Einklang, welche Tchistovitsch bei menschlicher Darmtuberculose machte, laut welchen die Leukozyten bei dem Durchtritt der Bazillen durch die Epithelschicht eine wichtige Rolle spielen. Nach Baumgarten wandern sie frei, nicht in Wanderzellen eingeschlossen, bis zu den Follikeln.

Ueberblicken wir die gesamten Ergebnisse sowohl der klinischen als der experimentellen und anatomischen Untersuchungen, so dürfen wir die Frage, ob eine intestinale Infektion an der Eintrittsstelle der

Bazillen ohne Befund resp. unter völligem Verschwinden primär örtlicher Veränderungen möglich ist, bejahen.

Als selteneren Weg der tuberculösen Darminfektion erwähnten wir im früheren den hämatogenen, ausgehend von einem bereits schon im Körper bestehenden Herde. Margarucci hat versucht, diesen Infektionsmodus experimentell nachzuahmen, so wie dies beim Magen durch Arloing geschehen ist, und zwar geschah dies in der Weise, daß Tuberkelbazillen beim Hunde in eine Mesenterialarterie eingespritzt wurden. Es hatte dies die Bildung ähnlicher tuberculöser Tumoren um die betreffenden Darmschlingen und mesenterialen Ansätze zur Folge, wie sie auch beim Menschen vorkommen und wie sie, als von ganz besonderem chirurgischen Interesse, uns im späteren des ausführlichen beschäftigen werden.

Ich selbst habe zusammen mit Herrn Prof. Silberschmidt in der Tierarzneischule Zürich einen analogen Versuch am Kalbe ausgeführt, unter Verwendung einer sehr virulenten Kultur von Bazillen der Rindertuberculose. Das Tier ging an miliarer Tuberculose zu Grunde. Tumoren bildeten sich nicht. Da indessen beim Einspritzen etwas Kulturflüssigkeit in die Bauchhöhle gelangte, war der Versuch nicht einwandfrei.

Daß pathologische Zustände des Darmes dem Eindringen der Tuberkelbazillen Vorschub leisten, indem sie einerseits ihr Haftenbleiben begünstigen, anderseits die Resistenz des invadierten Gewebes herabsetzen, ist selbstverständlich. Wir haben von solchen Prädispositionen schon bei der sekundären Lungenphthisiker-Darmtuberculose gesprochen, und es werden später noch andere hierher gehörende Veränderungen der Erörterung bedürfen. Vorher jedoch muß ein im physiologischen Bereich liegender, die Invasion begünstigender Faktor Erwähnung finden, der nach den neuesten wiederholt gestreiften Mitteilungen v. Behrings eine hochwichtige Rolle bei der Fütterungstuberculose spielen soll, es ist die leichtere Resorbierbarkeit des Tuberkelbazillus vom Darme aus im Säuglingsalter, welche darauf beruhe, daß „neugeborene Individuen keine zusammenhängende Epitheldecke auf ihren Schleimhäuten besitzen, und daß ihre fermentabsondernden Drüsenschläuche noch wenig oder gar nicht entwickelt seien".

Römer hat konstatiert, und dies bildete den Ausgangspunkt der Lehre v. Behrings, daß genuine Eiweißkörper die Intestinalschleimhaut neugeborener Fohlen, Kälber und kleinerer Laboratoriumstiere ebenso unverändert durchdringen und ebensolche Wirkungen auf den Gesamtorganismus ausüben, wie wenn man sie direkt in die Blutbahn bringt. Versuche mit Mikrobien, speziell Fütterung von Meerschweinchen mit Tuberkelbazillen ergaben, daß wenn nirgends mehr auf mikroskopischem Wege im Tubus alimentarius Bazillen gefunden werden konnten, der Blinddarm häufig bazillenhaltig war. Auch hier wurden nach Verfütterung einer sehr geringen Bazillenmenge nur die neugeborenen oder wenige Tage alten Tiere tuberculös, und es fanden sich bei diesen wenige Tage später als Sektionsbefund submiliare Verdickungen im kleinen und großen Netz mit Tuberkelbazillen, außerdem auch ebensolche Verdickungen an einer in der Nähe des Blinddarms gelegenen Stelle des Mesenteriums.

Nach Klebs wäre die Angabe v. Behrings, daß beim Neugeborenen das Epithel der resorbierenden Flächen Defekte zeige, dahin zu deuten, daß in diesem Alter die Stomata reichlicher vorhanden seien.

Noch andere physiologisch-anatomische Momente sind zu nennen, welche für die Invasion und Lokalisation der Tuberkelbazillen im Bereiche des Darmes von Wichtigkeit sind. Eines derselben wurde bereits im Abschnitte Magentuberculose betont, es ist der Follikelreichtum des Darmes. Im Dünn- und Dickdarm sind die Lymphfollikel (Peyersche Haufen und Solitärfollikel) Prädilektionsstellen für das Haften und die Vermehrung der Bazillen. Vermöge ihrer physiologischen Stellung und ihrer anatomischen Lage, von buchtigen Einsenkungen der Schleimhaut teilweise umgeben, spielen sie in Bezug auf die Affinität zum tuberculösen Gift ungefähr dieselbe Rolle wie die übrigen Lymphdrüsen des Körpers. Ferner leuchtet ein, daß dort, wo im Darme die Fortbewegung der Ingesta eine langsame ist und es leicht zu Stauung kommt, Prädilektionsstellen für die Etablierung der Tuberculose geschaffen werden, weil hier Gift und Darmwand länger als anderswo im Kontakt stehen. Dies ist besonders da der Fall, wo nach v. Behring, wie wir oben hörten, die Tuberkelbazillen beim Fütterungsversuche am ehesten sitzen bleiben, im Cöcum. Wir werden auch mit dieser, für den Chirurgen sehr wichtigen Lokalisation uns im weiteren besonders befassen müssen.

Von pathologischen Veränderungen, welche die Entstehung der Darmtuberculose begünstigen, führten wir bei der sekundären Darmtuberculose schon jene Störungen an, welche die Schutzwirkung der Salzsäure im Magen zum Versiegen bringen, die Gastritis der Phthisiker, sowie die einen Locus minoris resistentiae schaffende katarrhalische Enteritis. Bei der primären Darmtuberculose können solche Magenstörungen ebenfalls mitspielen, nur werden sie durch andere Ursachen bedingt, ferner kommen hier neben der Schwächung des gesamten Organismus durch Alkoholismus, durch andere vorausgegangene Infektionskrankheiten, lokale Ursachen, vor allem schon vorhandene Ulzerationsprozesse in Betracht. Die Kombination von Typhusgeschwüren und ulzerierter Darmtuberculose ist nicht selten beobachtet (Eisenhardt, Mosler, Frey aus Eichhorsts Klinik u. a.). Tuberculöse Geschwüre neben syphilitischen sah Chiari. Die Transformation einer einfachen Appendicitis in eine tuberculöse ist bei einer gewissen Zahl von Fällen mit größter Wahrscheinlichkeit anzunehmen. Hinsichtlich der Dysenterie sind die Meinungen geteilt. Nach Spillmann kommt auf diesem Boden Tuberculose selten vor, während Benoit darin eine eminente Gefahr sieht. v. Behring weist auf die durch exanthematische Krankheiten im Kindesalter erzeugten Epitheldefekte im Darmtractus hin. Als prädisponierende Gelegenheitsursachen finden wir da und dort in der Kasuistik auch Traumen angegeben.

Kapitel II.

Pathologische Anatomie.

I. Ueber den Sitz der Darmtuberculose.

Die tuberculösen Darmgeschwüre sitzen wie die Typhusgeschwüre meist am Endstücke des Ileums; das hat schon Rokitansky gelehrt und alle späteren Beobachter haben es bestätigt. Nach dem Ileum kommt

die Ileocöcalklappe, das Cöcum mit Proc. vermiformis, dann das Colon ascendens. Höhere Teile des Dünndarmes und tiefere Abschnitte des Dickdarmes sind weniger häufig befallen. Eisenhardt notiert 83mal Dünndarm-, 135mal Dickdarmtuberculose. Fenwick und Dodwell fanden eine Beteiligung der Ileocöcalgegend in 85 %, wobei in 9,6 % diese Gegend überhaupt der einzige Sitz der Erkrankung war.

Die Gründe dieser Auswahl, welche die Tuberkelbazillen bei ihrem Durchgang durch den Intestinaltractus treffen, sind zum Teil schon kurz angedeutet worden; es wurde die durch zahlreiche Follikel gegebene Disposition hervorgehoben, sowie als Hauptursache für die Prädilektion der Ileocöcalgegend die hier stattfindende Stagnation der Ingesta. In Ergänzung des dort Gesagten ist folgendes anzuführen: Im Magen sowie im Duodenum noch stehen die Bazillen zweifellos unter dem bakteriziden Einflusse des Magensaftes, speziell der Salzsäure, von der wir annehmen, daß sie, wenn auch nicht auf die Sporen, so doch auf die Bazillen sich sicher geltend mache; freilich niemals in der Intensität, daß etwa alle Bazillen ihrer Wirkung erliegen. In den tiefer liegenden Teilen des Darmes hört dieser Einfluß auf.

Was die Stagnation betrifft, so wird durch Jejunum und oberes Ileum der Speisebrei bei lebhafter Peristaltik rasch weiter geschoben, und zu längerem Kontakt des bazillenhaltigen Inhaltes mit der Darmwand kommt es erst am Ende des rechtwinklig einmündenden Ileums, sowie im Sackreservoir des Cöcums, und gerade hier, besonders im Proc. vermiformis, sind auch die Follikel am dichtesten ausgesät; mechanische, chemische, sowie bakterielle Reize finden deshalb hier bessere Angriffspunkte als in anderen Darmteilen. Die ersteren machen sich hauptsächlich bei Passage durch die Valvula geltend. Hinsichtlich des chemischen Einflusses wird behauptet (Falk, Baumgarten, Fischer), daß Fäulnis die pathogene Wirkung der Tuberkelbazillen abschwäche. So finden sich denn auch, besonders bei Kindern, die Bakterienfilter, d. h. die Lymphdrüsen im Winkel zwischen Ileum und Colon ascendens nicht nur bei Tuberculose, sondern bei den verschiedensten Infektionen auf das allerhäufigste vergrößert und entzündet (Widerhofer u. a.). Es sind diese Mesenterialganglien, wie ein französischer Autor treffend sagt, „le miroir des lésions intestinales".

Auch die Zirkulationsverhältnisse des Cöcums werden im Sinne der Prädisposition für Entzündung ausgelegt. Wolff und Conrath weisen dabei auf die anatomisch-histologischen Studien Tuffier und Freys hin, nach welchen einerseits die Gefäßversorgung des Cöcums eine sehr reichliche und mannigfaltige, und anderseits die Anordnung der feineren Gefäße im Cöcum, wie überhaupt im Dickdarme eine die Entzündung begünstigende sei, indem den zahlreich nach der Oberfläche der Schleimhaut ziehenden, parallel gestellten Arterienästchen nur vereinzelt stehende Venenstämmchen entsprechen, den Blutabfluß also gehindert sei.

2. Die tuberculösen Darmgeschwüre; ihre Histogenese und Anatomie.

Wir hörten schon, daß nach den Untersuchungen von Baumgarten, Tchistovitsch u. a. die Kochschen Bazillen sowohl frei die Epithelschichte des Darmes zu durchwandern vermögen, als auch,

in Wanderzellen eingeschlossen, zu den Follikeln transportiert werden. Unter der Wirkung der Bazillen entstehen durch Zellenwucherung in den Solitärfollikeln und den Peyerschen Plaques knötchenförmige, vom Epithel anfangs bedeckte Erhebungen — miliare Tuberkel mit Riesenzellen und Bazillen. Nach einer gewissen Zeit erscheint innerhalb dieser Herdchen ein gelbweißer Punkt, als Zeichen der beginnenden Nekrobiose und Verkäsung. Indem dieser Prozeß gegen die Oberfläche fortschreitet, wird die Schleimhaut durchbrochen, ehe noch der Herd die Größe eines Hanfkornes erreicht hat. Es entsteht so ein kraterförmiges Geschwürchen, umgeben von einem härtlichen, rundlichen Walle — das primitive Tuberkelgeschwür Rokitanskys. Die Vergrößerung dieses primitiven Geschwüres erfolgt teils durch einfache eitrige Schmelzung,

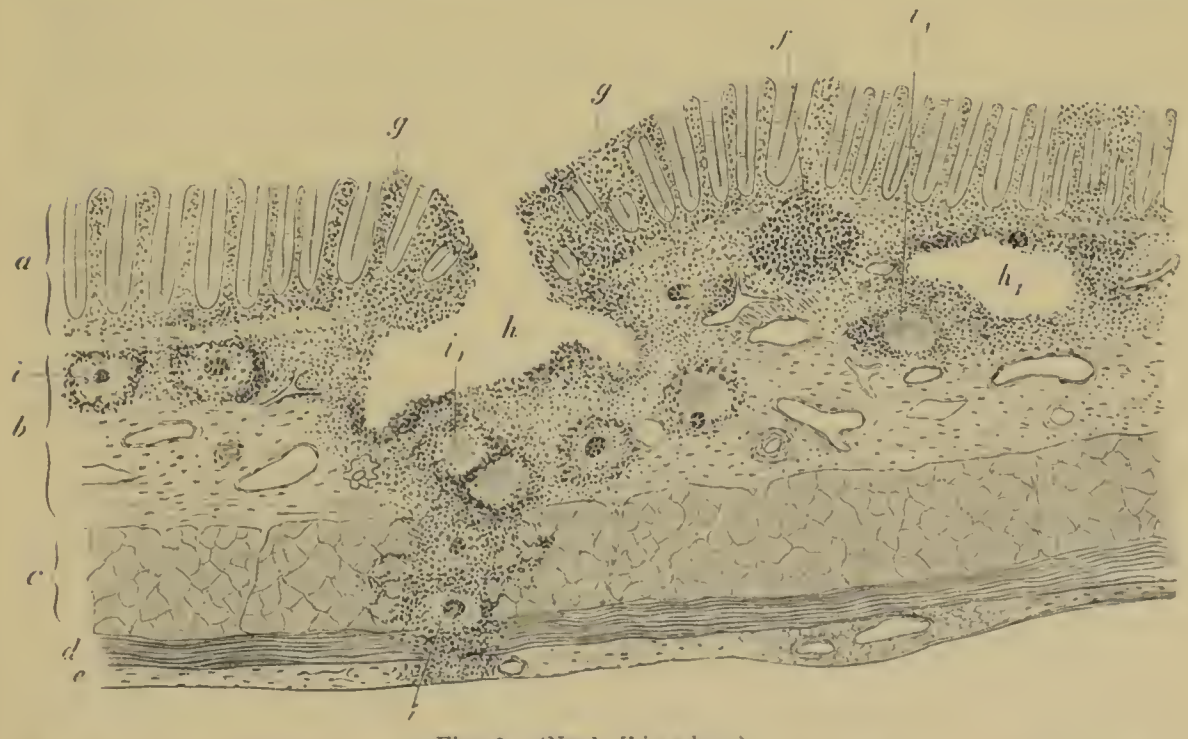

Fig. 2. (Nach Ziegler.)
a Mucosa. b Submucosa. c Muscularis interna. d Muscularis externa. e Serosa. f Solitärer Follikel. g Zellige Infiltration der Mucosa. h Geschwür. h_1 Submucöser Erweichungsherd. i Frische und i_1 verkäste Tuberkel — Vergrößerung 30.

hauptsächlich aber durch käsige Umwandlung immer neuer Tuberkelknötchen, die sich im Grunde und in der Umgebung des Geschwüres bilden. Benachbarte primitive Ulcera konfluieren, wir haben das sekundäre Tuberkelgeschwür Rokitanskys. Charakteristisch ist zuweilen dabei (Nothnagel), daß im Gegensatz zu der typhösen und einfach katarrhalischen Schwellung, bei welcher der ganze Peyersche Haufe gleichmäßig beteiligt ist, bei der tuberculösen Infiltration nur einzelne Follikel der Plaques ergriffen und die anderen frei sein können.

Die Tuberkelbazillen finden sich am häufigsten in den Geschwüren der Mucosa, weniger zahlreich in den subserösen Tuberkeln (Koch, Wesener, Gottsacker, Höning u. a.).

Den senkrechten Durchschnitt durch Rand und Grund eines solchen Geschwüres illustriert das beistehende Bild (vergl. Fig. 2). Wie beim Magen, so zeigt auch hier der Defekt die Form des umgekehrten Trichters.

Die Ausbreitung der Geschwüre der Fläche nach geschieht in der Regel in der Querachse des Darmes, entsprechend der Anordnung der Gefäßterritorien und perivaskulären Lymphräume, wie Rindfleisch dies dargetan hat. Die in seiner pathologischen Gewebelehre hiervon gegebene Darstellung lautet wie folgt:

„Das tuberculöse Geschwür des Darmes," sagt er, „strebt entschieden der Gürtelform zu; es entsteht zwar an Peyerschen Haufen, hat auch hier stets seine größte Breite, schiebt sich aber dann über die seitlichen Grenzen desselben hinaus, bis an einer der Peyerschen Plaque gegenüberliegenden Stelle des betreffenden Darmsegmentes die am meisten vorgeschobenen Punkte einander berühren und zusammenfließen. Vergleicht man mit diesem Wachstum des Geschwürs die Verteilung der Blutgefäße am Darm, so ergibt sich sofort eine gewisse Uebereinstimmung. Die Arterien und Venen treten auf der dem Peyerschen Haufen gegenüberliegenden Seite des Darmrohrs in der Mesenterialduplikatur an das Darmrohr heran und strahlen hier in kurze Bäumchen aus, deren Stämmchen und Hauptäste quer über das Darmrohr hinziehen und deren feinere Verästelungen von beiden Seiten her an der Außenseite des Kanals, da wo die Peyerschen Plaques liegen, zusammenstoßen. Demgemäß sind die Gefäßterritorien der Darmwand transversale, nicht longitudinale Abteilungen, und eine Erkrankung, welche sich in den Grenzen eines Gefäßterritoriums hält, muß eo ipso eine transversale Entwicklungsrichtung nehmen. Durch den Befund miliarer Knötchen an den sämtlichen Aestchen der zuführenden Gefäße ist es aber klar, daß die Tuberculose eine solche Erkrankung ist, und wir begreifen, warum sie in ihrem Fortschreiten eine transversale und nicht eine longitudinale Richtung einhält."

Nach neueren Untersuchungen soll diese Deutung nicht zutreffen. Das Eindringen der Tuberkelbazillen in die arteriellen Aeste der Darmwand werde verhindert durch Obliteration der Gefäße in der Umgebung der Tuberkel. Dagegen erfolge die Verbreitung der Bazillen in den zirkulär laufenden Lymphräumen.

Wie Nothnagel mit Recht betont, decken sich die Begriffe tuberculöses und Gürtelgeschwür durchaus nicht, denn auch bei embolisch-thrombotischen, bei Amyloid-, bei syphilitischen (s. Kapitel Darmsyphilis) und dekubitalen Geschwüren kann die ringförmige Gestalt entstehen. Es kommen auch longitudinal gestellte tuberculöse Ulcera vor, die, oft oval geformt, ähnlich den Typhusgeschwüren exulzerierten Peyerschen Plaques entsprechen, ferner gibt es solche, die keinen dieser Typen erkennen lassen und irregulär gestaltet sind; man hat sie serpiginöse genannt.

Der Umfang, den die Ulzerationen erreichen, ist ein sehr wechselnder. In den Sektionsprotokollen der in unserem Spital verstorbenen Phthisiker mit Darmtuberculose finde ich meist als Maß „Zwanzigcentimes- bis Fünffrankstückgröße" angegeben; bei einzelnen Fällen aber waren auf das ganze Cöcum sich erstreckende, konfluierende Geschwüre vorhanden. Ebenso wechselnd ist die Zahl; die ganze Affektion kann aus einem großen oder kleinen Geschwür bestehen, oder die Ulcera zählen nach Dutzenden, sind groß und klein und repräsentieren verschiedene Stadien der Entwicklung.

Bei der Vertiefung der Geschwüre greift die Tuberkeleruption von der Submucosa sehr häufig auf die Muscularis über, doch stellt letztere dem Vordringen einen sehr festen Widerstand entgegen. Den Lymphgefäßen folgend erreicht der Prozeß schließlich die Serosa, in der sich

nicht selten Gruppen und Reihen von Tuberkelknötchen bilden, in deren Umgebung das Gewebe durch Injektion zahlreicher, zum Teil neugebildeter Gefäße gerötet ist (vergl. Tafel I, Fig. 2).

Mit der im früheren gegebenen Beschreibung des tuberculösen Magenulcus haben wir auch schon das makroskopische Aussehen des Darmgeschwüres in der Hauptsache geschildert, denn wir sagten dort, daß sich diese in keiner Weise unterscheiden. Das entwickelte Darmgeschwür zeigt nach Rokitanskys Schilderung einen buchtigen, buchtig-zackigen, gezahnten, krausen, gewulsteten, meist hellrötlichen, gallertig durchscheinenden Schleimhautrand; die Basis besteht aus einem gallertähnlichen, allmählich schwielig werdenden submukösen Bindegewebe. Im Rande und auf der Basis ist grauer oder schmelzender gelber Tuberkel eingelagert. Zuweilen sind auf der Basis größerer Geschwüre inselförmige Schleimhautreste zurückgeblieben, welche ein dem Schleimhautrande ähnliches, gallertartiges Aussehen darbieten. In Tafel I, Fig. 1 habe ich ein solches frisches Geschwür abbilden lassen. In seltenen Fällen — wir werden später einen solchen beschreiben — kommt es am Rand des Geschwürs zu ganz tiefer, hochgradiger Unterminierung und Abhebung der Schleimhaut.

Die Veränderungen an der Serosa, von denen oben schon gesprochen wurde, machen es möglich, die den Geschwüren entsprechenden Stellen bei äußerer Besichtigung des Darmes zu erkennen, was für den Chirurgen wichtig ist. Der Peritonealüberzug präsentiert sich dem Auge im Zustande einer chronischen Entzündung; es kommt neben der erwähnten Tuberkelbildung zu pseudomembranösen Auflagerungen, fibrinösen Belägen, die zur Verwachsung mit der Nachbarschaft führen können, wovon später mehr die Rede ist; es sind die verdickten, den Geschwüren entsprechenden Stellen durchfühlbar (s. Tafel I, Fig. 2).

Von den tuberculösen Darmgeschwüren aus sieht man Knötchenreihen dem Verlaufe der Lymphgefäße folgen, oft bis zu den nächsten Drüsen hin — eine Lymphangitis tuberculosa könnte man sie nennen, sagt Klebs schon 1868 in seiner Arbeit „Ueber die Entstehung der Tuberculose und ihre Verbreitung im Körper". Die Intumeszenz und tuberculöse Veränderung der mesenterialen Lymphdrüsen ist eine altbekannte, ständige Begleiterscheinung der Darmtuberculose. Wir betonten früher schon, daß die Bazillen diese Etappe erreichen und sie verändern können, ohne in der Darmwand Spuren zu hinterlassen. In diesen Depots können sie lange Zeit latent, aber virulent bleiben, bei günstiger Gelegenheit wieder mobil werden und in den Lymph- oder Blutstrom übergehen. Zahlreiche Beobachtungen haben sichergestellt, wie der Schwellung und Verkäsung der Mesenterialdrüsen sowie der Aussaat auf das Peritoneum eine Weiterverbreitung nach entlegeneren Lymphbezirken, selbst bis zu den intrathoracischen, folgen kann. An die intestinale Infektion kann Lungentuberculose und generalisierte Tuberculose sich anschließen.

Höchst interessante, in neuester Zeit (1906) angestellte Untersuchungen von Vallée, Calmette, Guérin ergeben in Bestätigung der Lehre v. Behrings, daß bei Tier und Mensch bei jeder durch tracheobronchiale Adenopathie sich äußernden Tuberculoseinfektion Tuberkelbazillen in den Mesenterialdrüsen vorgefunden werden, selbst wenn diese letzteren gesund aussehen, und daß die tracheobronchiale Adenopathie, welche auf die In-

fektion der Mesenterialdrüsen folgt, ebenso wie Lungentuberculose beim Kind und beim Erwachsenen als das Resultat einer tuberculösen Infektion intestinalen Ursprungs anzusehen sei.

Einen hohen Grad erreicht die Mesenterialdrüsenerkrankung vor allem bei den Kindern (Tabes meseraica), ist doch für Kindertuberculose überhaupt die überaus häufige Erkrankung der Lymphdrüsen charakteristisch. Hier finden sich im Mesenterium oft eigentliche Tumoren mit Verkäsung und Vereiterung, die man durch die Bauchdecken durchpalpieren kann. Bei der Phthisikerdarmtuberculose Erwachsener sah ich die Drüsen durchschnittlich bohnen- bis haselnußgroß. Eine eigene Beobachtung isolierter Mesenterialtuberculose, die zur Laparotomie führte, werde ich im Abschnitt Therapie ausführlich mitteilen.

Es gibt nun im Darm als Begleiterscheinung der tuberculösen Peritonitis noch eine Form der Darmtuberculose, bei der es nicht zur Geschwürsbildung innerhalb des Darmes kommt, sondern nur eine Etablierung miliarer Tuberkel in der Subserosa stattfindet. Dem Fortschreiten des Prozesses gegen das Darmlumen zu widersetzt sich auch hier die Muscularis, so daß die inneren Schichten, die Mucosa und Submucosa lange Zeit vollkommen normal bleiben können. Wir erinnern uns dabei an die Angabe von Andral (Historische Einleitung), daß die Perforation des Darmes zuweilen von außen nach innen erfolgen könne, wenn nämlich Tuberkel, die sich im Peritoneum gebildet haben, vereitern und den naheliegenden Darm in Mitleidenschaft ziehen.

Am Schlusse dieses Abschnittes soll nicht vergessen werden, der Warnung Rosenheims Platz zu geben, daß man sich hüten solle, alle pathologisch-anatomischen Veränderungen am Darm, welche bei Tuberculose vorkommen, als tuberculöse anzusprechen. Man findet da neben echter Tuberculose die vulgäre Enteritis, die sich durch Hyperämie und Schwellung der Schleimhaut, Vergrößerung der Lymphknötchen, Follikelulzerationen manifestiert, auch unregelmäßig geformte katarrhalische Geschwüre sind nicht selten; ferner ist als Komplikation der Tuberculose nicht zu vergessen die Amyloidentartung, welche in erster Linie die Gefäße, Arterien und Kapillaren der Submucosa und Mucosa, hauptsächlich auch der Zotten befällt.

3. Appendicitis, Typhlitis tuberculosa; die chronische lokalisierte Tuberculose des Cöcums.

a) Appendicitis tuberculosa.

Bei der disseminierten, in Begleitung der floriden Lungenphthise auftretenden Darmtuberculose, wo nicht selten die ganze Schleimhaut des Cöcums eine Geschwürsfläche ist, sehen wir oft auch den Wurmfortsatz mitergriffen. Auf seine Höhlung dehnt sich die Tuberculose mit Vorliebe aus, ist er doch zu dieser Erkrankung durch seinen Reichtum an adenoidem Gewebe, durch seine voluminösen Lymphfollikel, ähnlich den Tonsillen, durch die Stagnation der Keime in seinem Blindkanal offenbar besonders disponiert. Fenwick und Dodwell berichten in ihren schon öfters zitierten statistischen Erhebungen bei 2000 Phthisikersektionen, daß es eine Ausnahme sei, wenn der Wurmfortsatz bei tuberculöser Erkrankung der Ileocöcalregion frei sei. Ich sah ihn bei

den Autopsien unserer Lungenphthisiker öfters, jedoch keineswegs regelmäßig miterkrankt.

Selten ist die Tuberculose auf den Wurmfortsatz allein lokalisiert. Fenwick und Dodwell geben an, daß 17mal der Proc. vermiformis der einzige Darmteil war, an welchem sich Ulzerationen befanden. Lesueur berichtet in seiner These über die Appendicitis „chez les tuberculeux" (1903), es seien unter 144 Fällen von Appendicitis tuberculosa 12 von keiner anderen intestinalen Affektion begleitet gewesen. Zusammen mit Bauchfelltuberculose treffen wir sie öfters. Es zeigen dies die in unserer später folgenden Kasuistik gesammelten, zahlreichen Fälle von Ablatio des tuberculösen Wurmfortsatzes, bei denen der Operateur auf Peritoneum und Netz ausgesäte Knötchen konstatierte.

Die Möglichkeit einer primären tuberculösen Appendicitis ist nicht zu bestreiten. Es kann sein, daß diejenigen recht haben, welche eine solche für häufiger halten, als man gemeiniglich annimmt, und das bisher seltene Vorkommen auf Mangel an konsequenter histologischer, sowie bakteriologischer Untersuchung der Wurmfortsätze, mit Ueberimpfung auf Tiere zurückführen (Terrier, Bouglé u. a.). In dem endlosen Meere der Appendicitisliteratur sind viele Fälle zerstreut, bei denen am exstirpierten Wurm Tuberculose konstatiert wurde. Eine Zusammenstellung solcher ist im Kapitel Therapie zu finden. Da, wo die Autopsie fehlt, kann natürlich eine Erkrankung anderer Darmteile nicht ausgeschlossen werden. Uebrigens ist, wie wir sehen werden, das Vorkommen infiltrierter Stellen in der Cöcalwand, sowie Tuberculose des benachbarten Peritoneums bei diesen Operationen sehr oft konstatiert worden. Als zweifellos primär faßt Karl Beck 2 von ihm operierte Fälle auf. Der eine kam zur Autopsie, und es konnten dabei „an keinem anderen Körperorgan irgendwelche Abnormitäten entdeckt werden".

Die Annahme liegt nahe und ist plausibel, daß eine vorausgegangene banale Appendicitis bei für Tuberculose disponierten Individuen die Invasion des in den Wurmfortsatz gelangten Tuberkelbazillus erleichtern kann. Anderseits konstatieren wir den umgekehrten Vorgang, nämlich sekundäre Infektion durch Darmbakterien bei schon vorhandenen tuberculösen Ulzerationen. Sitzen letztere am Eingang des Organes und wird dieser dadurch verengt, so kommt es zu Sekretstauung und Entzündung. Im übrigen ist anzunehmen, daß auch hier die Bazillen bei intakter Schleimhaut zwischen den Epithelien in die Tiefe dringen können.

Außer durch den häufigsten Weg der Invasion von der Schleimhaut aus ist eine Infektion durch die Lymphbahn bei tuberculöser Peritonitis möglich, sowie in seltenen Fällen eine Ueberleitung von tuberculösen Adnexa aus. Dem umgekehrten Vorgang begegnen wir ebenfalls (siehe Fälle von Daniel, Kraus in der Tabelle der Appendixectomien). Endlich kommt auch der hämatogene Weg in Betracht.

Welche pathologisch-anatomischen Veränderungen bietet nun der tuberculöse Wurmfortsatz dar?

Wir treffen hier im Grunde als Produkt der Tuberkelbazillen- und Toxinwirkung dieselben Veränderungen wie sie an den anderen Darmteilen sich darbieten: Tuberkelknötchen, Verkäsung, Geschwürsbildung. Als Effekt sehr virulenter Bazillen bei wenig widerstandsfähigem Gewebe stellt sich Nekrose und Ulzeration ein, während starke Prolife-

ration von Bindegewebe, Hypertrophie der Wandung als Reaktion auf ein mehr abgeschwächtes Gift betrachtet wird.

In den Anfangsstadien der Infektion sieht man bei äußerlich oft noch intakter Gestalt des Organes in der Mucosa da und dort kleine graue, halbtransparente Knötchen, Tuberkel, welche, am häufigsten in den submukösen Lymphfollikeln sitzend, reich sind an Riesenzellen, epithelioiden Zellen und Tuberkelbazillen, und später verkäsen, zerfallen, ulzerieren. Im Stadium vorgeschrittener Ulzeration treffen wir den Wurmfortsatz oft bei den an Lungentuberculose Gestorbenen, und es zeigt hier das Organ meist schon äußerlich Veränderungen seiner Gestalt. Ich sah es stark verdickt, vergrößert, nicht glatt gestreckt wie sonst, sondern ähnlich dem Dickdarm mit Vorbuchtungen und Einziehungen, im Innern die Schleimhaut mit zirkulären Geschwüren bedeckt, zwischen denen schmale Ringe noch erhaltener Schleimhaut sich befanden, ein Bild ähnlich dem Innern einer Bohnenhülse (s. beistehende Skizze Fig. 3 a u. b).

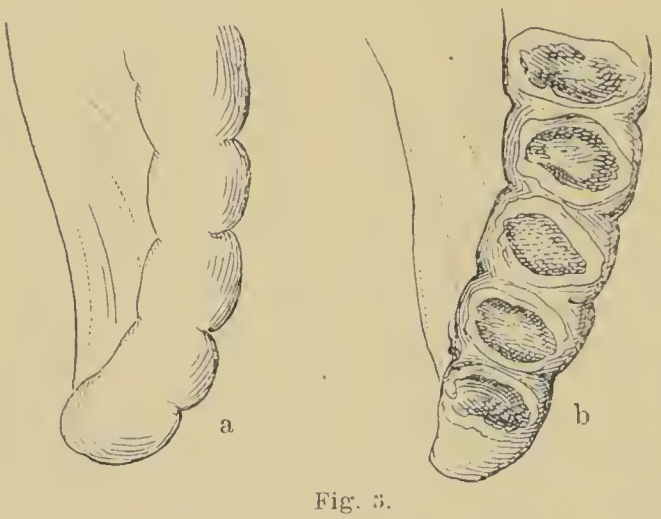

Fig. 3.

Nach Letulle et Weinberg sitzen die Ulzerationen am häufigsten im unteren Segment und am Eingang des Wurmfortsatzes. Bald einzeln, bald multipel konfluierend, zeigen sie verschiedene, meist unregelmäßige Form und schmutzig gelbgraulichen käsigen Grund. Mikroskopisch sieht man das Epithel weithin fehlend, die Mucosa defekt, die Lymphfollikel aus ihrem Zusammenhang gelöst. Am meisten zerstört ist gewöhnlich die Submucosa. Neben käsigen Follikeln mit Riesenzellen und Bazillen erkrankte Gefäße mit Endarteriitis und Endophlebitis. Sukzessive werden auf dem Lymphwege auch die muskulären Lagen erreicht, es entwickelt sich „une véritable myosite interstitielle bacillaire". Weiter wird durch die Lymphangitis die Serosa in Mitleidenschaft gezogen; es kommt, wenn sie verkäst, zur Perforation und unter Mitwirkung evadierter Darmmikrobien zu eitriger periappendikulärer Peritonitis, zu Fistelbildung, seltener zu diffuser Peritonitis. Tritt Vernarbung ein, so schrumpft die Appendix und verwächst oft als schwer differenzierbares atrophisches

Fig. 4. (Nach Lesueur.)

Gebilde mit der Wand des Cöcums, dem Ileum, oder mit anderen Organen der Nachbarschaft. In Fig. 4 habe ich eine dies illustrierende Abbildung von Lesueur reproduzieren lassen. An der Spitze der mit dem Ileum durch alte Adhärenzen verwachsenen Appendix befindet sich ein käsiger Abszeß.

Besondere Verhältnisse bieten sich bei der hypertrophischen Form der tuberculösen Appendicitis: eine starke Volumenzunahme des ganzen Organes (siehe Fig. 5) oder auffallende Verdickung einzelner Abschnitte; bei einem von Bouglé et Marie mitgeteilten Fall war es dicker als der Dünndarm. Hart, fibrös sitzt es dem Cöcum oft breitbasig auf und enthält ein sehr reduziertes Lumen (vergl. den Durchschnitt in Fig. 5 u. 6). Die stark verdickte Wandung ist von meist ulzerierter Mucosa ausgekleidet. Mikroskopisch zeigt sich (Letulle et Weinberg) das Bild einer „diffusen perituberculösen Sklerose".

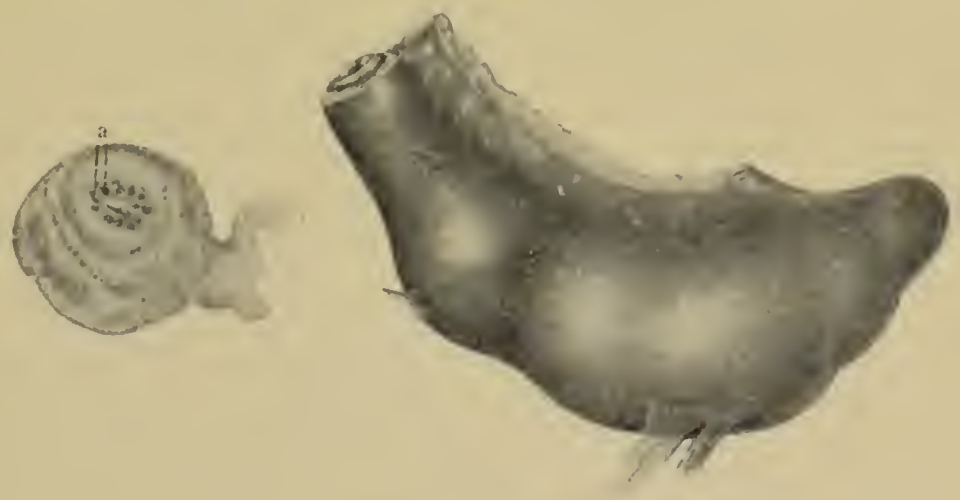

Fig. 5. (Nach Kelly and Hurdon.)

Muscularis und Serosa durch Bindegewebe verdickt, von stark dilatierten Gefäßen durchzogen. Dazwischen eine enorme Proliferation embryonaler Elemente, vereinzelte verkäste tuberculöse Follikel. Wenig Bazillen und Riesenzellen. Armut an für die tuberculöse Infektion charakteristischen Elementen und starke Bindegewebsentwicklung sind die distinkten Merkmale dieser Form von Tuberculose, die wir am Pylorus des Magens schon kennen lernten und der wir im folgenden noch an verschiedenen Stellen des Darmtraktus begegnen werden.

Als seltene Form von tuberculöser Veränderung wird weiter von französischen Autoren (siehe z. B. These von Petit) eine cystische Dilatation der Appendix beschrieben. Letztere soll dabei in einen zylindrischen Sack umgewandelt sein, der, mit bald klarer, bald schleimig-trüber Flüssigkeit gefüllt, eine ulzerierte äußerst atrophische Wandung zeigt.

Neben dem erkrankten Wurmfortsatz finden sich oft geschwellte und verkäste paracöcale Lymphdrüsen, sowie Verdickung und Infiltration des Mesenteriolums (vergl. eigene Beobachtung Fall 2). In der Kasuistik der operierten Fälle sind einzelne aufgezeichnet (Beispiel Fall Siredey), bei denen der Wurmfortsatz nur die Erscheinungen einer banalen chronischen Appendicitis darbot, während die zugehörigen Drüsen sicher tuberculös waren.

Eine pathologisch-anatomische und speziell herniologische Seltenheit bietet ein Fall von Pauchet, nämlich die Perforation eines tuberculösen Wurmfortsatzes in einer Cruralhernie. Selten ist auch der Befund Dodeuils: Trichocephalus in der Mucosa des erkrankten Organes.

Diesem Gesamtüberblick der anatomischen Veränderungen füge ich im folgenden als Detailbefunde 2 Fälle aus meiner eigenen Erfahrung hinzu. Ich gebe dabei die ganzen Krankengeschichten mit, um die klinischen Notizen in den kommenden Abschnitten über Symptome und Diagnose verwerten zu können. Des weiteren verweise ich auf Einzelheiten in der gesammelten Kasuistik im Abschnitt Therapie.

1. Fall. Appendicitis tuberculosa hypertrophica abscedens mit Perforation. Fistelbildung. Ablatio des Wurmfortsatzes. Lungentuberculose. Tod.

Eigene Beobachtung. Spital Münsterlingen.

Frau Sancini, Alter 26 Jahre, wurde am 3. November 1905 hier aufgenommen. Dieselbe machte vor einem Jahr Peritonitis durch. Vor ca. 14 Tagen erkrankte sie mit Schmerzen in der rechten Bauchseite, arbeitete aber noch bis zum 27. Oktober. Am 28. kam sie in ärztliche Behandlung; damals war nach dem Berichte des Herrn Kollegen Dr. Studer in Arbon das Abdomen in toto trommelförmig aufgetrieben, überall sehr schmerzhaft. Puls 110. Temp. 39,8°. Erbrechen. In der Folge ließ die Spannung nach, und es ließ sich rechts unten eine große, sehr schmerzhafte Resistenz konstatieren. Wahrscheinlich Perityphlitis.

Status beim Eintritt. Blasse, abgemagerte Frau. Temp. 39°. Puls 120, klein, regelmäßig. Unterbauchgegend, namentlich rechts, stark vorgewölbt. Bauchdecken über der Vorwölbung gespannt. Ebenda fluktuierende Resistenz. Auf Druck ist das ganze Abdomen empfindlich, am meisten aber über der Resistenz. Entsprechend der letzteren absolute Dämpfung, die sich median bis zur Linea alba erstreckt.

Die Diagnose wird auf Appendicitis suppurativa gestellt und sofort zur Operation geschritten.

3. November 1905 1. Operation. Inzision an der meist fluktuierenden Stelle. Entleerung einer großen Menge stinkenden Eiters. Drainage.

Verlauf. Monatelang sezernierte die Drainstelle bald mehr, bald weniger. Die Patientin fieberte kontinuierlich. Zackenkurve mit Morgenremissionen. Auf den Lungen hie und da Rasselgeräusche, kein Auswurf. Am 9. März entleert sich Darminhalt aus der Fistel. Pleuritische Erscheinungen. Ueber der linken Lungenspitze Rasseln. Im Sputum keine Bazillen. Ich stellte jetzt die Diagnose auf Appendicitis tuberculosa.

19. April 1906 2. Operation. Entfernung der Appendix. Die elende Patientin erhält zuerst 800 Kochsalzlösung subkutan. Ganz oberflächliche Narkose. Trennung der Bauchwand schräg von der Fistel nach unten gegen die Symphyse. Dabei gelangt man in eine buchtige, von Nekrosen und gelblichen Granulationen ausgepolsterte Höhle. Ringsum fest untereinander verlötete Dünndarmschlingen. Bei Ablösung derselben wird ein rundlich-kolbiges Gebilde freigelegt, das an seinem Ende eine Perforation zeigt, aus welcher gelbe Eitertropfen hervorquellen. Dieses Gebilde wird aus seinen Verwachsungen ausgelöst, und es entpuppt sich dasselbe als der sehr verdickte Wurmfortsatz. Derselbe wird, da das morsche Gewebe einreißt, in zwei Partien so weit als möglich an seiner Basis abgetragen und der Stumpf mit Catgut übernäht. Da sonst eine Perforation am Darm nicht gefunden wird, Tamponade der Höhle. Schluß der Bauchwand bis auf eine Ecke, wo die Gaze hinausgeleitet wird.

Beschreibung des exstirpierten Wurmfortsatzes. Derselbe wurde im Patholog. Institut Zürich von Herrn Dr. Fabian untersucht.

Makroskopisch war das Organ stark vergrößert und verdickt, am Ende kolbig aufgetrieben. Um den Kanal gelblich käsiger Belag, in der Wand sichtbare Tuberkelknötchen. Die Diagnose lautete auf Tuberculose, wahrscheinlich von der Mucosa ausgehend.

Fig. 6.

Das mikroskopische Bild eines Querschnittes wurde von Herrn Schröter gezeichnet (vergl. Fig. 6) und von Herrn Dr. Fabian folgendermaßen beschrieben:

Bei der mikroskopischen Betrachtung eines durch die untere Hälfte der Appendix geführten Frontalschnittes lassen sich drei Schichten unterscheiden, welche die beiden Lumina a und b umgeben. Das Lumen a hat eine mehrfach ausgebuchtete Form und enthält einige Gewebsschollen, welche in Nekrose begriffen sind. Die das Lumen umgebende Wandung läßt eine Differenzierung in Mucosa, Muscularis, Serosa nicht mehr erkennen. Die zentralste Schicht der Wand besteht zum Teil aus käsig nekrotischem Gewebe, welches noch Reste von Zellkernen zeigt und den typischen Eosinfarbenton angenommen hat. Andere Partien dieser Schicht zeigen die Erscheinungen des beginnenden Kernzerfalls und färben sich mit Hämatoxylin stark blau. Wieder andere Partien zeigen den Charakter des diffusen, tuberculösen Granulationsgewebes, bestehend aus epithelioiden Zellen mit großen bläschenförmigen Kernen und Riesenzellen. Dieses Gewebe findet sich auch in der nächst angrenzenden Schicht. Hier liegen zahlreiche auseinander gesprengte Bündel glatter Muskelfasern, daneben käsig nekrotische Herde mit eingelagerten Epithelioid- und Riesenzellentuberkeln. In den Gewebsbezirken, welche bereits typische Verkäsung oder beginnende Nekrose anzeigen, sind die Blutgefäße zu Grunde gegangen oder an Zahl sehr vermindert. Die dritte und peripherste Schicht wird gebildet durch Bindegewebsfibrillen; dieselbe entspricht der durch Granulationsgewebe pathologisch veränderten Serosa.

Verlauf nach der 2. Operation. Bald nach dem Eingriff und Entfernung des Tampons entleerte sich wieder Darminhalt, deshalb am 25. April 3. Operation. Verschluß der Darmfistel. Es gelingt nach vieler Mühe eine Perforation zu entdecken, die im Bereiche der Flexura iliaca saß. Verschluß durch Etagennaht. Erneute Tamponade.

Verlauf. Die Fistel brach wieder auf. Allmähliche Erschöpfung. Tod am 7. Mai.

Sektion. In den Lungen massenhaft konfluierende Tuberkelknötchen. Kloake ringsum durch Verwachsungen und verlötete Darmkonvolute fest abgegrenzt. Im Cöcum keine Ulzerationen. Am Colon descendens Rötung und Follikelschwellung; nirgends Geschwüre, auch nicht in Dünndarm und Magen. Hochgradige Verfettung der Leber.

Die Erkrankung des Wurmfortsatzes stellt in diesem Fall — so viel dürfen wir sicher sagen — wenn nicht den primären, so doch den Hauptherd der Tuberculose im Darme dar; weitere ulzerative Prozesse zeigten sich in diesem nicht. Die Perforation der Flexur ist ohne Zweifel sekundär durch eitrige Einschmelzung und Nekrotisierung von außen nach innen entstanden. Primärer Herd war wohl die Lungentuberculose. Von da aus, ist anzunehmen, gelangten die Bazillen durch Verschlucken in den Darm, um vielleicht hier zuerst im Kanal der Appendix Boden zu fassen. Die mächtige stinkende Abszedierung zur Zeit des Eintritts in unsere Behandlung ist jedenfalls auf sekundäre Infektion nach Perforation des Organs zurückzuführen.

2. Fall. Appendicitis tuberculosa. Ablatio des Wurmfortsatzes. Lungentuberculose.

Eigene Beobachtung. Spital Münsterlingen.

E. Rutishauser, kam 1898 im Alter von 18 Jahren zum ersten Male in hiesige Spitalbehandlung wegen gewaltigen Lymphomen zu beiden Seiten des Halses. Sie stammt angeblich aus gesunder Familie. Auf den Lungen wurde zu dieser Zeit keine Affektion konstatiert. Exstirpation eines Teils der Lymphome. Wegen derselben Affektion war Patientin 1899 und 1900 im Spital. Auch jetzt kein abnormer Lungenbefund. Keine Symptome von seiten des Darmes, keine Diarrhöe. Noch vorhandene Lymphome entfernt.

Wiedereintritt im März 1906. Die Lymphome verschwunden. Solide Narben am Halse. Abends Temperaturen von 38—39°. Ueber der linken Lungenspitze reichliches Rasseln. Trockenes Husten. Schmerzen in der Blinddarmgegend, keine Dämpfung. Der Arzt empfahl sie zur Operation wegen Appendicitis. Man fühlte deutlich in der Ileocöcalgegend eine schmerzhafte Resistenz. Am übrigen Abdomen nichts Abnormes. Stuhl angehalten. Die Diagnose lautete auf chronische Appendicitis, höchstwahrscheinlich tuberculöser Natur.

Operation. 23. April 1906. Oberflächliche Chloroformnarkose. Schnitt wie bei Appendicitisoperation. An dem zu Tage tretenden Netz kleine Knötchen. Im Mesenterium des Ileocöcalwinkels Drüsenpakete. Wand des Cöcums stellenweise verdickt, besonders an der Ansatzstelle des Wurmfortsatzes. Appendix im kleinen Becken angewachsen, läßt sich nur mühsam lösen. Dieselbe wird abgetragen. Heilung ohne jede Störung. Beschwerden von dieser Seite verschwinden. Im übrigen derselbe Befund. Am 13. Juni entlassen.

Beschreibnng des Präparates. Länge des Organs $4^1/_2$ cm; dasselbe ist nicht auffallend verdickt. Beim Aufschneiden sieht man stellenweise eine starke Rötung und Schwellung der Schleimhaut und an einigen Stellen Ulzeration.

Mikroskopisch. Das unmittelbar an den Wurmfortsatz anstoßende Gewebe ist Granulationsgewebe mit zahlreichen Tuberkeln und vereinzelten Langhansschen Riesenzellen. Das Epithel des Wurmfortsatzes fehlt stellenweise vollständig, ebenso verhält es sich mit den Drüsen, so daß an solchen Stellen nur die Submucosa übrig geblieben ist, die sehr stark, abszeßähnlich, mit Leukozyten infiltriert ist. Auf anderen Schnitten sind Epithel und Drüsen erhalten, die Infiltration ist aber ebenfalls stark. In der Submucosa mitten im infiltrierten Gewebe einzelne Tuberkel. Außerdem an allen Stellen die kleineren Gefäße mit Leukozyten vollgepfropft. In der Muskulatur ist die Infiltration gering.

In diesem Fall ist, wie klinisch feststeht, die Appendicitis tuberculosa Teilerscheinung einer multiplen Tuberculose. Welches der primäre Herd war, ist zu entschieden unmöglich. Zweifellos war auch hier das Cöcum miterkrankt; die Wandung fühlte sich an der Insertion des Wurmfortsatzes infiltriert an. Außerdem zeigten sich schon Knötchen im Netz. Die erkrankte Appendix wurde trotzdem entfernt, um einer Perforation und ihren Folgen, wie sie Fall 1 darbietet, vorzubeugen. Die Diagnose konnte bei nachweisbarer schmerzhafter Resistenz in der Ileocöcalgegend und sicher vorhandener Tuberculose in anderen Körperregionen mit größter Wahrscheinlichkeit gestellt werden.

b) Der tuberculöse Ileocöcaltumor. Hypertrophische, neoplastische Cöcumtuberculose[1]).

Während, sagte ich in der Historischen Einleitung, vor 70 Jahren schon durch Corbin eine tuberculöse, „scirrhöse" Wandverdickung des Darmes beschrieben wurde, hat in den letzten Dezennien erst des 19. Jahrhunderts eine in Tumorform auftretende, im Cöcum lokalisierte Tuberculose hauptsächlich die Aufmerksamkeit der Chirurgen auf sich

[1]) Von „Tuberculose hyperplastique" sprechen Pillet et Thiéry, Progrès médical 1894, p. 408. Die Bezeichnung „forme néoplastique" wird von Benoit (1893) l. c. p. 34 gebraucht. „Tuberculom der Darmwand" findet sich bei Nothnagel, Deutsche Klinik Bd. 5, S. 125. „Tuberculome hypertrophique" später bei Dieulafoy, Semaine médicale 1902, S. 329.

gelenkt. In der Meinung, maligne Tumoren vor sich zu haben, stießen zuerst Gussenbauer, Czerny, Suchier in den 80er Jahren bei Exstirpation des Cöcums auf eine eigentümliche, zirkumskripte, lange Zeit lokal bleibende, neoplastische Form von Cöcaltuberculose, mit der wir uns jetzt zu beschäftigen haben.

Das makroskopische und mikroskopische Bild.

Es ist das Verdienst der französischen Autoren Hartmann und Pillet, das pathologisch-anatomische Bild dieser Varietät von „Typhlite tuberculeuse" zuerst und in für alle Zeiten maßgebender, genauer Weise charakterisiert zu haben. Vielen späteren Autoren verdanken wir wichtige Ergänzungen. Aus der großen Summe der heute vorliegenden Einzelbeobachtungen läßt sich das makroskopische Aussehen der Affektion, das im Wechsel Beharrende, in den Hauptzügen folgendermaßen abstrahieren:

Von außen gesehen stellt das Cöcum eine geschwulstartige Masse vor, wobei jedoch, wie Sachs betont, der Begriff „Tumor" zuweilen nur klinisch und nicht pathologisch-anatomisch zu fassen ist, da das ganze Gebilde geschrumpft sein und eine geringere Größe als das normale Cöcum darbieten kann. Gestalt und Form des Organes können in nicht weit vorgeschrittenen Stadien der Erkrankung, bei noch beweglichen Tumoren, gut erhalten sein; wir sehen dies an Fig. 1 auf Tafel III. An anderen Präparaten, so bei Fig. 1 auf Tafel II, finden wir es von höckerigen Protuberanzen verdeckt. Der Processus vermiformis ist bald ordentlich erhalten, bald stark vergrößert, bis daumendick, meist aber geschrumpft an das Cöcum angelötet, in die Geschwulst eingebacken, mit ihr zusammengeballt, wie es in den Berichten heißt. Bei fortschreitender Affektion bilden sich Verwachsungen des Tumors mit der Umgebung, so mit dem Netz, das breit verlötet die Geschwulst bedecken kann. Durch Verlötung mit der Bauchwand wird die Beweglichkeit immer beschränkter. Um den Tumor herum, im Mesocöcum und an seinem Rande verkäste Lymphdrüsen verschiedener Größe, oft mit dem Cöcum zu einem Klumpen verschmolzen. Das benachbarte Ileum, meist dilatiert, hypertrophisch, teils vom Prozeß frei, teils mit davon ergriffen, enthält im Innern oft typisch gestaltete Ulcera und bei einzelnen Fällen enge Strikturen. Wir werden die letzteren bei der Dünndarmtuberculose genauer beschreiben. Auf der Serosa intestinalis der Nachbarschaft sieht man bei vorgeschrittenen Fällen oft miliare Tuberkel ausgesät.

Am eröffneten Cöcum finden wir das Cavum verschieden weit; bald stellt es eine orangegroße Ampulle dar, bald ist von Höhlung nichts mehr zu erkennen, meist ist hochgradige, weithin sich erstreckende Röhrenstenose vorhanden. bei anderen Fällen nur eine schmale Ringstriktur. Nicht selten sind Fremdkörper hier gefangen gehalten, so bei einem Falle von Gerota eine ganze Kollektion von Kirschkernen und Knochenstücken.

Die Ileocöcalklappe ist entweder ganz verschwunden, unkenntlich, oder in einen mehr oder weniger vorspringenden ulzerierten, höckerigen, das Lumen einengenden Wulst umgewandelt. An der durchtrennten starren Tumorwand fällt eine oft enorme, bis 5 oder mehr Zentimeter starke Verdickung auf (vergl. Tafel II, Fig. 2), die sich am

Dickdarm weit hinauf bis zum Colon transversum erstrecken kann. Bei einem von mir beobachteten Fall begann die starre Intumeszenz am Cöcum und setzte sich fort bis zur Flexura hepatica, hier einen bloß für einen Bleistift durchgängigen Stenosenring bildend. Noch weiter, bis zur Flexura iliaca, reichte die Verdickung bei dem Falle von Pilliet et Thiéry. Die Verdickung ist sehr ungleichmäßig, da und dort ragen Knoten in das noch vorhandene Lumen hinein und im derb trockenen Gewebe finden sich größere oder kleinere Käseherde.

Die Schleimhaut finden wir von verschiedenem Aussehen. Selten ist sie wenig verändert, ohne Geschwüre, meist im Zustande der ulzerativen Zerstörung. In manchen Fällen finden sich neben Inseln von noch gut erhaltener Mucosa Geschwüre von dem Typus, wie wir ihn bei der Beschreibung der Darmulcera schilderten. Auffallend sind die oft, nicht immer vorhandenen zottig-polypösen oder mehr warzig breitbasig aufsitzenden Exkreszenzen, die bis zu 2 cm hoch am Rande der Geschwüre stehen oder auf der noch erhaltenen Schleimhaut sich ausbreiten (vergl. Tafel III, Fig. 2). Das hierdurch bedingte, merkwürdig ungewöhnliche äußere Bild sowie das im folgenden besprochene histologische Verhalten bieten Aehnlichkeit mit dem durch starke Granulationswucherung ausgezeichneten Lupus hypertrophicus der Haut, was Veranlassung gab, hier von Darmlupus zu sprechen. Langhans gebraucht wohl zuerst diese Bezeichnung 1887 bei einer von Kocher operierten hypertrophischen Dünndarmtuberculose, sowie bei einem von Sachs (1891) operierten Fall von Cöcaltuberculose. Nach Pilliet wird man an gewisse Formen der Larynxtuberculose erinnert. Auch Sachs will es scheinen, als bestünden interessante Analogien zwischen dem Bilde, das Garrè vom Lupus laryngis gibt und unserem Darmlupus, und Wieting steht nicht an, „die der sogen. hypertrophischen oder besser hyperplastischen Cöcaltuberculose zu Grunde liegende Erkrankung ganz der lupösen Form der Haut- und Schleimhauttuberculose gleichzusetzen". Besonders üppig entwickelt waren die papillösen Exkreszenzen bei einem Falle Czernys; es zeigte sich hier ein 2 cm breiter Ring einer blumenkohlartig sich vorwölbenden Geschwulstmasse, welche an den meisten Stellen ulzeriert war, sich weich anfühlte und auf dem Durchschnitt eine von gallertigen Knötchen durchsetzte Struktur zeigte.

Wenn wir die sehr zahlreichen histologischen Untersuchungen durchgehen, welche uns das mikroskopische Bild dieser Form von Cöcaltuberculose enthüllen, die frühesten Beschreibungen von Hartmann und Pilliet, von Langhans, Ziegler, von Pilliet et Thiéry, die späteren von Conrath, Gehle, Itié, Wieting u. a., so finden wir als Hauptcharakteristikum übereinstimmend angegeben eine oft hochgradige Durchsetzung der verschiedenen Darmschichten mit Tuberkeln, wobei hauptsächlich zwei Schichten, die Schleimhaut und Subserosa, bevorzugt werden. Daneben eine dichte kleinzellige Infiltration, „une infiltration embryonnaire énorme, qui transforme complètement le tissu et lui donne un aspect véritablement sarcomateux," heißt es in der Schilderung von Hartmann et Pilliet.

Die Tuberkeleinlagerung ist oft so dicht, daß die einzelnen Schichten nicht mehr unterschieden werden können; bei subserösem Sitz bilden

sie öfters eine ununterbrochene Lage, welche das Peritoneum vorwölbt. Die Knötchen erreichen Stecknadelkopf- bis Erbsengröße und haben hier die Eigentümlichkeit, sich oft lange zu erhalten und nicht wie gewöhnliche Tuberkel rasch zu zerfallen; immerhin werden sie vielfach als verkäst geschildert, wie ja überhaupt das mikroskopische Bild ein recht abwechslungsreiches ist. Bei manchen Fällen, so bei den von J. Richter neulich beschriebenen, sind die tuberculösen Veränderungen sehr spärlich vorhanden, der chronisch entzündliche Prozeß „ohne spezifischen Charakter" beherrscht das Bild.

Durch die Tuberkelinfiltration wird natürlicherweise eine Verdickung der Darmwand bedingt und diese wird verstärkt noch durch die infolge der chronischen Entzündung eintretende starke Bindegewebsentwick-

Fig. 7. (Nach Conrath.)

lung, welche der Darmwand die geschilderte Rigidität und Starrheit verleiht, daher die Bezeichnung französischer Autoren: „Tuberculose à forme scléreuse". Außer der Bindegewebsneubildung kommt es auch in der Muscularis fast immer zu einer Hypertrophie. Die Blutgefäße sind dilatiert, ihre Wandung verdickt. Neben meist spärlichen Tuberkelbazillen sind in Gewebsschnitten oft noch zahlreiche andere eingelagerte Kokken und Bazillen zu sehen (Dieulafoy, Caussade et Charrier). Die beistehende Figur 7 nach Conrath bietet einen Durchschnitt durch die Wand eines solchen Exkreszenzen tragenden, tuberculösen, ileocöcalen Tumors, aus der Nähe der Bauhinischen Klappe.

In der Mucosa und Submucosa dichte kleinzellige Infiltration und infolgedessen die mikroskopischen Details stellenweise unkenntlich. Schleimhautdrüsen zum Teil cystisch erweitert. Bindegewebe sehr stark

entwickelt. Blutgefäße dilatiert mit Wandverdickungen. In der Mucosa (a) und Submucosa (b) zahlreiche Tuberkel.

Auf Tafel II und III sind die Abbildungen von zwei Präparaten tuberculöser Ileocöcaltumoren zu sehen, die von Krönlein reseziert worden sind. Dieselben sind nach Aquarellen angefertigt, welche Herr Prof. Krönlein mir gütigst zur Verfügung stellte. Zu diesen Bildern seien im folgenden die Krankengeschichten der entsprechenden Fälle als pathologisch-anatomische und klinische Paradigmata gegeben:

Fall 1 (Tafel II).

Brunner, Joh., 64 Jahre, wurde am 22. April 1903 in die Chirurgische Klinik Zürich aufgenommen. Patient will früher nie krank gewesen sein, hat aber eine Tochter an Phthisis florida verloren. Vor 5 Jahren will er hin und wieder von schwachen Leibschmerzen geplagt worden sein, gefolgt von diarrhoischen Anfällen, namentlich nach Genuß kalter Getränke. Da er aber nach 1—2maliger Stuhlentleerung immer wieder Ruhe bekam, legte er der Sache keine größere Wichtigkeit bei. Ende März dieses Jahres trat nun eine plötzliche Verschlimmerung der erwähnten Erscheinungen mit Fieber ein. Auf Bismuth. subnitric. und strenge flüssige Diät sistierten die starken Diarrhöen, und der Stuhl war 5 Tage angehalten. Darauf folgten aber wieder Durchfälle. Dabei rapide Abmagerung, hie und da leichte Schüttelfröste, allabendlich Temperatursteigerung. Die Leibschmerzen sollen nie sehr intensiv gewesen sein, traten anfallsweise auf und zogen von der Magengegend nach der Regio ileocolica. An letzterem Orte hatte Patient auch das Gefühl einer Geschwulst, die sich nach Stuhlentleerungen nicht verkleinerte und druckempfindlich war. Der Leib war nie gebläht; nie Erbrechen. In dem reichlichen, meist dickbreiigen Stuhle soll nach Aussage des Arztes niemals eine Beimengung von Schleim, Eiter oder Blut gewesen sein.

Status. Mittelgroßer, mäßig kräftig gebauter Mann, der einen etwas kachektischen Eindruck macht. Puls 76—92. Abendtemperaturen 38—38,8°. Lungen beiderseits normal. Am Herzen nichts Besonderes. Abdomen flach, ohne Meteorismus. Bauchdecken schlaff, kein Ascites. In der Cöcalgegend fühlt man deutlich einen auffallend beweglichen, wurstförmigen, zirka fingerlangen, knollig harten Tumor, der ab und zu unter dem palpierenden Finger weggleitet. Die Geschwulst hat keine Beziehungen zu den Bauchdecken und ist mäßig druckempfindlich. Der Lage nach entspricht sie dem Cöcum oder Colon ascendens. Stuhl nicht angehalten, enthält kein Blut. Per rectum nichts Abnormes. Keine Stenosenerscheinungen.

Diagnose. Tuberculose oder Karzinom des Cöcums.

Operation (Prof. Krönlein): 25. April 1903. Schrägschnitt über die Regio ileocoecalis. Der zu Tage tretende schön mobile Tumor bietet den Aspekt der Tuberculose (siehe nachher Beschreibung). Ablösung des Mesenterialansatzes. Abtragung des erkrankten Cöcums in einer Länge von 9 cm samt einigen Zentimetern vom inserierenden Ileum. Implantation des Ileums ins Colon ascendens „end to site". Okklusionsnaht am Colonende. Drüsen sind nicht zu exstirpieren.

Verlauf. Nachdem alles gut gegangen, entwickelt sich am 9. Mai ein Kotabszeß und entsteht eine Kotfistel. Am 14. Mai auf den Lungen diffuses Knisterrasseln. Am 15. Mai Zerfall, gestorben.

Autopsie. Im linken Oberlappen der Lunge zahlreiche miliare, im Unterlappen wenige disseminierte Tuberkel. In der rechten Spitze ältere tuberculöse Herde; am rechten Rand Abszeßhöhle mit käsig tuberculösen Wandungen. Darmschlingen fibrinös untereinander verklebt. Perforation der Naht und neben der Naht. Kotabszeß.

Beschreibung des Präparates:

Makroskopisches Aussehen. Das kolorierte Bild 1 zeigt den Tumor von außen. Die tuberculöse Veränderung umfaßt hauptsächlich die laterale hintere Seite des Cöcums und präsentiert sich als knollige Verdickung, auf welcher kleine und kleinste Knötchen sitzen. Der Proc. vermiformis ist frei. Fig. 2 demonstriert den aufgeschnittenen Tumor mit seiner hochgradig verdickten Wand im Durchschnitt. Die Schleimhaut wenig ulzeriert. Die Höhlung noch gut erhalten, aber die Klappe stark stenosiert.

Mikroskopisches Bild. Nach im Pathologischen Institut Zürich angefertigten Schnitten. Drüsenepithelien und Submucosa stellenweise exfoliirt. Der Grund dieser Exulzeration durch tuberculöses Granulationsgewebe gebildet. Kleinzellige Infiltration des interglandulären Stromas und submuköse Tuberkel an den nicht ulzerierten Stellen. Tuberculöse Infiltration und Riesenzelleutuberkel in Rings- und Längsmuskulatur, sowie im subserösen Fettgewebe.

Fall 2 (Tafel III).

Nov. Fucini, 30 Jahre, Fabrikarbeiterin, wurde am 12. Februar 1903 in die Chirurgische Klinik Zürich aufgenommen. Sie hat seit 2 Jahren Schmerzen in der rechten Bauchseite, welche von der rechten Lendengegend ins kleine Becken ausstrahlen. Die Schmerzen treten anfallsweise auf, dann tritt Erbrechen ein. Seit 2 Monaten Steigerung der Beschwerden, die Anfälle wiederholen sich alle 2 Wochen. Dabei Verstopfung.

Status: Kleine Frau von etwas blaßem Aussehen und mäßigem Ernährungszustand. Temperatur nicht erhöht. Puls nicht beschleunigt. Herz und Lunge ohne Besonderheiten. Urin von normaler Menge und Beschaffenheit. Am Abdomen schlaffe Bauchdecken. Sichtbare Darmperistaltik. In der Ileocöcalgegend fühlt man in der Tiefe einen rundlichen Tumor von Nierengröße. Derselbe ist leicht beweglich, so daß man ihn fast ins kleine Becken drängen kann.

Diagnose. Wahrscheinlich dislozierter Nierentumor.

1. Operation am 18. Februar 1903. Flankenschnitt rechts zur Nephrektomie. Es wird keine Niere gefunden, offenbar handelt es sich um linksseitige Solitärniere. Durch das eröffnete Peritoneum sieht man den Wurmfortsatz und konstatiert einen Cöcaltumor.

In der Folge wiederholen sich die früheren Beschwerden; Kolikanfälle mit Erbrechen. Bild des chronischen Ileus.

Am 9. März 1903 Ileocöcalresektion (Prof. Krönlein). Schnitt in der Cöcalgegend über dem Tumor. Dieser, dem Cöcum angehörend, hat die Größe eines Apfels und ist in der Gegend der Flexura hepatica etwas verwachsen; es wird deshalb noch ein Seitenschnitt nach außen aufgesetzt. Nun luxiert man den Tumor aus der Bauchhöhle, erkennt den stark injizierten Proc. vermiformis und das breite, sehr hypertrophische Ileum. Cöcum in einen harten Tumor umgewandelt. Resektion des Ileocöcalsegmentes. Es werden 7 cm Ileum entfernt und das Colon ascendens wird bis zum transversum abgetragen. Mit dem Mesenterium kommen einige bohnengroße Drüsen weg. Implantation des Ileums in die Mitte des Colon transversum. Dauer der Operation 1½ Stunden.

Verlauf ohne Störung. Patientin am 9. April 1903 geheilt entlassen. Keine Beschwerden, besseres Aussehen. Zunahme an Gewicht. Stuhl noch etwas angehalten.

Bericht über das Präparat vom Pathologischen Institut Zürich: Konglomerattuberkel der Darmwand und der Drüsen. Polypöse Wucherung der Darmschleimhaut.

Fig. 1 der Tafel: Tumor von außen. Fig. 2: Innenansicht.

Im weiteren verweise ich auf die ausführliche makroskopische und mikroskopische Schilderung der Cöcumtuberculose, welche im

Kapitel Pathologische Anatomie der Dünndarmtuberculose nach Krogius gegeben ist. Es ist dies einer der lehrreichen und in genetischer Hinsicht wichtigen Fälle, bei welchen die hypertrophische Form der Darmtuberculose gleichzeitig an Dünndarm und Cöcum auftritt. — Zahlreiche kurze Einzelbefunde sind hinten in den Tabellen der Operationskasuistik aufgezeichnet.

Frequenz und Genese des tuberculösen Ileocöcaltumors.

Erkundigen wir uns, bevor wir dem Ursprung dieser lokalisierten chronischen Cöcaltuberculose nachforschen, zuerst nach der Häufigkeit ihres Vorkommens, so gelangen wir zu dem Ergebnisse, daß wir hier im ganzen eine seltene Affektion vor uns haben. Die Erfahrung eines Einzelnen genügt da nicht zur allseitig umfassenden, erschöpfenden Darstellung. Chirurgische Spitäler mit sehr großem Krankenmaterial liefern in Dezennien nur wenige Fälle. Krönleins Beobachtungen in Zürich z. B. erstrecken sich auf deren 4. Ueber eine verhältnismäßig sehr hohe Zahl von 20 Fällen verfügt die Breslauer Klinik v. Mikuliczs. In der von Conrath aus der Literatur gesammelten, bis 1898 reichenden Kasuistik, finden wir 85 Fälle. Unsere später folgende, speziell der Therapie gewidmete tabellarische Zusammenstellung umfaßt deren 194. Bénoit spricht von einer „maladie très fréquente", womit zuviel gesagt ist.

Was das Geschlecht betrifft, so hat Bénoit bei 30 gesammelten Fällen 23 Männer und 7 Frauen und hält demgemäß das männliche Geschlecht für bevorzugt, während Conrath bei 85 Fällen ungefähr gleichmäßige Verteilung findet. Beide Autoren geben übereinstimmend das mittlere Alter als am meisten betroffen an. Conrath gibt folgende Liste:

Dezennium	Fälle		
	Summe	Mann	Weib
erstes (1.—10. Jahr)	—	—	—
zweites (11.—20. Jahr)	10	4	6
drittes (21.—30. Jahr)	23	9	14
viertes (31.—40. Jahr)	26	17	9
fünftes (41.—50. Jahr)	9	3	6
sechstes (51.—60. Jahr) . . .	7	3	4

Verteilen wir die doppelt zahlreichen Fälle unserer eigenen Kasuistik, bei denen das Alter angegeben ist, in derselben Weise, so gelangen wir zu folgenden Zahlen:

Dezennium	Fälle		
	Summe	Mann	Weib
erstes (1.—10. Jahr)	—	—	—
zweites (11.—20. Jahr)	31	12	19
drittes (21.—30. Jahr)	67	31	36
viertes (31.—40. Jahr)	57	33	24
fünftes (41.—50. Jahr)	23	18	5
sechstes (51.—60. Jahr)	9	5	4
siebentes (61.—70. Jahr) . . .	2	2	—

Die Differenz der Geschlechter zu Gunsten des männlichen ist hier eine geringe. Die vorwiegende Beteiligung des dritten und vierten Dezenniums bleibt; 2 Fälle kommen noch ins siebte Jahrzehnt.

In dem vorhergehenden Abschnitte, der den Sitz der Darmtuberculose behandelt, sind die Gründe ausführlich genannt, welche das Cöcum zu einer Prädilektionsstelle der Tuberculoseinfektion machen. Die Frage, ob die jetzt in Rede stehende spezielle Form der Cöcaltuberculose, der Cöcaltumor, einer primären Infektion entspricht, kann ihre Beantwortung nur in den mitgeteilten Krankengeschichten, respektive Sektionsberichten finden, und diese bringen sehr oft keine entscheidende Antwort, wenn auch im ganzen die Annahme einer sekundären Affektion vorherrscht. Gewiß sind meistens anderswo im Körper Residuen abgelaufener oder wenn auch nur geringfügige Zeichen noch bestehender Tuberculose, hauptsächlich Lungentuberculose, gefunden worden; allein es ist zu bedenken, daß verschiedene Organe des Körpers bei derselben Gelegenheit gleichzeitig infiziert werden können.

Daß ein Teil der Fälle primär entsteht, daran ist, entgegen Conrath, nicht zu zweifeln. Bei einem von uns Sezierten fanden wir außer der Cöcaltuberculose keinen andern Herd, insbesondere nichts auf den Lungen. Dieulafoy verfolgte einen Fall, bei dem die Lungentuberculose sekundär später auftrat. Wieting schließt aus seinem Material, daß die strikturierende Darmtuberculose in den allermeisten Fällen die primäre Lokalisation darstelle, oder doch gleichzeitig resp. unabhängig von einer anderswo lokalisierten Infektion entstehe, daß sie dagegen als Komplikation einer schweren Lungenaffektion sich kaum je zu entwickeln Zeit und Bedingungen finden werde. Fälle, wie sie Cohn, Gehle u. a. mitgeteilt haben, bei denen klinisch keinerlei andere tuberculöse Herde nachgewiesen werden konnten, der Sektionsbefund jedoch fehlt, können wohl mit Wahrscheinlichkeit, nicht aber mit Gewißheit, im Sinne der primären Infektion ausgelegt werden.

Wie entwickelt sich nun diese neoplastische Tuberculose? Wir haben gehört, daß hauptsächlich zwei Schichten der Darmwand von Tuberkeln durchsetzt gefunden werden, die Mucosa und Subserosa, und Conrath, der sich sehr eingehend mit der Pathogenese dieser Affektion beschäftigt hat, unterscheidet geradezu zwischen einer mukös-submukösen und einer subserösen Form und läßt sie auf verschiedene Weise entstehen. Die muköse, gewöhnliche Form, nimmt er an, sei eine Fütterungstuberculose, verursacht durch tuberculöse Sputa. Bei der subserösen macht er die Annahme, es sei die Infektion der Subserosa nicht durch direktes Fortschreiten des tuberculösen Prozesses von der Schleimhaut aus entstanden, sondern durch Vermittlung der tuberculös entarteten, mesenterialen Lymphdrüsen. Bei gleichzeitigem Vorkommen beider Formen läßt er diese getrennt auf die eben beschriebene Weise entstehen, d. h. die Mucosa wird vom Darm aus direkt infiziert, die Subserosa von den früher schon infizierten oder durch die muköse Form der Darmtuberculose frisch infizierten Lymphdrüsen.

Die Annahme einer Drüsenkontaktinfektion sucht Conrath zu stützen, indem er darauf hinweist, daß, wie wir aus dem früheren schon wissen, die Bazillen die Mesenterialdrüsen im Winkel zwischen

Ileum und Colon erreichen können, ohne daß sie am Darm sichtbare Veränderungen hervorrufen; ferner beobachte man bei jüngeren Individuen bei vollkommen gesundem Darm eine Peritonitis tuberculosa, von Tuberculose der Lymphdrüsen ausgehend. Infolge dauernder Schädlichkeiten, welche die Ileocöcalgegend treffen, oder infolge eines einmaligen Traumas könne nun ein von Kindheit her in den Mesenterialdrüsen schlummernder Prozeß von neuem angefacht werden und zu einer zirkumskripten Peritonitis des Cöcums führen, welche ihrerseits wieder eine subseröse Tuberculose im Cöcum zur Folge habe.

Conrath macht ferner darauf aufmerksam, daß die nächsten regionären Lymphdrüsen des Cöcums je nach dessen Verhalten zum Peritoneum entweder seiner hintern Wand dicht aufliegen, oder nicht fern davon zwischen den Blättern des Mesenteriums gelegen sind (Fig. 8). Es könne deshalb sehr leicht ein Uebergehen der Tuberculose der Lymphdrüsen auf die Serosa des Cöcums stattfinden. Daß Peritonitis öfters am Cöcum auftrete, beweisen die mehr oder weniger ausgedehnten Verwachsungen als Folge von Peritonitis, wie sie sich mit wenigen Ausnahmen bei jedem tuberculösen Cöcaltumor entwickeln. Für die Gelegenheitsursachen der Traumen spreche die Durchsicht der Beschäftigungsarten der an Cöcaltuberculose Erkrankten, indem besonders solche Personen befallen werden, deren Erwerbszweig sie zu dauernd gebückter Haltung nötige, wobei das Abdomen häufigem Drucke ausgesetzt sei.

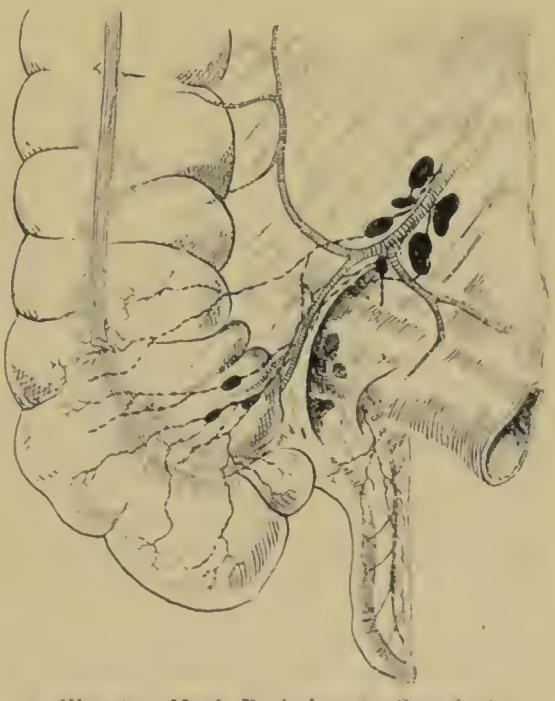

Fig. 8. (Nach Poirier et Cunéo.)

Es mag sein, daß diese Erklärung für einzelne Fälle zutrifft. Wir erinern uns, daß auch für den Magen eine sekundäre retrograde Infektion von den Lymphdrüsen aus angenommen worden ist, und daß schon Andral in seltenen Fällen eine Perforation der Darmwand von außen nach innen beobachtet hat, wenn Tuberkel, die sich im Peritoneum gebildet haben, vereitern und den naheliegenden Darm in Mitleidenschaft ziehen. Ferner findet sich bei Pillet et Thiéry (1894) unter den aufgezählten Möglichkeiten der Entstehung dieser hyperplastischen Cöcaltuberculose neben Infektion vom Darminnern und vom Peritoneum aus auch diejenige „par les ganglions de l'angle iléo-coecal." Neu ist also Conraths Annahme dieser Drüsenkontaktinfektion nicht.

Eine andere Frage ist, ob diese Theorie den einzigen richtigen Schlüssel bildet. Gegen die früher schon von anderen Autoren gemachte Annahme des hämatogenen Ursprungs dieser Form von Cöcaltuberculose verhält sich Conrath ablehnend; solche Metastasen der Lungentuberculose seien selten — selten sind aber ja auch diese Cöcaltumoren — und es haben Versuche von Dissemination des Tuberkelgiftes durch die Blutbahn gezeigt, daß der Darm metastatisch

nicht leicht infizierbar sei. Dem gegenüber verweise ich auf die früher erwähnten Versuche Margaruccis, welcher Tuberkelbazillen in Mesenterialarterien injizierte und ähnliche Tumoren im Darm erzeugte, wie sie beim Menschen vorkommen, ferner auf die am Magen angestellten Experimente, welche Arloing zur Ueberzeugung brachten, daß der hämatogene Ursprung in erster Linie in Betracht falle.

Es ist ferner zu bemerken, daß die Angabe Conraths, die subseröse Form der Darmtuberculose trete sonst, d. h. außer am Cöcum, nur als Folgezustand von tuberculöser Peritonitis auf, nicht zutreffend ist. Wir werden später sehen, daß auch am Dünndarm bei gänzlich fehlender tuberculöser Peritonitis die neoplastische subseröse Tuberculose vorkommt, so z. B. bei dem bereits erwähnten Falle von Krogius. Dieser Autor bemerkt auch im Hinblick auf die Theorie Conraths, daß er keine vergrößerten Lymphdrüsen im Mesenterium beobachtet habe, gibt jedoch die Möglichkeit zu, daß infolge der mächtigen Fetteinlagerung daselbst kleinere derartige Drüsen sich der Aufmerksamkeit vielleicht entzogen haben.

Es scheint mir, daß gerade bei solchen Fällen, wo diese subseröse Entwicklung des Prozesses multipel da und dort auftritt, die Annahme des hämatogenen Ursprungs nicht gezwungen erscheint, während bei den vielen Fällen, wo nur das Cöcum derart erkrankt ist, es denn doch höchst auffallend wäre, wenn nur immer an dieser Ecke der Bazillenimport auf dem Blutwege stattfinden würde.

Der Auffassung Conraths ist auch in Wieting, dem wir wertvolle eigene Untersuchungen über die Histogenese der Darmtuberculose verdanken, ein Gegner erwachsen, Er betrachtet bei der tumorartigen Cöcaltuberculose die Affektion der Mesenterialdrüsen in allen Fällen als sekundär, höchstens einmal als gleichzeitig, „niemals als primär". Der Sitz der Affektion ist die Mucosa, resp. Submucosa, und die Mucosaaffektion ist nach seiner Beobachtung auch in den Fällen nachweisbar und das Primäre, wo vorherrschend die Submucosa beteiligt ist.

An die zur Genese der lokalisierten chronischen Cöcaltuberculose gegebenen Deutungsversuche knüpft sich naturgemäß die Frage: Warum bleibt hier die Tuberculose, die, sonst vom Cöcum ausgehend, im Darmtractus sich rasch disseminiert, oft lange Zeit auf ihren Ausgangspunkt beschränkt und führt zu diesem hypertrophischen Tuberculom? Darauf erhalten wir von Bénoit, nach ihm von Conrath die einleuchtende Erklärung, daß im ersteren Falle die von den Bazillen gesetzten Läsionen nicht Zeit haben, sich in die Tiefe zu entwickeln. Gleichzeitig mit der vorgeschrittenen Lungenphthise müssen sie sich im Darmtractus ausbreiten, da ein bazillenreiches Sputum andauernd den Darm überschwemmt und die Mucosa des Magens und des Darmes gereizt, geschwächt, in den Zustand der prädisponierenden Gastritis und Enteritis versetzt, die ganze Widerstandsfähigkeit des Körpers auf das hochgradigste reduziert wird. Während so hier alles die Generalisation der Tuberculose begünstigt und vorbereitet, haben wir im anderen Fall Individuen mit langsam sich entwickelnder oder gar schon ausgeheilter Lungentuberculose vor uns, Individuen von noch bedeutender Resistenz, bei denen die eben erwähnten Schädlichkeiten, welche die Propagation der Infektion begünstigen, wegfallen — „les lésions ont le temps de s'organiser".

Bénoit macht für das lange Lokalisiertbleiben des Prozesses noch andere Gründe geltend, welche besonders die geringe Ausbreitungstendenz der subserös entwickelten Tuberculose erklären. Er beruft sich dabei auf die früher referierten Untersuchungen von Tchistowitsch, nach welchen in den tuberculösen Ulzerationen der Schleimhaut die Bazillen weit zahlreicher sich finden als in den subserösen Tuberkeln. Diesen bazillenarmen Gebilden nun stelle die Muscularis ihren Schutzwall mit noch größerer Wirkung entgegen als den bazillenreichen Produkten der in der Mucosa sich ausbreitenden und nach der Tiefe strebenden Tuberculose.

Ein weiteres Moment von nicht zu unterschätzender Valenz muß bei der Deutung der lokalisierten, chronisch hyperplastischen Entwicklung dieser Cöcaltuberculose ins Auge gefaßt werden: die Virulenz des infizierenden Materials. Hartmann und Pillet schon nehmen an, daß es hier um eine Infektion mit wenig virulenten Bazillen, um eine „tuberculose atténuée" sich handeln müsse, und Conrath führt diese übrigens naheliegende Idee weiter aus, auf die Möglichkeit geringer Mengen, geringer Virulenz oder auch nur einmaliger Infektion hinweisend, wobei gleichzeitig ein noch mit guten Wehrkräften ausgerüstetes Infektum gegen die Invasion sich verteidigt. Die starke Verdickung der Darmwand ist der Ausdruck der Tuberkelinfiltration einerseits, anderseits aber der Effekt des Heilbestrebens der Natur, es ist die Umwandlung der entzündeten Teile in Bindegewebe mit narbiger Schrumpfung. Auch Wieting schließt sich dieser Ansicht an. Es beweist diese Darmaffektion, wie er sagt, auf das deutlichste, daß die Tuberculose im stande ist, ohne nennenswerte destruktive Neigung unter dem Bilde einer erheblichen, mehr oder weniger lokalen Bindegewebsproduktion zu verlaufen. Es handle sich hier um eine Art Ausheilung oder doch Beschränkung der spezifischen Infektion, die aber durch ihre unzweckmäßige Ueberproduktion von Bindegewebe dem Organ schädlich werde und doch anderseits nicht immer ausreiche, die Noxe gänzlich auszuschalten. Daß die letztere zuerst in sehr abgeschwächter Form wirke, dafür spreche außer dem histologischen Bilde der in der einen Form eminent chronische, über viele Jahre sich hinziehende, wenig progrediente Verlauf.

Ich halte es für möglich, daß hier Differenzen der Virulenz zur Geltung kommen, je nachdem die Infektion durch menschliche Tuberkelbazillen oder solche der Rindertuberculose stattfindet.

Keineswegs einverstanden bin ich mit der Auffassung, welche J. Richter in der schon erwähnten, jüngst publizierten Arbeit „Zur Kenntnis des sog. tuberculösen Ileocöcaltumors" vertritt. Die Resultate eigener Untersuchungen generalisierend, faßt er hier die Tuberculose nur als akzidentellen Befund, als eine Komplikation auf, welche zu einer chronischen, ulzerierenden, mit Schwielenbildung einhergehenden Entzündung des Cöcums hinzutrete. Diese Deutung in ihrer Verallgemeinerung muß derjenige, welcher die ganze in meiner Abhandlung verwertete Summe klinischer und pathologisch-anatomischer Erfahrungen übersieht, und wie ich Hunderte von Krankengeschichten durchstudiert, sowie zahlreiche Präparate untersucht hat, unbedingt zurückweisen. Wohl aber muß die von französischen Autoren erwogene Möglichkeit zugegeben werden, daß an der Bindegewebsproduktion neben

dem Tuberkelbazillus andere Mikroorganismen mitbeteiligt sein können. Wir werden auf diese Erklärungsversuche bei der folgenden Besprechung der Dünndarmtuberculose, die, wie gesagt, ganz analoge Formen der Erkrankung darbietet, zurückkommen.

4. Geschwürsheilung, Strikturbildung, hyperplastische Tuberculose am Dünndarm.

Die Ausheilung tuberculöser Darmgeschwüre ist, wenn man ihre Häufigkeit in Betracht zieht, ein seltenes Ereignis. Eisenhardt fand unter seinen 567 Fällen von Darmtuberculose nur 10mal vollkommene Vernarbung einzelner Geschwüre. Bei jenem Gros der Fälle von Lungenphthisikerdarmtuberculose mit chronischem Siechtum schreitet die knötchenförmige Infiltration und ihr Zerfall bis zum letalen Ende stetig weiter. Wohl lassen sich Vernarbungsbestrebungen (Rokitansky, Klebs) zuweilen selbst an zahlreichen Geschwüren beobachten; allein während das Ulcus an einer Stelle vernarbt, schreitet es an anderer meist peripher fort, indem am Geschwürsrand immer neue Tuberkeleruptionen aufschießen. Das Nebeneinander von floriden und in Vernarbung begriffenen Geschwüren konnten wir übrigens schon bei der Magentuberculose konstatieren; hier und dort heilt die Natur und dicht daneben zerstört sie ruhig weiter.

Da wo Tendenz zur Heilung vorhanden ist, reinigt sich der Geschwürsgrund, es treten statt neuer Tuberkel gesunde Granulationen auf, aus denen sich ein derbes Fasergewebe bildet, durch dessen Retraktion die Schleimhautränder aneinander rücken. Sind die Defekte nicht zu groß, so greifen die Ränder nach Rokitanskys klassischer Schilderung mit ihren Zähnen nahtförmig ineinander über einem schwieligen Grunde, zu dem sich die Basis retrahiert hatte, endlich verwachsen sie mit diesem und untereinander. Immer bleibt an Stelle des Geschwürs eine narbige Einziehung der Darmwand, eine Einknickung derselben zurück, welche sich auf der Innenfläche des Darmes als ein leistenähnlicher Wulst darstellt. Bei großem Geschwür, bei vollkommenem Gürtelulcus bildet sich so ein das Darmlumen verengender Ringwulst.

Diese seltene Ausheilung der Darmgeschwüre bei gürtelförmigem Ulcus unter Bildung eines einengenden Ringes ist für den Chirurgen von besonderem Interesse, da die hierdurch im Bereiche des Dünndarms entstehende Striktur neben dem schon beschriebenen stenosierenden Ileocöcaltumor eine weitere Indikation zum operativen Eingreifen bildet. Es ist somit angezeigt, daß wir die Aufklärung und Bereicherung des Wissens, welche die Zeit nach Rokitansky über diesen Gegenstand gebracht hat, einem genaueren Studium unterziehen.

Sitz und Zahl der Strikturen. Wie Bernay sagt, ist es eine allgemein gültige Regel, daß die Frequenz der tuberculösen Strikturbildung mit der Entfernung vom Magen zunimmt. Wir konnten am letzteren das Auftreten der Pylorusstenose als seltenes Ereignis bei nur wenigen Fällen ausfindig machen. Im Duodenum ist sie einmal von Margarucci beobachtet. Im Bereiche des Dünndarmes treten Stenosen weitaus am häufigsten im unteren Teil des Ileum auf; Felix sammelt 72 Fälle mit folgender Verteilung:

1. Dritteil des Jejuno-ileum	8,9 %
2. „ „ „	17,8 %
3. „ „ „	73,2 %

Nikoljski gibt nachstehende auf den ganzen Darm verteilte Statistik:

Dünndarm	67 Fälle
Cöcum	30 „
Colon ascendens	11 „
Colon transversum	4 „
Ileocöcalgegend	36 „
Rectum	1 Fall.

Die Strikturen treten vereinzelt und multipel auf. Unter den 62 Fällen von operierten Dünndarmstenosen, die ich im späteren tabellarisch zusammenstelle, befinden sich 24 solitäre und 34 multiple. Die multiplen verdanken nach Hofmeister ihre Entstehung einer Vernarbung der gewöhnlichen flachen Ringgeschwüre, während die solitären in der Regel als Produkt der hypertrophischen Form der Darmtuberculose anzusehen seien. Es findet sich von den nachher besprochenen verschiedenen anatomischen Formen die fibröse narbige Ringstenose weitaus am häufigsten im unteren Dünndarm, während die hypertrophische, wie wir wissen, hauptsächlich am Cöcum ihren Sitz hat. Es können gleichzeitig verschiedene Darmabschnitte betroffen sein. Mehrfach sind neben einem stenosierenden Cöcaltumor eine oder mehrere Verengerungen im Ileum in mehr oder weniger großer Entfernung von der Klappe konstatiert worden. Unter den 81 Fällen von Cöcaltumor, die Conrath zusammenstellt, fand sich ein solches Zusammentreffen 7mal. Es zeigte sich z. B. bei einem Falle Franks außer der stenosierenden Ileocöcaltuberculose eine zweite derbe Striktur im Ileum 70—80 cm oberhalb der Klappe und eine dritte ähnliche im Colon ascendens nahe dem Uebergang ins transversum. Bei einem Falle von Esmarch (Mockenhaupt) war die im Dünndarm gelegene Stenose ebenfalls mit Tumorbildung verbunden. Noch verschiedene andere derartige Fälle finden sich in der von mir ergänzten Kasuistik.

Die Zahl der Strikturen kann eine sehr beträchtliche sein. Bei dem von Hofmeister beschriebenen Fall waren 10 ringförmige Stenosen über eine 2½ m lange Strecke des Dünndarmes verteilt, während 2 in der Gegend der Ileocöcalklappe und im Cöcum saßen. Strehl fand 13 Stenosen im Dünndarm, eine weitere an der Ileocöcalklappe und eine 15. im Colon ascendens. Roux operierte bei 17 Dünndarmstrikturen „très serrés", Jabulay bei 16 u. s. w.

Von praktischer Bedeutung ist der Abstand der Strikturen voneinander, da das therapeutisch-chirurgische Handeln, wie wir später sehen werden, speziell in Hinsicht auf die Indikation zur Resektion dadurch beeinflußt wird. Die Distanz ist sehr variabel, sowohl bei Vergleich verschiedener Fälle, als innerhalb des Einzelfalles. Bald sitzt eine ganze Reihe von Einschnürungen auf kurzer Strecke beisammen, bald lassen sie weite ungleiche Räume zwischen sich.

Bei einem Falle Trendelenburgs saßen 5 Strikturen auf 42 cm Dünndarm, bei dem von Borchgrevink kamen 4 auf 25 cm Darmlänge; Hofmeister sah 10 auf einem Abschnitte von 2 m Länge.

Jaboulay 17 auf den ganzen Dünndarm verteilte u. s. w. — Durch das nahe Zusammenrücken der Einschnürungen entsteht am Dünndarmrohr ein Aspekt, der zu verschiedenen Vergleichen geführt hat: Corbin, von dem wir in der historischen Einleitung gehört haben, daß er vor 70 Jahren schon in ausgezeichneter Weise die tuberculösen Darmstenosen beschrieben hat, berichtet von 11 Strikturen, welche dem Darm von außen „la forme d'un roseau" gaben. Nikoljski spricht von einer „Perlenschnur" und Hofmeister wohl treffender, wenn auch weniger poetisch von einer „Kette aneinander gereihter Würste". Eine Illustration zu letzterem Vergleich bietet beistehende Abbildung nach E. Fränkel (Fig. 9). Ganz dasselbe Bild finden wir bei Wieting.

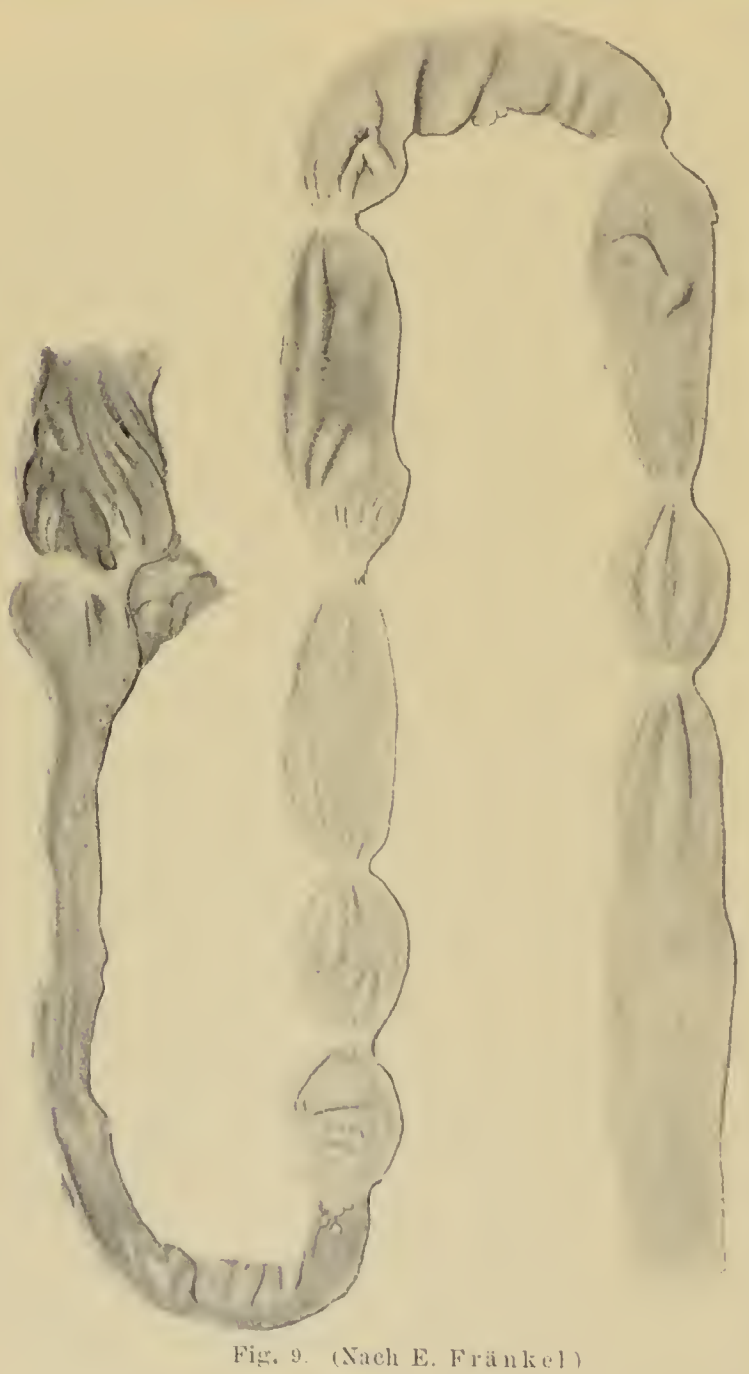

Fig. 9. (Nach E. Fränkel.)

Ausdehnung und Kaliber der Dünndarmstrikturen. Während die in der Längsachse des Darmes sich weithin ausdehnende hyperplastische Cöcaltuberculose meist auf lange Strecken hin das Darmlumen verkleinert, haben wir es im Dünndarm gewöhnlich mit außerordentlich schmalen Narbenringen zu tun, und der Darm zeigt oft, wie Sörensen sagt, das Aussehen, als wenn man ihn mit Ligaturen eingeschnürt hätte. Indessen sind auch bei der hypertrophischen Form — wir sagten schon, daß sie auch hier vorkomme — Strikturlängen bis auf 8 cm beobachtet worden (Koenig, Meyer, Eisenhardt).

Sehr schwankend ist das Kaliber der Strikturen; es finden sich alle Zwischenstufen zwischen leichter Einziehung und fast vollständiger Obliteration. Bei manchen Fällen ist gesagt, daß sich kaum ein Katheter oder Bleistift durchführen ließ. Bei Littens Fall waren 6 Stenosen vorhanden, die so eng waren, daß man durch die einzelnen Ringe

gerade noch eine dünne Sonde durchführen konnte, und daß beim senkrechten Aufhängen des herausgenommenen Darmes kein Tropfen flüssigen Inhaltes durch die verengten Stellen floß.

Gelegentlich bleiben in diesen engen Passagen Fremdkörper hängen. Bei einem Falle Koenigs war in der Mitte der Striktur die Schleimhaut größtenteils zerstört, der hier bleibende enge Teil durch einen Zwetschgenstiel ausgefüllt. Bei dem Falle Borchgrevinks saß im Tunnel ein mandelgroßer Kotstein.

Verschiedene anatomische Formen, histologischer Bau und Genese der Dünndarmstrikturen.

Es ist aus dem Vorhergehenden die Schilderung bekannt, welche Rokitansky von der Ausheilung des zirkulären Dünndarmgeschwüres und des dabei entstehenden Ringwulstes gegeben hat. Die Beobachtungen der neueren Zeit zeigen nun, daß am Dünndarm verschiedene Varietäten tuberculöser Strikturen unterschieden werden können. Französische Autoren haben drei Formen aufgestellt: Die narbige, fibröse und hypertrophische. Bernay faßt die beiden ersten Varietäten als „type scléreux" zusammen, sie dem „type hypertrophique" entgegenstellend. Wir sagten schon, daß die fibrös-narbige Ringstriktur sich weitaus am häufigsten im Dünndarm findet; es kommen hier aber auch beide Formen gleichzeitig vor. Dem Operateur, der die Bauchhöhle eröffnet hat, zeigen sich dann beim ersten Typus die Darmschlingen an einer oder mehreren Stellen oft hochgradig eingeschnürt, beim zweiten tumorartig angeschwollen. Bei genauerer Betrachtung der einzelnen Varietäten ergibt sich folgendes:

Die narbige Striktur. Dieselbe zieht sich, aus geheilten zirkulären Geschwüren der Schleimhaut entstanden, weitaus in den meisten Fällen quer zur Längsachse des Darmes hin, seltener bietet sich eine andere Konfiguration. Bald springt sie als schmaler Saum nur wenig in das Lumen vor, bald engt sie dieses, die intakte Serosa nach innen ziehend, hochgradig ein, bald ist sie ganz unnachgiebig, bald elastischer, dilatabel.

Bernay, später auch Nikoljski, erwähnen hier, ersterer als wichtiges Faktum in seiner historischen Einleitung, eine selten vorkommende narbige Striktur, welche dadurch entstehen soll, daß ein primär in der Serosa etabliertes Ulcus das Narbengewebe bilde und die Darmwand zusammenziehe, während die Schleimhaut normal oder wenig verändert bleibe. Die Autoren berufen sich dabei auf die Mitteilung von Piegu in der Société anatomique, März 1844. Ich habe die ganz kurze Mitteilung Piegus nachgelesen und bemerke nur, daß es hier heißt: „ulcération de nature très-probablement, tuberculense", und daß es mir nicht verständlich ist, wie man diese Notiz zu einer fundamental wichtigen Beobachtung stempeln kann.

Das mikroskopische Bild solcher Strikturen zeigt nach Girodes Untersuchungen im ausgebildeten Stadium: Verdickung der Darmwand, besonders der Submucosa und Muscularis; letztere hypertrophisch, die Mucosa dagegen sehr dünn, bietet in der Umgebung des Narbengewebes Zeichen von Enteritis und Tuberkel. Das Narbengewebe ist hauptsächlich in der Submucosa entwickelt und kann (Bernay) in einzelnen Fällen alle Schichten der Darmwand, der Stenose große Härte verleihend, durchsetzen. Submucosa und Muscularis zeigen stellenweise in

die skleröse Zone eingebettete Gefäße, umgeben von embryonalem Gewebe, auch von Tuberkeln, selten finden sich Kochsche Bazillen. Die Armut an letzteren wird auch von E. Fränkel betont und zur Erklärung des in seinen Fällen „idealen" Heilungsprozesses herbeigezogen. Er gibt vom zweiten seiner Fälle folgende mikroskopische Schilderung:

„Das von dem Grund der einen Narbe entnommene, geschwürig zerfallene Darmstück ließ bei der mikroskopischen Untersuchung erkennen, daß an dieser Stelle die innere Wandschicht mit Einschluß einzelner Lagen der zirkulären Muskelhaut total zerstört war. Die erhaltenen Teile der Darmwand waren von einer großen Zahl auch hier nicht selten perivaskulär angeordneter kleinzelliger Infiltrationsherde eingenommen, die bis in das subseröse Gewebe herabreichten und im Bereich der Muscularis deren Lamellen auseinander drängten. Spezifisch tuberculöse Veränderungen zeigte nur eine beschränkte Zahl von Schnitten. In 7 von 21 Schnitten gelang der Nachweis eines riesenzellenhaltigen Miliartuberkels, welcher in dem an das subseröse Gewebe angrenzenden Teil der äußeren Muskelhaut gelegen war und sich durch einen äußerst geringen Gehalt von Tuberkelbazillen auszeichnete."

Die fibröse Varietät. Im historischen Ueberblick ist bereits eine von Darier 1890 publizierte Mitteilung mit den Worten erwähnt, es handle sich hier um einen Fall von multipler Stenose mit Perforation, für den als neu vindiziert wurde eine diaphragmatische Verengerung mit relativer Integrität der Mucosa, bedingt durch Formation von fibrösem Gewebe entzündlichen Ursprungs. Die beistehend wiedergegebenen Abbildungen zeigen das mikroskopische Bild dieses interessanten und seltenen Befundes:

Es wurden bei der Autopsie acht Strikturen im Bereiche des Dünndarmes konstatiert. Die erste ca. 1 m vom Duodenum weg, die letzte 50 cm oberhalb der Valvula Bauhini. In Fig. 10 sind zwei Stenosen gezeichnet. Die obere zeigt schon die Formation „en diaphragme". Durch den engen Kanal ist ein Holzzylinder eingeführt, oberhalb desselben die Perforationsöffnung. Die untere Striktur zeigt den Schnitt durch das Zentrum der Stenose. An der Mucosa einige Ulzerationen.

Fig. 11 gewährt durch ein Fenster Einblick auf die exquisit diaphragmatische Anlage der Stenose. Die Schleimhaut mit strahligen Einziehungen, „mais pas d'ulcérations".

Fig. 12 bietet den zentralen Durchschnitt durch eine weitere diaphragmatische Striktur. Man sieht an derselben die Beteiligung der eingezogenen Serosa an der Formation. Die Muscularis verdickt, die Mucosa desgleichen, zottig, mit zwei oder drei lineären Ulzerationen. Zwischen Submucosa und Muscularis ein kleiner käsiger Herd mit Tuberkelbazillen.

Während, meint Darier, bei allen sonst beobachteten Fällen von Striktur eine Ulzeration das primordiale Phänomen sei, finde sich hier die diaphragmatische Verengerung mit „relativer Integrität" der Mucosa, und er hält es für unmöglich, daß ein vernarbtes Ulcus zu einer derartigen Restitutio ad integrum geführt hätte; es seien hier auch sonst im Darm keine Geschwüre vorhanden gewesen, und so nimmt er an, es sei diese diaphragmatische Retraktion der Darmwand bedingt durch die Formation eines fibrösen Gewebes „d'origine inflammatoire", entweder in der Mucosa allein oder in allen Schichten der Wand. Dieses entzündliche Gewebe habe sich in der Umgebung von sekundären und tiefer gelegenen tuberculösen Herden entwickelt, die von den Lymph-

wegen aus entstanden seien; es handle sich hier um eine „fibrogene Tuberculose“ ähnlich der fibrösen Lungenphthise.

Dieselbe Deutung der Strikturbildung treffen wir bei späteren Beobachtungen anderer Autoren, bei denen diese offenbar sehr seltene Diaphragmabildung nicht zu konstatieren war. Plaut z. B. faßt bei einem jüngst publizierten Fall die Stenose nicht als Folge eines vernarbten Ulcus, sondern als diejenige eines „sklerosierenden“ Prozesses in der Submucosa auf.

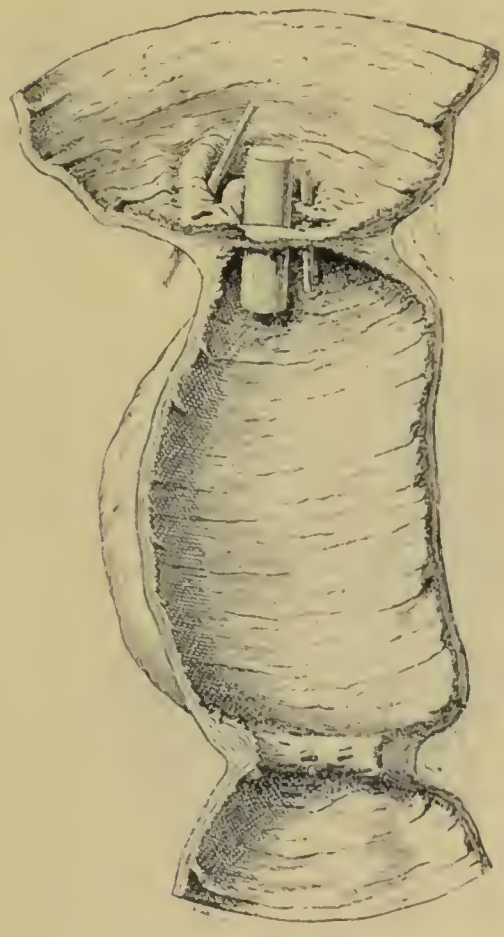

Fig. 10.

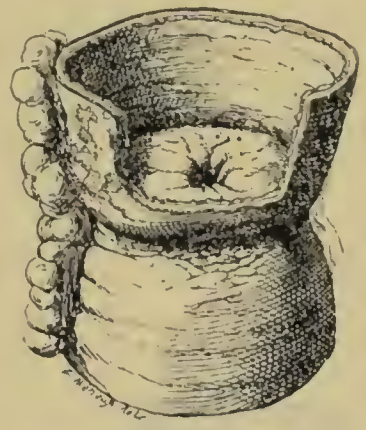

Fig. 11.

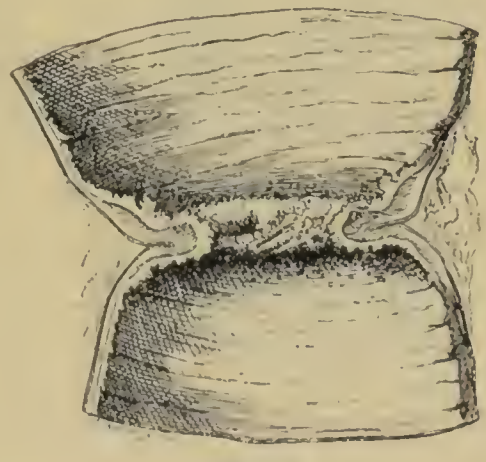

Fig. 12.

(Nach Darier.)

Die hypertrophische Striktur: das Tuberculom des Dünndarmes. Das Analogon zur hypertrophischen Cöcaltuberculose; offenbar derselbe Prozeß, aber seltener als dort! Felix hat unter seinen 72 gesammelten Dünndarmstenosen nur 9 hypertrophische. Wie der Cöcaltumor, so rief auch diese geschwulstbildende Form in den 80er Jahren der chirurgischen Therapie, und dabei erst wurde die Affektion genau bekannt. Den ersten, von Sachs beschriebenen Fall, hat Kocher (1887) operiert; andere sind von König, Esmarch (Mockenhaupt Fall 2), Tuffier, Frank, Vergely, Vohtz, Salomoni, Erdheim (Fall 1 u. 3), Pantaloni, Krogius, Lartigau, Harris, Jaboulay, Lotheisen u. a. beobachtet.

Fast immer sitzen diese Strikturen im unteren Ileum; daß sie meist solitär auftreten, ist früher schon gesagt. Wir erwähnten auch schon, daß bei verschiedenen Fällen (Esmarch, Krogius) eine solche außer dem Cöcaltumor gefunden wurde.

Wird nun hier bei der Laparotomie der Darm abgesucht, so stößt man anstatt auf eine Einziehung wie bei den narbigen Ringstenosen auf eine tumorartig verdickte Darmpartie, deren äußerer Aspekt als unregelmäßig, zylindrisch, höckerig, knotig verdickt geschildert wird. Als illustrierendes Paradigma gebe ich die Abbildungen der von Krogius resezierten Stücke samt seiner Beschreibung wieder:

„Das eine von den resezierten Dünndarmstücken (Fig. 13) ist ca. 8 cm lang. An der Darmwand sieht man neben der Anheftungsstelle des Mesenteriums eine 6 cm lange und 3 cm breite weiße, geschwulstähnliche Masse, welche über die Oberfläche der Darmwand stark emporragt und aus mehreren kleineren Knoten zusammengesetzt ist, von denen der größte etwa Nußgröße besitzt. Die Oberfläche der Knoten ist ihrerseits kleinhöckrig, und zerstreute miliare Knötchen sind auch an benachbarten Teilen des im übrigen gesunden Darmes sichtbar, desgleichen an der Anheftungsstelle des Mesenteriums, welche durch Fetteinlagerung erheblich verdickt ist. Neben der Anheftungsstelle des Mesenteriums, auf der anderen Seite derselben, ferner am konvexen Rande des Darmes finden sich noch drei etwas über

Fig. 13.

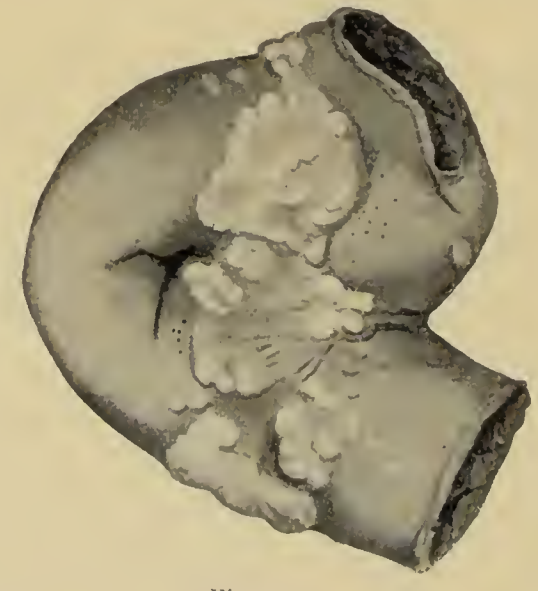

Fig. 14.

(Nach Krogius.)

erbsengroße Knoten. Alle diese geschwulstähnlichen Massen erstrecken sich durch die ganze Darmwandung, welche hier an einzelnen Stellen eine Dicke von 1,5 cm erreicht, hindurch. Hierdurch wird das Darmlumen derart verengt, daß es kaum für den kleinen Finger passierbar ist. An Durchschnitten zeigt die verdickte Darmwand eine weiße, fibröse Beschaffenheit, und man erkennt, daß der größte Teil der Verdickung auf die subseröse Schicht kommt. An der Schleimhaut der verengten Stelle des Darmes sind keine eigentlichen Ulzerationen sichtbar, die Schleimhaut ist aber an der Unterlage fixiert und bietet zahlreiche villöse Exkreszenzen dar. Das zuführende Ende des Darmstückes ist von normaler Weite, das abführende bedeutend enger.

Das zweite resezierte Dünndarmstück (Fig. 14) ist 16 cm lang und wird von einer U-förmig gebogenen Darmschlinge gebildet, deren beide Schenkel von einem breiten Gürtel umfaßt werden. Dieser wird aus ebensolchen weißen, knolligen, geschwulstähnlichen Massen wie die vorhin beschriebenen gebildet. Die Darmwand ist an diesen Stellen bis 1,5 cm dick, und das Lumen ist an den beiden vom Infiltrat befallenen Stellen kaum für einen Bleistift durchgängig, während es an der Spitze der Schlinge von ge-

wöhnlicher Weite ist. Dieser Teil des Darmes zeigt auch im übrigen normale Beschaffenheit, abgesehen von einzelnen subserösen miliaren Knötchen. Zahlreiche derartige Knötchen finden sich auch an den dem Infiltrate zunächstliegenden Partien des zu- und des abführenden Schenkels, sowie in dem mit starken Fetteinlagerungen versehenen Mesenterium. Die Darmschleimhaut ist an den beiden verengten Stellen fixiert, nur schwach gefaltet; Ulzerationen sind keine vorhanden, dagegen zahlreiche kleine villöse und papilläre Exkreszensen. Zwischen beiden Stenosen finden sich Obstkerne und -schalen angehäuft. Der zuführende Schenkel der Schlinge ist von normaler Weite, der abführende enger."

Diesen Dünndarmbefunden füge ich zum Vergleiche die Beschreibung hinzu, welche Krogius von der gleichzeitig bei demselben Patienten exstirpierten hypertrophischen Cöcumtuberculose gibt. Es ist auf diesen wichtigen Fall schon im früheren hingewiesen worden.

„Das dritte Darmstück umfaßt etwa 6 cm des untersten Ileums und 5 cm des Dickdarmes. Durch ein mächtiges Infiltrat, dessen Dicke bis 3 cm erreicht, ist die Gegend um die Valvula Bauhini herum hochgradig verengt, so daß das Lumen kaum für den kleinen Finger durchgängig ist. Auch die angrenzenden Teile des Cöcums sind verdickt. Die Schleimhaut der etwa 5 cm langen verengten Stelle bietet die gleiche Beschaffenheit dar, wie sie bereits bei den Dünndarmstrikturen beschrieben wurde. Der Proc. vermiformis ist kreisförmig gebogen, die Spitze am Dünndarm festgewachsen; im übrigen zeigt er nichts Abnormes. Am Mesenterium, welches hochgradig mit Fett infiltriert ist, sowie hier und dort an der Darmoberfläche sind zerstreute miliare Knötchen sichtbar.

Mikroskopische Untersuchung. Bei der Untersuchung verschiedener Abschnitte der alterierten Darmpartien wurde folgendes festgestellt:

Die Drüsenschicht ist überall stark kleinzellig infiltriert. Die Drüsen selbst sind meistens gut erhalten, an einzelnen Stellen jedoch durch kleine, anscheinend von den Follikeln ausgehende Ulzerationen zerstört. Ueber diesen Ulzerationen ist auch die Muscularis mucosae zerstört. Die Submucosa ist verdickt durch kleinzellige Infiltration, Bindegewebsneubildung sowie Einlagerung größerer und kleinerer Tuberkelknötchen. In die Muscularis dringen hier und dort Bindegewebsbalken hinein; auch sieht man Tuberkelknoten, sowohl von der Submucosa wie von der Subserosa aus, die Muskelbänder auseinander drängend, sich tief in die Muscularis hinein erstrecken. Die Subserosa ist durch kleinzellige Infiltration, durch mächtige Bindegewebsneubildung, sowie besonders durch Einlagerung teils kleinerer Tuberkelknötchen, teils großer Tuberkelkonglomerate ungeheuer verdickt. Diese Tuberkel bieten keine Zeichen des Zerfalles dar, sondern zeigen vielmehr eine deutliche Neigung zur Organisation. In mehreren derselben sind typische Riesenzellen zu sehen.

In Schnitten, welche in Ziehls Lösung gefärbt, mit Salzsäure entfärbt und in Methylenblau nachgefärbt waren, ließen sich spärliche, aber unzweideutige Tuberkelbazillen erkennen."

Die Verwachsungen, welche diese Dünndarmtuberculome mit ihrer Umgebung eingehen, sind im ganzen wohl nicht so intensiv wie bei den Cöcaltumoren; bei dem Fall von Kocher scheinen gar keine bestanden zu haben. An dem einen Präparate von Krogius sehen wir die beiden Dünndarmschenkel umfaßt und verlötet, bei einem der Fälle Erdheims war eine Stenose mit dem Netz verwachsen. Sehr verschieden ist die Längenausdehnung der Hypertrophie; einzig steht

in dieser Beziehung die Beobachtung Lartigaus da: Bereits im oberen Dritteil des Ileum begann hier die Wand dicker zu werden, an der Grenze zwischen mittlerem und unterem Dritteil maß sie zwischen 4 und 7 mm. Im letzten halben Meter des Dünndarms betrug die Wandstärke 1 cm, im Cöcum 2,7 cm. Von hier nahm die Verdickung ab, um bis zur Flexura sigmoidea zu verschwinden. Die sonst meist hochgradige Stenosierung — bei dem Falle von Krogius war das Lumen an einer Stelle für ein Bleistift, bei dem von Kocher für einen Katheter durchgängig — fehlte hier ganz.

Wie bei der Cöcaltuberculose, so sehen wir auch bei dem Dünndarmtuberculom auf dem Durchschnitt die Darmwandung stark intumesziert. und zwar ist auch hier wieder, wenigstens bei dem Falle Krogius, vor allem die subseröse Schichte beteiligt. Es war diese durch kleinzellige Infiltration, durch Bindegewebsneubildung, sowie durch Einlagerung großer Tuberkelknoten sehr stark verdickt und stellte dadurch die Hauptmasse der „Geschwulst" dar. In geringerem Grade war die Schleimhaut in Mitleidenschaft gezogen, jedoch konnten mikroskopisch in derselben kleinere Geschwürsbildungen, sowie kleinzellige Infiltration und einige Tuberkelknötchen konstatiert werden, ferner waren in den Schnitten spärliche Tuberkelbazillen zu erkennen. Decloux fand mikroskopisch bei dem Falle Tuffiers weitaus am meisten die Submucosa verdickt, durchsetzt „de volumineux follicules tuberculeux". Bei einem Teil der Fälle treffen wir auch wie bei der Cöcaltuberculose auf der Schleimhaut papilläre Exkreszenzen. Das Präparat des Kocherschen Falles bot ja zuerst, wie wir früher bemerkten, Langhans den Vergleich mit dem Lupus hypertrophicus.

Wie haben wir uns nun die Genese dieser Dünndarmtuberculome vorzustellen? Die Analogie zur hypertrophischen Cöcaltuberculose ist evident! Die Natur beschränkt sich, wie wir sehen, bei diesem Bildungsprozeß nicht auf jenen Teil und nicht auf diesen allein; es ist vielmehr hier gleich zu bemerken, daß auch am Rectum von Bezançon und Lapointe dieselbe Affektion beobachtet worden ist. Das Cöcum bleibt also, wohl aus den früher angegebenen Gründen, die Prädilektionsstelle, es kann aber keineswegs die anatomische Beschaffenheit dieser Oertlichkeit allein die Ursache dieser Varietät sein.

Wir kennen die Erklärung Conraths von der Drüseninfektion der subserösen Cöcaltuberculose; auch erwähnten wir dort die Möglichkeit des hämatogenen Ursprungs. Was die erstere Deutungsweise, übertragen auf das Dünndarmtuberculom, betrifft, so sagte ich schon, daß bei dem Falle Krogius, wo die subseröse Form am meisten ausgesprochen war, vergrößerte Lymphdrüsen nicht gefunden wurden. Es können hier auch noch verschiedene andere für das Cöcum geltende Gründe nicht zutreffen, dagegen wird der hämatogene Import, wie mir scheint, mit Recht auch da von verschiedenen Autoren (Bernay, Itié) als wahrscheinlich angenommen unter besonderem Hinweis auf die in der Submucosa stark mitbeteiligten Gefäße. Ein anderes Moment ist noch zu nennen, auf welches Bezançon und Lapointe Gewicht verlegen, die von den Schleimhautgeschwüren ausgehende sekundäre Infektion durch andere Mikroorganismen und die dadurch verursachte „réaction inflammatoire banale" der Darmwand. Daß eine

solche sekundäre Infektion an der Erzeugung der entzündlichen Gewebswucherung mit beteiligt ist, läßt sich auch daraus schließen, daß, wie wir später sehen werden, nach Ableitung der bakterienreichen Fäces durch Darmausschaltung die Tumoren fast vollständig verschwinden können. Am deutlichsten zeigt sich dies bei der Cöcaltuberculose. Die bei derselben gemachte Supposition einer Infektion mit abgeschwächten Tuberkelbazillen hat natürlich hier dieselbe Berechtigung, und mit ebensoviel Grund muß eine noch erfolgreich ankämpfende Resistenz des infizierten Organismus vorausgesetzt werden.

Viel für sich hat die Auffassung Wietings. Er wendet sich gegen die Unterscheidung der besprochenen verschiedenen Strikturformen, will sie womöglich vereinigen und von einem Gesichtspunkt aus betrachtet wissen. Nach seiner Ansicht bildet sich die Narbe in jedem Fall, nicht nur bei den fibrösen Strikturen Dariers, im submukösen Gewebe, und ohne die zirkuläre submuköse Schrumpfung kann keine Striktur zu stande kommen. Nicht das eigentliche Geschwür heilt mit Strikturbildung aus, sondern es sind die größtenteils in der Mucosa-Submucosa verlaufenden Ausbreitungswege des Tuberculosevirus, die Lymphgefäße und ihre nächste Umgebung, welche sich retrahieren. Die Schleimhautgeschwüre sind zur Erzeugung einer Striktur nicht notwendig. Er schlägt vor, den Prozeß als „ringförmige submuköse Striktur" mit oder ohne Geschwürsbildung zu bezeichnen. Die ringförmig stenosierende Dünndarmtuberculose und die zylindrisch hyperplastische stenosierende Ileocöcaltuberculose, deren Entstehungsweise nach seiner Deutung wir schon besprochen haben, sind histogenetisch auf denselben Prozeß zurückzuführen.

Als vierte Varietät von tuberculöser Dünndarmstenose kann die spastisch-entzündliche aufgeführt werden, wie sie Strehl bei einem v. Eiselsberg operierten Fall beschrieben hat. Außer einem Ileocöcaltumor fanden sich hier bei der Operation 13 über 2 m Dünndarm verteilte Stenosen, die als hochgradig angesprochen werden mußten; bei der Sektion aber waren an diesen Stellen nur „frische Ulcera" mit unterminierten Rändern und verfallenem Grunde, kein Narbengewebe, von den Stenosen nur geringe Andeutungen zu konstatieren. Durch die Darmausschaltung, d. h. durch die Ruhigstellung des Organes hatte sich, wie Strehl annimmt, die Stenose zurückgebildet. Die Entstehung der letzteren erklärt er folgendermaßen: „Auf den dauernden Reiz, den die passierenden Ingesta durch das zirkuläre Ulcus auf die Muscularis ausüben, kontrahiert sich die Darmmuskulatur, es bildet sich eine spastische Stenose, ebenso wie sie am Pylorus beim Ulcus ventriculi durch Talma und Doyen angenommen wird. Es entsteht eine Kotstauung an der stenosierten Darmstelle, das zentrale Ende muß sich ampullär erweitern. Diese Ausbuchtung wird allmählich so stark, daß sich die äußeren Serosaflächen um die Striktur herum berühren und infolge ihres entzündeten Zustandes leicht zur zirkulären Verklebung gelangen können. Solange also ein neuer Reiz vorhanden ist, besteht die Stenose fort, und zwar wird sie hervorgerufen durch den Spasmus der Darmmuskulatur, unterstützt durch die entzündliche Verklebung der zirkulär eingestülpten Serosa. Hört der Reiz auf, wie es durch Anlegen der Anastomose geschieht, so läßt die Kontraktur nach, und die

lockere Verklebung der Serosen wird durch die Peristaltik auch wieder gelöst" u. s. w. Um ähnliche Verhältnisse handelte es sich bei einem von Bard beschriebenen Fall. Der Kranke litt an ausgesprochenen Erscheinungen von Darmstenose. Bei der Laparotomie fand man jedoch nichts von Striktur, später aber bei der Autopsie ein ringförmiges Geschwür im Ileum, nichts von Narbenstenose. Verfasser läßt die Frage offen, ob die klinischen Erscheinungen durch spastische oder mechanische Einschnürung des Darmlumens infolge des Geschwürs bedingt wurden. Weiter wird dieser Befund bestätigt durch Wieting. Ihm fiel bei einer seiner Operationen die Länge der Strikturen auf; sie wurden im Operationsbericht als 5 cm lang, nach beiden Seiten sich trichterförmig erweiternd, beschrieben. 3 Wochen später bei der Autopsie fand man sie „schmal, scharf, einschneidend", gerade so wie sie Fränkel abbildet (vergl. Fig. 9). Es ist also klar, sagt Wieting, daß das, was wir bei der Operation fanden, ein auf die Umgebung der eigentlichen Narbenstenose ausgebreiteter Kontraktionszustand war.

Wir haben es somit hier mit Stenosen von reflektorisch-spastischer Natur zu tun, welche durch Schleimhautgeschwüre, wahrscheinlich auch durch ringförmige Verengerungen, ausgelöst werden. Um ganz ähnliche Verhältnisse handelt es sich bekanntlich beim Pylorospasmus, sowie bei dem durch Fremdkörper verursachten spastischen Ileus. Wie Heidenhain, so habe auch ich bei einer wegen Ileus ausgeführten Laparotomie den Dünndarm über einer Ascaris lumbricoides fest zusammengezogen gefunden.

In keinerlei genetischem Zusammenhang mit diesen besprochenen tuberculösen Darmstenosen steht die folgende, für sich stehende Art von Darmverengerung bei Ulcus tuberculosum, welche ich als Klappenventilstenose benennen möchte. Es handelt sich um eine Beobachtung aus dem Material der Züricher Chirurgischen Klinik, die mir von Herrn Professor Krönlein gütigst zur Verfügung gestellt wurde:

Fischer, L., 26 Jahre, Plätterin, aufgenommen den 12. Juli 1904, hat schon seit den Kinderjahren an Stuhlverstopfung gelitten. Vor 2 Jahren erkrankte Patientin mit Leibschmerzen und Erbrechen; seither immer von Zeit zu Zeit Magenschmerzen. Im letzten Jahre wurden die Anfälle häufiger, traten in immer kleineren Pausen auf, und der Bauch wurde dabei aufgetrieben.

Status. Blasses, leidendes Aussehen. Zunge stark belegt. Auf den Lungenspitzen rauhes Atmen. Am Bauch werden alle 2—3 Minuten sehr lebhafte peristaltische Bewegungen sichtbar, die am Nabel beginnen und mehr nach unten sich ausdehnen. Dabei krampfartiger Schmerz. Erbrechen von deutlich fäkulent riechenden Massen. Flatus gehen nicht ab. Sofortige Operation.

Laparotomie (Krönlein). Hautschnitt in der Linea alba. Aeußerst geblähte Intestina drängen sich vor, andere sind stark kollabiert. Indem letztere verfolgt werden, gelangt man an eine Stelle, wo der geblähte Darm scharf in den kollabierten übergeht. Diese Stelle ist stark eingezogen und derb infiltriert, stellt einen ca. baumnußgroßen, tumorartigen Knoten dar. Resektion eines 13 cm langen Stückes. Vereinigung End zu Seit.

Verlauf: Peritonitis. Am 15. August Exitus.

Autopsie: Diffuse exsudative Peritonitis. Durchlässige Stichkanäle. Alte verkäste Herde in beiden Lungenspitzen. Tuberculöse Geschwüre im Ileum.

Beschreibung des Präparates. Das entfernte Darmstück ist am zuführenden Schenkel 8, am abführenden 3 cm breit; am ersteren sehr dicke, lederartige Wandung. Füllt man den zentralen Teil mit Wasser,

so geht dasselbe nur tropfenweise durch das periphere Stück ab, so stark ist die Stenose; doch gelangt man mit stumpfem Instrument leicht vom peripheren in den zentralen Teil. Dies ist dadurch bedingt, daß der untere Rand des tuberculösen Ulcus unterminiert, abgehoben ist und sich in Form einer Falte wie eine Klappe gegen die gegenüberliegende Wand anlegt. Das Ulcus ist ca. fünffrankstückgroß, zirkulär, hat unregelmäßig infiltrierte, verdickte Ränder, die senkrecht abfallen. Die Darmwand ist im Bereich des Geschwürs zirkulär eingezogen, so daß das Lumen nicht für 2 Finger durchgängig ist. Auffallend ist die starke Atrophie der Wand am abführenden Teil gegenüber der Hypertrophie am zuführenden.

Histologischer Befund (Patholog. Institut Zürich). Die ganze Dicke der Darmwand (Submucosa, Muscularis und Subserosa) reichlich durchsetzt von solitären und miteinander konfluierenden, großen, makroskopisch schon sichtbaren Epithelioidriesenzellentuberkeln. Große Langhanssche Riesenzellen. Muskelfasern der Muscularis verdrängt und großenteils druckatrophisch zu Grunde gegangen.

Diese Krankengeschichte samt pathologisch-anatomischem Befund bedarf keiner langen Erläuterung. Was ich oben Klappenventilstenose nannte, ist bedingt durch Abhebung des tief unterminierten peripheren Randes eines zirkulären Ulcus tuberculosum. Die zum Teil schon durch den Geschwürsprozeß bedingte Einengung des Darmlumens wurde durch diesen Klappenverschluß zur kompletten Okklusion, es kam zu Ileus. Ich habe in der Literatur eine analoge Beobachtung nicht finden können.

Veränderungen des Darmes oberhalb und unterhalb der Striktur. Verhalten der übrigen Organe.

Welches auch die Ursache der Darmstenose sei, wenn sie längere Zeit besteht, so entwickelt sich stets eine Dilatation oberhalb derselben, bedingt durch den sich stauenden Inhalt, und zu gleicher Zeit eine Hypertrophie mit Induration der Wand, sagt Corbin in seiner uns bekannten Studie. Die feineren Vorgänge bei Bildung dieser Folgezustände, speziell der kompensatorischen Hypertrophie, wird ein anderer, mit den Darmstenosen überhaupt sich befassender Teil der Deutschen Chirurgie speziell behandeln, so daß hier auf diesen zu verweisen ist. Erwähnt sei, daß nach den Untersuchungen Patels (1902), speziell über die tuberculösen Strikturen, die Hypertrophie nicht auf einer Vermehrung und Vergrößerung der Muskelzellen beruhen soll, sondern einen Zustand der Infiltration darstelle, der besonders die Submucosa und Subserosa betreffe, freilich zum Teil auch die Muskelfaserstreifen auseinander dränge. Bei den chronisch entstehenden Darmstenosen besteht jedoch die Annahme der echten Muscularishypertrophie durchaus zu Recht

Nach den bei den tuberculösen Stenosen vorliegenden Krankenberichten erreicht die Dilatation des zuführenden Darmes sehr verschiedene Grade und erstreckt sich auf sehr verschieden weite Bezirke. Bei den Fällen von Dupont, Schnitzler und Bernay war sie so groß, daß das bei der Operation zu Tage tretende Darmstück als deplazierter Magen imponierte. Bei der multiplen Darmstriktur wird das Bild nach Hofmeister dadurch modifiziert, daß alle oberhalb der letzten mechanisch wirksamen Striktur gelegenen Teile sich im Sinne des zuführenden Darmstücks verändern, also hypertrophieren und erweitert

werden. Unterhalb der Stenose wird meist entsprechende Verminderung des Darmlumens konstatiert und eine bald mehr, bald weniger ausgesprochene Verdünnung der Wand, Atrophie durch Nichtgebrauch oder bedeutend herabgesetzte Funktion. Das alles haben schon Corbin, Ossipowski und Tardieu beobachtet.

Die Beteiligung des übrigen Darmes am Krankheitsprozeß gestaltet sich sehr verschieden; bald finden wir ausgebreitete Geschwürsbildung angegeben, bald sind nur spärliche, vernarbende Ulcera vorhanden. Nicht immer sind die in den erweiterten Ampullen vorhandenen Defekte der Mucosa tuberculöser Natur, sie können auch Effekte der Koprostase sein; wir werden darauf zurückkommen.

Die den Stenosen benachbarten Darmpartien zeigen öfters auf der Serosa zerstreute miliare Knötchen, doch können diese sowie die schon besprochenen Verwachsungen, wie der Fall Hofmeisters zeigt, ganz fehlen. Die Mesenterialdrüsen sind meistens, nicht immer, geschwellt, verkäst.

Die Lungen bieten in der Mehrzahl der Fälle Zeichen tuberculöser Affektion, wenn auch schwer destruktive Prozesse fehlen.

5. Darmperforation und andere Komplikationen.

Wir sagten schon in unserer Beschreibung der tuberculösen Darmgeschwüre, ihrer Ausdehnung in Breite und Tiefe, daß dieselben bis auf die Serosa vorzudringen pflegen, so daß man sie von außen als dunklen Hof im Kranze von Tuberkelknötchen durchschimmern sieht, oder daß, wenn man die Darmwand gegen das Licht hält, sie als dünne, durchschimmernde Membran sich abheben. Rokitansky läßt das entkleidete Peritoneum, wenn es zur Perforation kommt, in einem Zustande „gallertiger Gewebsumstaltung“ auseinanderweichen, nekrotisieren, einreißen. In manchen Fällen kommt, wie er sagt, die Perforation durch Auseinanderweichen einer die Basis des Geschwürs konstituierenden, ansehnlich dicken, in die Muscularis greifenden, morschen Schwiele in Form einer queren Spalte zu stande.

Bevor wir weiter verfolgen, unter welchen Umständen, unter welcher Beteiligung des Peritonealsackes und der Nachbarorgane dieser Durchbruch der Geschwüre erfolgt, erkundigen wir uns nach dem Orte, wo am Darm meist die Perforation stattfindet und nach der Häufigkeit ihres Vorkommens.

Fenwick und Dodwell, welche ihrer öfters zitierten Arbeit 2000 Sektionen von Phthisikern zu Grunde legen, berechnen die Häufigkeit des Durchbruchs auf 10% der Darmtuberculose. Unter den 566 Fällen von sekundärer Darmtuberculose, über die Eisenhardt berichtet, kam es bei 28 Fällen zu kompletter Darmperforation. O. Müller gibt an, daß unter 57 Fällen von Darmtuberculose bei Kindern 3 durch Perforationsperitonitis endigten, 1mal wurde eine verlötete Perforation konstatiert.

Die Perforation betraf bei den Fällen Eisenhardts 21mal das männliche, 7mal das weibliche Geschlecht.

Am häufigsten wird nach Fenwick und Dodwell das Ileum betroffen, dann folgen Cöcum und Wurmfortsatz, aber auch Colon ascendens und Duodenum nehmen teil. Ich habe bei einem Fall von Miliar-

tuberculose, der bereits in meningitischem Coma lag, die Perforation eines dicht am Pylorus gelegenen Ulcus duodeni auftreten gesehen.

Die Natur sorgt dafür, daß bei dem außerordentlich häufigen Vorkommen der tuberculösen Ulcera und dem, wie wir hörten, nicht seltenen Durchbruch derselben dieser letztere relativ selten in die freie Bauchhöhle hinein stattfindet und zu akuter terminaler Peritonitis führt. Bérard und Patel bringen in einer jüngst publizierten Arbeit eine Kasuistik zusammen, welche 26 Fälle von „Peritonite généralisée" durch Perforation im Verlaufe von Enteritis tuberculosa umfaßt.

Gewöhnlich kommt es infolge einer von der Stelle der drohenden Perforation ausgehenden adhäsiven Peritonitis zur Verklebung der Därme untereinander oder mit anderen Organen, und es erfolgt dann die Perforation in einen abgeschlossenen Raum zwischen den Därmen, „dans une pseudokyste peritoneale," wie Girode sich ausdrückt, oder es entsteht eine Kommunikation mit einer anderen Darmschlinge (Fistula bimucosa), oder mit einem anderen Hohlorgan, Blase etc. Ein instruktives Beispiel von derart prophylaktischer Verlötung zweier Darmschlingen habe ich bei der Autopsie eines Falles von schwerer sekundärer Darmtuberculose beobachtet und auf Tafel IV abbilden lassen. Am aufgeschnittenen Darme präsentiert sich hier an Stelle der Verlötung eine natürliche Maisonneuvesche Lateralanastomose. Alle diese Läsionen haben sich langsam vollzogen, ohne daß die Patientin, die an ihrer Lungenphthise zu Grunde ging, starke Beschwerden hatte. Rindfleisch hat einen gleichartigen Fall beschrieben, bei welchem fünf solche Kommunikationen bestanden. Gewiß können derartige Ablenkungen des Darminhaltes dann zu schweren Störungen führen, wenn eine hohe Schlinge in eine tiefe einmündet.

Es ist indessen eine solche, ich möchte sagen reinliche und solide Abkanalisation tuberculöser Durchbrüche, wie sie unser Fall darbietet, kein häufiges Ereignis. Viel häufiger ist die Entstehung eines von adhäsivperitonitischen Barrieren umgrenzten Kotabszesses. Mannigfaltig sind die Bilder der Zerstörung, welche die Tuberkelpilze unter diesen Verhältnissen anzurichten im stande sind, das zeigt uns Eisenhardt an fünf aus seiner großen Kasuistik gezogenen Beispielen, von denen ich eines hier anführe:

„Im Dünndarm linsengroße, graugelbe Knötchen, offenbar den veränderten Solitärfollikeln entsprechend, mit zentraler Ulzeration. Die Peyerschen Plaques geschwellt, in geschwürigem Zerfall. 8 cm über der Ileocöcalklappe ein Geschwür, das den Darm durchbrochen und zu einer Adhäsivperitonitis geführt hat. In der Umgebung derselben verkäste Follikel mit geschwürigem Zerfall. Die Schleimhaut des Cöcums ebenfalls ulzerös. Entsprechend der Verwachsung findet sich im kleinen Becken neben dem Ligamentum latum dext. ein hühnereigroßer, abgesackter Herd mit übelriechender, graugrünlicher Jauche, der mit Harnblase, Dünn- und Dickdarm kommuniziert."

Das Nonplusultra liefert ein Fall von Korbacher, bei dem am Dünn- und Dickdarm 30 Perforationen saßen, welche in etwa 8—10 faustgroße Exsudatsäcke mündeten. Ungemein reichhaltig an allen möglichen Vorkommnissen ist ferner die Kasuistik von Fenwick und Dodwell. Man sieht da ganz merkwürdige Kuriosa: so schuf sich bei einem Fall von Duodenumperforation der Abszeß seinen Weg nach unten derart, daß es zu einer Kommunikation mit dem Cöcum

kam. E. Kaufmann beobachtete Perforation eines tuberculösen Dünndarmgeschwüres in die durch Myome deformierte Uterushöhle, Ott in einer eingeklemmten Hernie. In anderen Fällen kommt es zum Durchbruch durch die Bauchwand, zur Darmfistel; in wieder anderen geht vom Fäkalabszeß eine gangränöse Phlegmone der Bauchdecken aus u. s. w.

Den Geschwürsdurchbruch mit Abkapselung und Heilung unter Resorption des Exsudates habe ich bei einem Falle klinisch verfolgen und später bei der Sektion die durch Adhäsion festverschlossene Perforationsstelle konstatieren können.

Das bisher Gesagte gilt vom Durchbruch der floriden tuberculösen Ulcera. Nun kommen aber Perforationen nicht selten im Gefolge von tuberculösen Strikturen vor, und für den Modus der Entstehung dieser sind Verhältnisse maßgebend, wie sie bei allen hochgradigen Stenosen, nicht nur den tuberculösen, zutreffen. Erschöpfendes darüber wird also die Deutsche Chirurgie im Kapitel „Ileus" bringen. Hier sei kurz angeführt, daß über die Genese dieser Perforationen die Ansichten zur Zeit auseinandergehen. Nach Kocher kommt es infolge der übermäßigen Dehnung des Darmes und der dadurch bedingten venösen Stase zu Zirkulationsstörungen und zu „Dehnungsgeschwüren", d. h. unter dem Einflusse des stagnierenden Darminhaltes zu Zerstörung des Epithels, zu umschriebenen Nekrosen und unter deren Abstoßung zu Ulzeration der Schleimhaut, zuletzt zur Perforation. Diese Erklärung trifft nach neuesten Untersuchungen von Sauer nur für einzelne Fälle zu und kann nicht allgemeine Gültigkeit beanspruchen. Nach eben genanntem Autor handelt es sich hier um eine nekrotisierende oder „diphtheritisch-ulzeröse Enteritis", bedingt durch chemische Schädigung von seiten des veränderten Darminhaltes.

Die Durchsicht der Kasuistik von Perforationen bei tuberculöser Striktur gibt uns sehr wenig Aufschluß darüber, wie es in Hinsicht auf obige Erklärungen mit der Genese sich verhielt. Bei Dünndarmstenose kam es zu Perforation bei den Fällen Corbin, Ossipowski; es heißt hier aber nur, daß der Durchbruch im Bereiche von Ulzerationen erfolgte. Auf der Abbildung von Darier sehen wir die kleine Oeffnung unmittelbar über dem Diaphragma. Der erwähnte Fall Littens bietet ebenfalls keinen Anhaltspunkt. Kocher bringt für eine Beobachtung von Perforation des Ileums bei Ileocöcaltuberculose seine Theorie zur Anwendung.

Gewiß dürfen wir annehmen, daß auf den tuberculösen Geschwüren von der reichen Mikrobienflora des Darmes gewisse Spezies, so besonders die Kolibazillen und Streptokokken, ein geeignetes Terrain zur Ansiedlung finden, daß sie von hier aus leicht in das Innere der Darmwand, in die Lymph- und Blutbahn gelangen. Indem wir der Genese der hypertrophischen Darmtuberculose nachgingen, sprachen wir schon vom Einflusse solcher sekundärer Infektionen; auf ebensolchen beruhten vermutlich auch jene Prozesse, welche schon von Andral, Lebert, Spillmann u. a. im Gefolge von Darmtuberculose beobachtet und als „Colite diphthérique et dysentérique" bezeichnet wurden.

Selten treten als Komplikation der Darmtuberculose abundante Hämorrhagien auf; bei dem langsamen Fortschreiten des Prozesses erfolgt meist recht frühzeitig Thrombose, welche vor Blutung schützt. Spillmann zitiert einen Verblutungstod bei einem Falle von Vallin.

Nicht allzu selten entwickelt sich im Verlaufe von Darmtuberculose akut oder chronisch eine Invagination. In der später gegebenen Kasuistik operierter Cöcaltuberculosen werden wir einen Fall treffen, bei dem Czerny wegen Ileocöcalinvagination eine Enteroanastomose anlegte. Bérard, welcher dem Thema „La tuberculose intestinale comme cause d'invagination" einen besonderen Artikel widmet, teilt 2 selbst beobachtete Fälle mit und zitiert aus der Literatur solche von Jaboulay, Batut, Morgan. Eine These von Bailly (Lyon 1904) behandelt denselben Gegenstand. Den Kausalzusammenhang dieser Affektionen genau zu analysieren, würde hier zu weit führen. Wir müssen uns mit dem Hinweise begnügen, daß die Darmtuberculose durch Fixation des Darmes, durch Stenosenbildung, durch spastische Kontraktionen infolge von Ulzeration zweifellos jene genetischen Momente hinreichend zu liefern vermag, welche bei der Aetiologie der Invagination hauptsächlich in Betracht fallen.

Die wichtige, interessante und nicht leicht zu beantwortende Frage nach dem Zusammenhang von Darmtuberculose und Peritonitis tuberculosa wird eine erschöpfende Ventilation bei Behandlung der letzteren finden müssen, hier können nur die Hauptfacta erwogen werden. Zahlreich sind bekanntlich die primären Lokalisationen der Tuberculose, von denen aus die Tuberkelbazillen in die Serosa des Abdomens gelangen können, ebenso sind verschiedene Wege, Lymph- und Blutbahn, möglich, auf denen der Transport der Bazillen geschieht. In der Mehrzahl der Fälle bildet wohl der Darm den Ausgangsherd der Erkrankung. Sehr auffallend ist nun — ich habe mich oft bei den Sektionen darüber gewundert — wie selten bei der sekundären Phthisikerdarmtuberculose, bei den oft mächtig ausgebreiteten und in die Tiefe gehenden Geschwüren die tuberculöse Peritonitis auftritt. Eisenhardt konstatierte sie unter seinen 566 Fällen nur 21mal. Es kommt wohl oft zur Tuberkeleruption auf der Darmserosa, zur Mesenterialdrüsenerkrankung, zu einer auf die nächste Umgebung der Geschwüre beschränkten Peritonitis, aber diffuse tuberculöse Entzündung tritt selten ein. Sehr oft wird anderseits der Darm bei tuberculöser Peritonitis vollständig frei von tuberculöser Erkrankung gefunden, so nach der Studie von Borschke über die „Pathogenese der Peritonitis tuberculosa" bei 226 Fällen 86mal. Es muß auch nach dem, was wir über die Durchwanderung der Bazillen durch die Darmwand, ihre Passage in die Mesenterialdrüsen und ihre Ablagerung daselbst wissen, eine tuberculöse Infektion des Peritoneums vom Darme aus ohne manifeste Erkrankung des letzteren als möglich angesehen werden, wenn auch Baumgarten dies bestreitet.

Kapitel III.

Symptomatologie.

I. Symptome der disseminierten ulzerösen Darmtuberculose.

Die große Mehrzahl der Fälle von Darmtuberculose tritt, wie wir wissen, im Verlaufe der Lungenphthise auf; es müssen also die Erscheinungen dieser beiden Organerkrankungen sich verschmelzen, und so sind denn auch, wie allgemein betont wird, die Symptome der Darmaffektion wenig eigenartig und prägnant. Es treten sodann die Ver-

änderungen am Darm fast immer in einem vorgerückteren Stadium der Phthise auf; demgemäß manifestieren sich auch die Erscheinungen dieser sekundären Infektion meist erst in einer vorgerückten Periode der Lungenerkrankung. Der Patient zeigt schon starke objektive Veränderungen auf den Lungen, seine Temperaturkurve bietet den hektischen Typus mit Abendexazerbationen — die Zackenkurve — er expektoriert reichlich bazillenhaltiges Sputum, hat Nachtschweiße u. s. w.

Zu diesen Symptomen kommt nun sehr oft die Diarrhöe hinzu; in unregelmäßiger Weise treten vermehrte Darmentleerungen auf, anfangs meist nur mehrere Stühle Morgens oder Nachts (Diarrhoea nocturna), später im vorgerückten Stadium profuse anhaltende Durchfälle bis zu zwölf und mehr Stühlen in 24 Stunden. Im ganzen variierend, stehen doch Zahl und Menge der Entleerungen in direktem Verhältnisse zur Ausdehnung der ulzerösen Zerstörung. Diese Durchfälle beschleunigen natürlich meist rapid den Kräftezerfall, doch sah ich Kranke erstaunlich lange Zeit dem doppelten Zehrungsprozeß standhalten.

Nach übereinstimmenden Berichten gibt es nun aber Fälle, wo Symptome von seiten des Darmes den Lungenerscheinungen vorangehen. Chronische Diarrhöe, schleichendes Fieber, nächtliche Schweiße stellen sich ein, bevor auf den Lungen objektiv Symptome manifest werden. Es kann sich dabei tatsächlich, besonders bei Kindern, um primäre Darmtuberculose handeln, es können aber auch die Lungenherde schon vorhanden gewesen, jedoch erst später objektiv nachweisbar geworden sein. Päßler hat vor kurzem Fälle von Darmtuberculose beschrieben, welche bei ausschließlich im Darm lokalisiertem Prozesse unter dem Bilde einer schweren allgemeinen Infektionskrankheit verliefen. Höchst wahrscheinlich ist dabei Mischinfektion mit Eiterkokken beteiligt. Bei den betreffenden Kranken fanden sich Staphylokokken im Blute.

Nicht selten bleiben Durchfälle selbst bei ausgedehnten Darmgeschwüren aus, letztere machen sich überhaupt weder objektiv noch subjektiv bemerkbar (latente Tuberculose); umgekehrt kann profuse Diarrhöe vorhanden sein, ohne daß sich bei der Autopsie Geschwüre finden lassen. Vorhandene Darmbeschwerden können ferner durch katarrhalische Entzündung oder durch Amyloid bedingt sein. Weiter ist nicht zu vergessen, daß auch Obstipation bei Darmtuberculose vorkommt, oder es wechselt Obstipation mit Diarrhöe ab.

Was die Ursache der Diarrhöe betrifft, so herrscht die Meinung vor, daß durch die ulzerative Zerstörung der Darmwand die Nerven ihrer stützenden Bedeckung beraubt und infolgedessen allen Berührungen mit dem Darminhalt ausgesetzt werden, wodurch dann die vermehrte Peristaltik bedingt werde. Ferner kommt bei ausgebreiteten Verschwärungen die mangelhafte Wasserresorption durch die erkrankte Darmwand in Betracht. Nach Nothnagel soll dagegen für das Fehlen oder Auftreten des Durchfalls der Sitz der Ulzerationen entscheidend sein. Im Dünndarm, Cöcum, Colon ascendens lokalisiert, veranlassen sie „wahrscheinlich" überhaupt nur beim gleichzeitigen Vorhandensein noch anderer Umstände (Katarrhe, Amyloid, besondere Art der Infektion und andere auf die Peristaltik einwirkende Momente) Diarrhöe, mit größerer Regelmäßigkeit dagegen erscheine diese bei Sitz im unteren Abschnitte des Colons und Rectums u. s. w.

Veranlassung zum Fehlen des Durchfalls soll die Vernichtung der Nerven im Geschwürsgrunde sein, weil dadurch die Möglichkeit zu einer reflektorischen Reizung verloren gehe.

Die Beschaffenheit der Stühle ist für die tuberculösen Ulzerationen keineswegs charakteristisch; sie ist vielen Schwankungen unterworfen und bei demselben Patienten in verschiedenen Phasen der Erkrankung verschieden. Anfangs weniger flüssig, werden sie gegen Ende oft rein wässerig. Ihr Geruch kann äußerst penetrant, nashaft fötid sein; bedeutend ist oft der Gehalt an unverdauten Speiseresten und Fett. Die Farbe, anfangs mehr bräunlichgrau, kann später ähnlich werden derjenigen des kaffeesatzähnlichen Erbrechens bei Magenkarzinom: Girode berichtet von 13 Fällen, bei denen er diese „Diarrhée noire" beobachtet habe. Diese schwarze Diarrhöe wird bedingt durch Beimengung von Blut zu den Dejektionen und Umwandlung des Blutfarbstoffes. Das Blut ist mit den übrigen Stuhlbestandteilen entweder innig gemischt, oder es bildet noch relativ frische Beimengungen und ist als solches je nach der Höhe der Austrittstelle erkennbar: Rote Streifen als Zeichen frischer Hämorrhagie treten bei Sitz der Geschwüre im Dickdarm, bei kurzem Kontakt mit den Fäkalien auf. Zu inniger Vermischung und Veränderung kleiner Blutmengen kommt es bei Lokalisation hoch oben im Dünndarm. Oft kann es sich nur um mikroskopischen Nachweis von Blut- und Hämatinkristallen handeln. — Okkulte Blutung (Boas u. a.).

Unter den Symptomen der Darmgeschwüre überhaupt hält Nothnagel die Beimengung von Eiter zu den Dejektionen als eines der bedeutungsvollsten. Bei den tuberculösen Geschwüren, die oft in so großer Zahl und Ausdehnung vorkommen, wird solcher wohl immer abgesondert, freilich nicht in leicht erkennbarer Beimischung größerer Mengen, sondern in Form kleiner Klümpchen dichtgedrängter Eiterzellen.

Tuberkelbazillen sind in den Entleerungen Tuberculöser vor Jahren schon von Lichtheim, Giacomi u. a. nachgewiesen worden. Ihre Gegenwart läßt aber keineswegs den sicheren Schluß auf Darmtuberculose zu, denn sie können aus verschluckten Sputa in die Stühle gelangen, ohne daß Veränderungen im Darm vorhanden sind. Großen Wert hat ihr Nachweis dann, wenn eine tuberculöse Affektion der Luftwege ausgeschlossen werden kann, und es um die Diagnose primärer Darmtuberculose sich handelt. Nach Obrastzows Beobachtungen soll ihre Gegenwart in den Fäces unter allen Umständen zu Gunsten der Darmtuberculose sprechen.

Gewebsfetzen werden bei den langsam sich bildenden und sich vergrößernden tuberculösen Geschwüren selten gefunden.

Sehr oft habe ich Phthisiker, die, wie sich später bei der Autopsie zeigte, ausgedehnte Darmgeschwüre hatten, und die lange Zeit kontinuierlich an Diarrhöe litten, gefragt, ob sie Schmerzen im Leibe haben: sie verneinten dies stets; andere wieder klagten über starke Beschwerden und lokalisierten sie verschieden. Oft gehen den Entleerungen kolikartige Krämpfe verschiedener Heftigkeit voraus, schneidend, bohrend, zuweilen werden sie in die Fossa iliaca verlegt.

Das Abdomen zeigt verschiedenen Aspekt; bald ist es leicht eingesunken, häufiger meteoristisch gebläht.

2. Symptome der tuberculösen Appendicitis.

Da, wo die Appendicitis tuberculosa nur eine Episode oder Etappe in der Entwicklung der allgemeinen disseminierten Darmtuberculose oder

eine Begleiterscheinung der neoplastischen Cöcaltuberculose ist, treten ihre Symptome im Erscheinungskomplex dieser Erkrankungen meist gar nicht hervor; aber auch wo sie isoliert auftritt, zeigt sie oft keine Erscheinungen und wird zufällig erst bei der Autopsie entdeckt. Bei einem Falle Behrs, wo das Cöcum frei von Erkrankung geblieben war, verursachte der „riesig" vergrößerte Wurmfortsatz keinerlei Beschwerden. Nothnagel schreibt in Berücksichtigung dieser Tatsache: „Klinisch nehmen die Fälle von Appendicitis tuberculosa insofern eine eigenartige Stellung ein, als sie wohl zuweilen eine Perforation und diffuse Peritonitis erzeugen, aber nur ganz ausnahmsweise das Bild einer auf die Fossa iliaca dextra beschränkten Entzündung. Gewöhnlich gehen die Züge der Perityphlitis in dem Symptomkomplex einer meist chronisch verlaufenden diffusen Peritonitis unter." Mit dieser Charakteristik ist das der tuberculösen Appendicitis zugehörige Eigentum allzu verschwommen gezeichnet. Die Durchsicht der Literatur, das Studium der schon recht reichhaltigen Kasuistik (vergl. Kapitel Therapie), läßt erkennen, daß es eine gewisse Zahl von Fällen tuberculöser Appendicitis gibt, welche unter dem Bilde einer chronisch rezidivierenden Wurmfortsatzentzündung verlaufen. Als Beispiele nenne ich den zweiten meiner Fälle, den früher schon referierten Fall von Bouglé, ferner die von Veirat mitgeteilte Beobachtung. Es stellen sich bei Patienten, die an vernarbender oder wenig progredienter Lungentuberculose leiden, Schmerzen in der rechten Fossa iliaca ein, welche nach einigen Tagen wieder verschwinden, um von Zeit zu Zeit immer wiederzukehren. Dabei geringe Temperatursteigerung, Diarrhöe oder Wechsel von Obstipation und Diarrhöe, Druckschmerz am Mac Burneyschen Punkte, keine Resistenz, oder nur leichte Induration, es sei denn, daß bereits ein pericöcaler kalter Abszeß sich gebildet hat. Zweifellos gibt es nun aber auch Fälle, und zu diesen gehört der erste vorn von mir beschriebene, bei denen die Attacken wie bei der gewöhnlichen Appendicitis sehr akut einsetzen. Dabei spielen jedenfalls sekundäre Infektionen eine wichtige Rolle; es kommt zu Mischinfektion von Tuberculose und anderen Appendicitiserregern, und die letzteren sind es dann, welche bei Eintritt von Perforation die lokalisiert bleibende, seltener diffus werdende Peritonitis erzeugen.

3. Symptome des tuberculösen Ileocöcaltumors.

Der Anfang des Leidens, dessen früher besprochene Anatomie und Genese wir hier vor Augen haben müssen, gestaltet sich verschieden. Bei manchen Patienten entwickelt sich der Prozeß, man kann sagen symptomlos, bei anderen leiten dyspeptische Beschwerden, Appetitmangel die Krankheit ein; dazu gesellen sich Bauchschmerzen, Darmstörungen, abwechselnd Diarrhöe und Obstipation, doch fehlen jene unstillbaren Diarrhöen des Lungenphthisikers. Zuweilen ist den Stühlen Blut beigemengt. Der Leibschmerz ist bald ein vager, bald lokalisierter, in der Ileocöcalgegend vorherrschender. Allmählich treten dann bei den meisten Kranken Erscheinungen von Darmstenose in den Vordergrund. Es stellen sich Kolikanfälle, oft mit Erbrechen ein, die in verschiedenen Intervallen wiederkehren, mit sichtbarer Peristaltik,

Gurren und Kollern einhergehen. Eine detaillierte Schilderung werden diese Stenosenerscheinungen im folgenden Abschnitt über Dünndarmstenose finden. Im weiteren werden die Zwischenräume zwischen den Anfällen kürzer, die Schmerzen heftiger; es kommt zu dauernder Obstipation: ohne Abführmittel bleibt jeder Stuhl aus. Unter diesen Erscheinungen von seiten des Darmes tritt begreiflicherweise Abmagerung, und schneller oder langsamer Kräftezerfall ein. Der Hämoglobingehalt des Blutes sinkt, die Kranken werden blaß.

In den meisten Fällen bestehen schon längere Zeit, bei manchen jahrelang, subjektive Beschwerden der geschilderten Art, bevor es der Palpation gelingt, in der Ileocöcalgegend einen Tumor nachzuweisen. Nach einer Dauer, welche niemals unter einigen Monaten liegt und bis zu 10 Jahren sich erstrecken kann, ist das Stadium gekommen, wo der Lokalbefund die Szene beherrscht und der Kranke meist sich bewogen sieht, den Chirurgen zu konsultieren. Man fühlt jetzt in der rechten Darmbeingrube eine kleinere oder größere Geschwulst, welche, anfangs meist beweglich, die zylindrische Gestalt des Cöcums noch darbieten kann, aber von harter, höckeriger Konsistenz ist. Ihre Dimensionen sind sehr verschieden: allerlei Größenmaße, Orange, Apfel, Männerfaust, Kopf eines Fötus, finden wir in den Krankengeschichten angegeben. Im Laufe der Zeit, mit den eintretenden Verwachsungen, mit der zunehmenden Erkrankung der regionären Mesenterialdrüsen und deren Verschmelzung mit der Geschwulst nimmt die Beweglichkeit des Tumors ab, er wird fixiert, und mittlerweile verengert sich das Lumen des Darmes, d. h. meistens der Bauhinschen Klappe oft in höchstem Grade, wodurch die oben erwähnten Stenosenerscheinungen hervorgerufen werden. Noch später, oft aber auch schon früher, kommt es zu Verwachsungen mit benachbarten Darmschlingen, mit der Bauchwand, zu eitriger Einschmelzung und Perforation nach außen, und in nicht wenigen Fällen — Cohn zählt deren 24 unter 86 — zu dem wichtigen Symptom der Fistelbildung. Zuweilen stellen sich akut entzündliche Anfälle ein, welche unter Schmerz, Erbrechen, Fieber, Schwellung verlaufend, ganz den Charakter echter Perityphlitisanfälle darbieten können.

Sich selbst überlassen, ist der Kranke einem wechselnden, aber meist traurigen Schicksal unterworfen. In vielen Fällen nehmen die Stenosenerscheinungen derart zu, daß er an Ileus oder Inanition zu Grunde geht, in anderen führt tuberculöse Peritonitis das Ende herbei, oder das Finale ist Lungentuberculose. Von weiteren Komplikationen, denen der Patient erliegen kann, sind zu nennen: Geschwürsperforation in die freie Bauchhöhle, sterkorale Phlegmone, Hämorrhagien. Bei einem Fall von Sachs wurde durch den Druck des Tumors Hydronephrose erzeugt. In den sehr seltenen Fällen, wo die aufgezählten Klippen vermieden werden und der tuberculöse Prozeß zur Heilung kommt, bleibt meist als Residuum eine schwere Stenose zurück.

So ist denn im ganzen der Lauf dieser Affektion ein exquisit chronischer, öfters freilich von akuten Ereignissen unterbrochener; eine mittlere Dauer läßt sich, wie Benoit mit Recht betont, da nicht gut herausdividieren, wo die Krankheit zwischen 6 Monaten und 20 Jahren sich abwickeln kann.

4. Symptome der stenosierenden Dünndarmtuberculose.

Wie sehr unsere Kenntnisse speziell auf diesem Gebiete der Darmtuberculose in den letzten Dezennien gewonnen haben, ist zu erkennen, wenn das, was wir jetzt an Wissen über die Symptomatologie der stenosierenden Dünndarmtuberculose zusammentragen, mit den paar Sätzen verglichen wird, in welchen Leichtenstern 1876 in seiner ausgezeichneten Bearbeitung der Darmverengerungen in Ziemßens Handbuch das damals Bekannte zusammenfaßt: „Stenosen, welche aus der Heilung tuberculöser Darmgeschwüre hervorgehen, erreichen nur höchst selten infolge einer gleichzeitigen konstringierenden Peritonitis an der Geschwürsfläche erheblichere Grade."

Um die Symptome dieser Stenosen verstehen zu können, müssen wir uns wieder die pathologische Anatomie vergegenwärtigen, die über ziemlich vielgestaltige Verhältnisse Aufschluß brachte. Wir sahen dort, daß die seltene Ausheilung der tuberculösen Geschwüre zu schmalen ringförmigen Narben führt, welche neben noch floriden Ulcera bestehen können. Wir fanden die Strikturen am häufigsten im untersten Teil des Ileums lokalisiert, bald einzeln, bald multipel auftretend, im letzteren Fall verschieden weit voneinander entfernt; das Lumen des Ringes sehr verschieden, von leichter Einziehung bis zu kompletter Obliteration.

Es ist klar, daß jene Symptomenreihe, die wir bei Besprechung der disseminierten, floriden ulzerativen Darmtuberculose beschrieben haben, da zurücktritt, wo es zur Ausbildung narbiger Strikturen gekommen ist, denn für die Ausheilung dieser Strikturen ist ja Vorbedingung, daß die tuberculösen Geschwüre ganz oder teilweise ausgeheilt sind. Die neben Strikturen noch vorhandenen Geschwüre geben sich in einzelnen Fällen (Bernay u. a.) wohl deutlich zu erkennen durch hartnäckige Diarrhöe, durch Beimischung von Blut, Eiter und Schleim, aber das früher geschilderte, ausgeprägte, gefürchtete Bild der Darmschwindsucht mit seinen unstillbaren Durchfällen, hektischem Fieber u. s. w., ist hier selten zu beobachten.

Alle Autoren, so vor allem Bernay, nach ihm Felix, Sörensen, Nikoljski u. a. heben in Bezug auf den Krankheitsverlauf hauptsächlich zwei klinische Formen hervor: 1. Fälle mit langsam schleichender Entwicklung, „d'une façon insidieuse", sagen die Franzosen, und 2. solche mit akutem, plötzlichem Beginn.

Weit vorherrschend sind die Fälle der ersten Kategorie. Bei Patienten, deren Vorgeschichte auf Tuberculose hinweist, oder bei denen nichts davon zu eruieren ist, treten Verdauungsstörungen, abwechselnd Diarrhöe und Obstipation, ferner vage, diffus ausstrahlende, oder mehr auf den Ort der tuberculösen Darmläsion lokalisierte Schmerzen auf. Im Gegensatz zu den Stenosen des Dickdarmes sollen nach Nothnagel diejenigen des Dünndarmes meist ohne eigentliche Obstipation verlaufen. Wir werden später sehen, daß dem nicht so ist. Zu den aufgezählten Beschwerden gesellen sich Uebelkeit, Aufstoßen übelriechender Gase, Erbrechen, Meteorismus, abnorme peristaltische Bewegungen, es kommt zu den eigentlichen Symptomen des Ileus. In diese Kategorie gehören nun auch jene Fälle, wo schleichendes Fieber, Gewichtsabnahme, Verfall der Kräfte den Verdacht auf tuberculöse Erkrankung wachrufen; Fälle,

bei denen, wie oben gesagt, die Striktur neben frischen tuberculösen Effloreszenzen und miliaren Knötchen im Darm sich vorfindet.

Bei den weniger häufigen Fällen der zweiten Kategorie mit akutem Beginn kann der tuberculöse Prozeß vollständig symptomlos verlaufen; die Krankheit beginnt plötzlich mit Ileussymptomen. Bei einem anscheinend vollständig gesunden Individuum treten krampfartige Schmerzen im Leibe, Erbrechen, Meteorismus, Obstipation auf. Der erste Anfall schon kann tödlich werden, oder er geht vorüber und wiederholt sich. Als Typus dieser Kategorie stelle ich die Krankengeschichte eines Falles von Sörensen auf:

„Fall 1. 54jähriger Mann, dessen Mutter an Schwindsucht gestorben ist, der aber selbst immer gesund war, nie hustete, nie Typhus und nie Durchfälle hatte. Seine Krankheit begann vor 4 Jahren in der Nacht mit heftigen, kolikartigen Schmerzen in der Unterbauchgegend, die plötzlich anfingen, mehrere Stunden dauerten und vorübergingen, als sich starke Diarrhöe einstellte. Darauf war er ein Jahr lang ganz gesund. Von da ab traten wieder, anfangs seltener, später häufiger, Kolikanfälle auf, die meistens 4—5 Stunden nach der Mahlzeit begannen, mehrere Stunden lang krampfartige in Paroxysmen auftretende Schmerzen verursachten, und nach deren Aufhören sich jedesmal Durchfall einstellte. Dabei bestand kein Fieber, kein Aufstoßen oder Erbrechen. Kein Abgang von Blut oder Eiter und Schleim. In der letzten Zeit kam alle 2—3 Tage ein Anfall. Patient hat im letzten Jahre 30 Pfund an Gewicht verloren.

In der Klinik wurde während mehrerer Tage kein Anfall beobachtet, auch sonst war der Untersuchungsbefund völlig negativ. Der Kranke hatte gesunde Lungen, normale Temperatur. Der Urin sowohl wie die spontan und regelmäßig entleerten Fäces waren frei von abnormen Beimengungen. Am Abdomen war mit den üblichen Untersuchungsmethoden, auch bei der Untersuchung in Narkose, nichts Abweichendes zu finden. Als man jedoch dem Kranken ein Abführmittel gab, änderte sich plötzlich das Bild. Es traten alsbald Schmerzen in der Nabelgegend auf. Man sah durch die dünnen Bauchdecken in der Mitte des Leibes und der Unterbauchgegend Darmschlingen in lebhafter, wurmförmiger Bewegung, und in kurzen Zwischenräumen bäumte sich dicht über der Symphyse eine stark geblähte Darmschlinge auf, so daß man sie quer über die ganze Unterbauchgegend als einen großen, wurstförmigen prallelastischen Tumor sehen und fühlen konnte. In diesem Zustand blieb sie einige Augenblicke und sank dann unter lautem Gurren in sich zusammen, um bald darauf an derselben Stelle wieder sichtbar zu werden. Jedesmal, wenn sich die Schlinge aufblähte, empfand der Kranke heftige, krampfartige Schmerzen. Es erfolgte kein Stuhlgang, und es gingen keine Blähungen ab. Im Laufe des nächsten Tages wurde das Abdomen allmählich meteoristisch aufgetrieben, es trat Aufstoßen und Erbrechen ein, und das Erbrochene zeigte schon nach kurzer Zeit fäkulenten Geruch. Die Zunge wurde trocken, die Pulsfrequenz stieg auf 120 Schläge in der Minute, und die Kräfte verfielen rasch, so daß man sich zur Laparotomie entschloß.

Operation am 11. Nov. 1894: Aethernarkose. Nach Eröffnung der Bauchhöhle fließen einige Eßlöffel voll leicht getrübter Flüssigkeit ab, und stark erweiterte Dünndarmschlingen drängen sich in die Wunde vor. Sie werden durch Kompression zurückgehalten, und man findet nun, daß der ganze Dickdarm, das Cöcum und der unterste Teil des Ileums bis etwa 1 m aufwärts von der Klappe leer und zusammengefallen sind, im übrigen aber ein ganz normales Aussehen zeigen. Weiter oben ist der Dünndarm enorm aufgebläht und mit Gas und mit flüssigen Massen angefüllt. Die Grenze zwischen den erweiterten und den leeren Darmpartien wird durch

eine ganz schmale, höchstens 1 cm breite, zirkuläre Narbe gebildet. Diese schnürt den Darm ringsherum so zusammen, daß sie eine tiefe Furche bildet und das Darmlumen völlig verschließt. Sie hat ein weißgraues, sehniges Aussehen und fühlt sich außerordentlich hart und derb an. Verwachsungen mit anderen Darmteilen sind nicht vorhanden, dagegen finden sich im Mesenterium in der Nähe der Striktur einige erbsengroße Lymphdrüsen, und unter der Serosa, oberhalb und unterhalb des Narbenringes, ist eine Anzahl grauer, durchscheinender Knötchen verstreut. Auffallend ist der Unterschied in der Beschaffenheit der Darmwände, wenn man die über der Stenose gelegenen mit den unterhalb derselben befindlichen Teilen des Ileums vergleicht. Letztere sind auffällig blaß, dünn und weich, erstere sind durch starke Gefäßinjektion dunkelblaurot gefärbt, zeigen eine erhebliche Zunahme der Wanddicke und fühlen sich viel härter und derber an, als normaler Dünndarm.

Bei dem schlechten Kräftezustand des Patienten war es geboten, die Operation schnell zu beendigen. Es wurde daher zwischen den Schenkeln der Ileumschlinge, an deren Spitze die Striktur lag, eine seitliche Anastomose mittels der Naht angelegt, und darauf die Bauchhöhle geschlossen."

König hebt bei seinen Patienten die Magerkeit und Blässe hervor, die als Beweis der lange vorausgehenden Ernährungsstörung dem Beschauer sofort auffiel. Nach Nothnagel trifft dies nicht immer zu; auch er hat verschiedene Fälle beobachtet, bei denen das klinische Bild einer chronischen Dünndarmstenose bestand, aber es lag absolut kein Anhaltspunkt dafür vor, daß hier eine tuberculöse Erkrankung in Frage kommen konnte, und doch fanden sich bei einem Fall drei, bei einem anderen fünf und bei einem dritten sogar sieben Narbenstrikturen.

Bei den akut einsetzenden Fällen kann der letzte Anstoß zur Entstehung des Ileus durch Fremdkörper oder eingekeilte Kotklumpen bedingt werden, welche das noch restierende Lumen der Striktur ausfüllen. Bis zu diesem Anlaß wurde die langsam zunehmende Verengerung durch die Hypertrophie und gesteigerte Arbeit des Darmes kompensiert, jetzt macht ein äußerst heftig einsetzender Spasmus den Vorgang totaler Okklusion manifest.

Sehen wir nun zu, wie im einzelnen die speziell auf die Striktur zurückzuführende Gruppe von Erscheinungen bei der tuberculösen Stenose sich kundgeben. Dieselben unterscheiden sich, wie vorweg zu betonen ist, keineswegs von Stenosen, welche durch andere Ursachen allmählich entstehen, und wir dürfen nicht erwarten, irgend etwas für diese spezielle anatomische Form Pathognomonisches zu finden. Wohl aber treffen wir hier die exquisiten Paradigmata, von denen die Symptomatologie der Darmverengerung und Darmverschließung im allgemeinen abgeleitet ist, so wie sie in ausgezeichneter Weise Nothnagel im Kapitel Verengerung und Verschließung des Darmes seines bekannten Werkes bringt; sie in ihrer Gesamtheit zu behandeln wird Aufgabe der Lieferung „Ileus" in diesem Werke sein.

Das Auftreten der Obstruktionserscheinungen ist abhängig von rein mechanischen Verhältnissen und die Faktoren, welche dabei in erster Linie in Betracht kommen, sind das verschiedene Kaliber der Striktur, die Konsistenz des Darminhaltes, die Leistungsfähigkeit der Darmmuskulatur und der tiefere oder höhere Sitz des Hindernisses im Dünndarm.

Jene Krampf- und Schmerzparoxysmen, die sogenannten „Anfälle", wie sie durch die Krankengeschichte Sörensens am einzelnen Fall uns geschildert werden, zeigen, an der Gesamtheit der Fälle betrachtet, eine sehr verschiedene Häufigkeit und Dauer. Bei manchen Kranken treten sie mehrmals in der Stunde auf und dauern jedesmal mehrere Minuten, bei anderen durchzucken nur sekundenlang lanzinierende Schmerzen das Abdomen. Verschiedene Einflüsse scheinen sich dabei als auslösende Momente geltend zu machen, so mechanische Insulte, Stoß aufs Abdomen, gemütliche Emotionen, kaltes Getränk u. s. w., auch die Menstruation wird angeführt. Der Schmerz wird sehr ungleich lokalisiert; oft an den Ort der Verengerung, öfters in den ganzen Leib, dann wieder von der Nabelgegend ausgehend, nach der Brust ausstrahlend. Andere Kranke wieder klagen hauptsächlich über Rückenschmerzen (Fälle von Pantaloni, Johnson u. s. w.). Die Intensität des Schmerzes ist im vorgerückten Stadium der Krankheit meist eine außerordentlich heftige, so daß die Patienten sich krümmen und winden. Verursacht wird er durch die Dehnung der Striktur und durch die heftigen Kontraktionen der Darmwand, welche notwendig sind, um den Darminhalt durch den Engpaß zu treiben.

Von Wichtigkeit sind die Darmgeräusche, denn sie machen oft frühzeitig den Kranken selbst und die Umgebung auf sein Leiden aufmerksam. König schildert trefflich ihre Entstehung: „Mit dem allmählichen Ausbilden der Striktur," sagt er, „füllt sich das höher liegende Dünndarmstück mit dünnem Kot und Darmgasen an und erweitert sich. Diese Ansammlung von dünnen Kotmassen und Luft erklärt vollkommen das in der Mehrzahl der Fälle nachgewiesene, beim Anschlagen der Bauchdecken entstehende plätschernde Geräusch. Der mit Luft und dünnem Inhalt gefüllte Darm muß erhöhte Muskelkraft entwickeln, um die Flüssigkeit durch die enge Striktur vorzudrängen. Die peristaltischen Kontraktionsbewegungen schaffen von ziemlich entfernten Gebieten den Darminhalt nach der weitesten Stelle oberhalb der Striktur hin. Dabei entsteht durch die Fortbewegung der Flüssigkeit innerhalb der sich selbst peristaltisch bewegenden Därme ein Anschlagen von Luft und Flüssigkeit gegen die Darmwandungen. Ist das Ende des über der Verengerung gelegenen, am meisten erweiterten und auch am stärksten hypertrophischen Darmes stark gefüllt, so preßt schließlich die muskulär peristaltische Kontraktion desselben den dünnen Inhalt durch die Striktur in das unter derselben liegende leere Darmgebiet. Bei diesem Akt entsteht dann jenes Geräusch des Ausspritzens von Flüssigkeit durch ein enges Ansatzrohr. Nach dieser Entleerung sinkt der geblähte Darm oberhalb der Striktur zusammen, der Kolikanfall ist zu Ende."

In der Kasuistik finden wir über diese Darmmusik, diese Durchspritzgeräusche, allerlei drastische Vergleiche: Borchgrevink spricht von Tönen, ähnlich dem Miauen der Katze, Johnson von Poltern, Zischen, Quäken; am häufigsten ist von lautem Gurren oder Kollern die Rede. Bei einem Falle (Cotteril) wurden die Eltern erst durch solche Geräusche auf den Zustand ihres kranken Knaben aufmerksam.

Für die Diagnostik ebenso wertvoll sind die Angaben über die abnorme Peristaltik, deren Richtung Fingerzeige für den Sitz der Striktur geben kann. Schon Corbin, dessen vortreffliche Abhandlung

wir wiederholt nach Gebühr hervorgehoben haben, spricht von einer Kugel, welche den Bauch durchläuft. Nicht selten, sagt König, sah man durch die Bauchdecken geblähte, sich wurmartig bewegende Darmabschnitte; Bernay gar vergleicht sie poetisch mit den Wellen des Meeres, die bald leise die Oberfläche bewegen, bald stürmisch aufwogen. Ueberaus anschaulich schildert auch Sörensen in der vorn stehenden Krankengeschichte die bald wurmförmigen, bald sich aufbäumenden Bewegungen.

Neben abnormer peristaltischer Bewegung des Darmes kommt hier ferner die schon von Leichtenstern[1]) so benannte „Darmsteifung" zum Vorschein. Es handelt sich dabei, wie Nothnagel trefflich ausführt, um das plastische Hervortreten tetanisch gesteifter Schlingen über das Niveau des Abdomens, welches nur dadurch ermöglicht wird, daß die Wand eines mit Gas und breiig-flüssigem Inhalt gefüllten, bezw. gedehnten Darmstückes in starre Kontraktion gerät. Wegen des Hindernisses kann der angesammelte Inhalt durch die gewöhnliche Peristaltik nicht befördert werden, die Kontraktion wird übermäßig angeregt, so daß die Muskulatur mit einem Tetanus reagiert, und dieser fällt wegen der bei der chronischen Stenose hochgradig entwickelten Muskelhypertrophie ungemein energisch aus.

Wie bei allen Darmstenosen, so führt auch hier Stauung der gasigen und flüssigen Kontenta zur Ausdehnung des Darmes oberhalb des Hindernisses, es kommt zu lokalem oder allgemeinem Meteorismus; der erstere fällt besonders zwischen zwei Stenosen in Betracht. In den Krankengeschichten ist meist nur angegeben, der Leib sei aufgetrieben gewesen, doch ist auch ungleiche Ausdehnung mit wurstförmiger Vorwölbung an einzelnen Stellen (Johnson 4), totaler Meteorismus mit verstrichenem Nabel (Fall Dippe) erwähnt.

Bei schweren Anfällen tritt öfters am Ende oder auf der Höhe der Krise gallig-schleimiges Erbrechen ein, oder es werden die Speisen herausgegeben, seltener ist eigentliches Kotbrechen. Schüttelfrost fand ich bei einem Fall von Mockenhaupt (Nr. 1) angegeben.

Nun noch einige wichtige Detailangaben über Symptome außerhalb der Anfälle:

Daß dort, wo nur eine narbige Ringstriktur vorhanden ist, von außen nichts Besonderes am Darm durchgefühlt werden kann, ist begreiflich. Anders verhält es sich mit der hypertrophischen Form der Dünndarmtuberculose: hier ist zuweilen mit aller Deutlichkeit ein Tumor palpabel, der nicht zu verwechseln ist mit demjenigen, den die gesteifte und geblähte Darmschlinge oberhalb der Striktur vortäuschen kann. Wir haben im Abschnitte „Pathologische Anatomie" schon den Fall Krogius besprochen, bei welchem solche Dünndarmtuberculome zur Beobachtung kamen. Es konnten hier „zwei taubeneigroße, derbe, höckerige Tumoren" durchgefühlt werden, deren Lage wechselnd war und die sich mit Leichtigkeit in der Bauchhöhle hin und her schieben ließen. Auch bei einem Falle Pantalonis fühlte man in der Unternabelgegend einen harten, beweglichen Tumor von der Größe einer Orange. Es waren ferner Geschwülste palpabel bei

[1]) Nicht erst von Nothnagel, wie dies in der Literatur vielfach, so z. B. bei Cornet Nikolisky angegeben ist, sondern 20 Jahre vor Nothnagel!

den Fällen Matas und Mockenhaupt (1 und 2); bei noch anderen wurden mehr oder weniger deutliche abnorme Resistenzen durchgefühlt (z. B. Johnson 3).

Die früher zitierte Bemerkung Nothnagels, daß bei Stenosen des Dünndarmes im Gegensatz zu denen des Dickdarmes keine eigentliche Obstipation eintrete, wird durch das, was die Krankengeschichten der tuberculösen Dünndarmstenosen in dieser Richtung aussagen, nicht bestätigt. Hat die Striktur eine gewisse Enge erreicht, so wird die Obstipation, wenn nicht zur Regel, wie Bernay sagt, so doch viel häufiger beobachtet als Diarrhöe. Hochgradige Verstopfung findet sich sehr oft in den Anamnesen aufgezeichnet. Daß anderseits bei schon weit vorgeschrittenen, multiplen Stenosen beständig dünner Stuhl vorhanden sein kann, zeigen verschiedene Fälle (Dupont, Bar, Leudet u. a.). Es treten solche Entleerungen, wie früher betont wurde, besonders dort auf, wo gleichzeitig Ulcera vorhanden sind, so bei dem Falle Littens. Obgleich hier der Kanal nur noch sondendick war, lag betreffs der Defäkation, wie der genannte Autor sagt, kein Symptom vor, welches auf Beeinträchtigung der Darmpassage hingewiesen hätte; der Stuhl war beständig dünnflüssig, niemals retardiert und fand deshalb an den verengten Stellen kein unüberwindliches Hindernis. — Daß oft, besonders im Beginn der Krankheit, Obstipation und Diarrhöe abwechseln, wurde früher schon erwähnt; begreiflich ist auch, daß da, wo noch Ulzerationen neben den Stenosen bestehen, gelegentlich Eiter- und Blutspuren im Stuhl sich finden können.

Hinsichtlich des Zustandes der Kranken im allgemeinen ist in Ergänzung von früher Gesagtem noch folgendes anzuführen: Bei der chronisch, schleichend sich entwickelnden tuberculösen Striktur treten frühzeitig Verdauungsstörungen, Appetitlosigkeit auf. Bei den mit akuten Symptomen einsetzenden Fällen, wo es oft rein nur um die Stenose sich handelt und die Geschwüre abgeheilt sind, da kann der Appetit ganz ungestört sein, aber die Kranken hüten sich, viel zu essen; sie fasten, um ihre Qualen zu vermindern. „Wenn Patient wenig oder gar nichts ißt, so sind die Anfälle geringer oder können fehlen," heißt es bei einem der Fälle Johnsons. Dabei magern sie natürlich stark ab, bis zum Skelett, wie es in einzelnen Krankengeschichten heißt, sie sehen „anämisch, elend, leidend" aus.

Die Annahme ist berechtigt, daß bei vollständiger oder nahezu vollständiger Darmokklusion durch die tuberculösen Stenosen, sowie bei jeder anderen Aufhebung der Passage auch jene Erscheinungen mit in Betracht gezogen werden müssen, welche auf Intoxikation durch die angestauten Produkte der bakteriellen Eiweißfäulnis zu beziehen sind (Phenol, Indol, Skatol u. s. w. — Sterkrämie, Koprhémie). Als solche Intoxikationssymptome finden wir einzelne Erscheinungen von seiten des Nervensystems aufgefaßt: Kopfschmerz, Schwindel, krampfartige Zustände in den Extremitäten, Symptome von Tetanie, ferner die bei einigen Fällen beobachteten Veränderungen der Leber (Hanot), welche durch Toxine hervorgerufen werden und die zu neutralisieren Aufgabe dieses Organs sein soll („cirrhose dyspeptique"). Das Vorkommen größerer Mengen von Indikan und ätherischer Schwefelsäuren wird mehr-

fach hervorgehoben. Nach Faber[1]) soll auch die oft hochgradige Anämie, von der im früheren die Rede ist, ein solches Intoxikationssymptom sein können; es sollen die aus dem Darm absorbierten Gifte zur Destruktion der roten Blutkörperchen führen.

Welches ist nun der Ausgang dieser sich selbst überlassenen Darmstenosen?

Langsam bilden sich, wie wir gesehen, die einschnürenden Ringe, und die vermehrte Kraft der hypertrophischen Muskulatur ist im stande, das Hemmnis der Passage lange Zeit zu überwinden; plötzlich aber kann das früher erwähnte Ereignis der Verstopfung durch Fremdkörper, Kotklumpen etc. eintreten, oder es kommt zur Insuffizienz der überdehnten Muskulatur, die treibende Kraft erlahmt, es entwickelt sich kompletter Obstruktionsileus, der ohne Kunsthilfe den Tod bringt. In anderen Fällen wieder — Bernay hat deren 5 in seiner Kasuistik — tritt Perforation des Darmes oberhalb der Striktur ein. Häufiger als diese akuten Katastrophen führen stets zunehmende Inanition, Anämie, Intoxikation, Kachexie das Ende herbei (Fälle Patel, Vergely u. a.), oder es beschleunigt eine komplizierende tuberculöse Peritonitis den deletären Verlauf (Bard), oder der Kranke geht an Lungentuberculose zu Grunde. Ein seltenes, wohl allein dastehendes Kuriosum erlebte Nothnagel, nämlich die Entwicklung von Lymphosarkomen auf den multiplen Narben.

Noch ist hier derjenigen Fälle zu gedenken, bei denen die Stenose des Darmes einen zufälligen Sektionsbefund bildet, wo intra vitam keine Erscheinungen darauf aufmerksam machten. Ich erinnere an den Fall Littens, bei welchem „während des Lebens keinerlei Symptome bestanden, welche auf eine derartige Komplikation hätten hinweisen können," und doch existierte eine ganz hochgradige Verengerung. Desgleichen fand E. Fränkel bei einer Phthisika acht Strikturen, welche keine klinischen Erscheinungen gemacht hatten.

Kapitel IV.

Diagnose und Differentialdiagnose.

I. Diagnose des Ulcus tuberculosum, der disseminierten ulzerösen Darmtuberculose.

In unserer Schilderung der Symptome tuberculöser Darmgeschwüre wurde hervorgehoben, daß so häufig diese Ulcera bei Phthisikern sich vorfinden, so unsicher die Diagnose auf ihre Gegenwart intra vitam zu stellen ist, insofern namentlich, als sie bei vielen Fällen latent bleiben, oder die vorhandenen Erscheinungen in gar keinem Verhältnis zur Intensität der anatomischen Veränderungen stehen. Es treten jene schon einläßlich auf ihren diagnostischen Wert geprüften Symptome oft nicht auf, welche bei anderen Kranken in hohem Maße sich bemerkbar

[1]) Faber läßt es übrigens bei seinem Fall von perniziöser Anämie bei Dünndarmstriktur unentschieden, ob es um tuberculöse oder syphilitische Striktur sich handle (Berl. klin. Wochenschr. 1897).

machen: die Diarrhöe, der spontane Schmerz, die Empfindlichkeit auf Druck an bestimmten Stellen des Abdomens, die Beimischung von Blut und Eiter zum Stuhl.

Sehr wichtig ist natürlich der Nachweis von Tuberkelbazillen; er ist von ausschlaggebender Bedeutung dann, wenn es um Fälle von primärer ulzeröser Darmtuberculose sich handelt, um jene seltenen Fälle, wo die Luftwege frei von tuberculöser Erkrankung sind und die Bazillen nicht aus der Phthisikerlunge stammen können. Schleichendes, abendliches Fieber, Diarrhöe, Kräftezerfall sind Zeichen, welche hier auf die Fährte führen können, besonders dann, wenn wir mit zarten, hereditär belasteten Individuen es zu tun haben. Bei Kindern ist das Durchfühlen von tuberculös infiltrierten Drüsen von Wichtigkeit.

Die genaueste Berücksichtigung der Anamnese, ein scharfes Untersuchen des gesamten Status, die Summe der am ganzen Organismus beobachteten Erscheinungen, all das ist zu überblicken und zu verwerten, wenn wir eine ätiologische Differentialdiagnose stellen, d. h. eine Unterscheidung von Geschwürsformen anderen Ursprungs treffen wollen. Stets bleibt, wie Rosenheim sagt, die Spezialisierung der Darmulcera eine ganz besonders schwere Aufgabe. Davon überzeugen wir uns, wenn wir untersuchen und aus dem Kapitel der Symptomatologie rekapitulieren, inwieweit die im vorhergehenden besprochenen Lokalsymptome der tuberculösen Darmulzeration bei anderen Darmgeschwüren ebenfalls sich äußern oder fehlen.

Die Diarrhöe beweist nichts für Darmulzeration überhaupt; eine Enteritis kann, wie wir gesehen, mit denselben Symptomen einhergehen. Blut ist in den Stühlen bei der großen Mehrzahl der an Geschwüren Leidenden wenigstens makroskopisch nicht nachweisbar, und tritt am seltensten bei den katarrhalischen und tuberculösen Ulcera auf, häufiger bei dysenterischen und typhösen, sowie bei perforierendem Duodenalgeschwür. Natürlich ist dabei auch an andere Quellen zu denken, an Hämorrhoiden, Neubildungen, Pfortaderstauung u. s. w. Abgang von Gewebsfetzen ist nur den dysenterischen Geschwüren eigentümlich; bei den langsam wachsenden katarrhalischen, tuberculösen und syphilitischen, sowie dem Ulcus duodeni kommt es nicht zu einer Parenchymabstoßung, auch nicht bei den typhösen. Auch der Eiterbefund wird häufig nur bei den dysenterischen und kruppös diphtherischen Ulzerationen gemacht, bei allen anderen, so auch bei den tuberculösen, fehlt er sehr oft ganz, oder es sind sehr genaue Durchmusterungen notwendig, um die kleinen Mengen, die grauweißen Eiterklümpchen, welche in den Stuhl gelangen, zu finden. Bei Abgang größerer Quantitäten ist an Proctitis, Mastdarmtuberculose, vereiterten Krebs, perforierte Abszesse zu denken. Vom Schleim ist zu wiederholen, daß er überhaupt mit der Geschwürsbildung nichts zu tun hat. Der Schmerz, unsicher als diagnostisches Zeichen der Darmgeschwüre überhaupt, läßt sich differentialdiagnostisch zur Unterscheidung tuberculöser Geschwüre von andern kaum verwerten; er ist von Wichtigkeit neben anderen Kennzeichen.

Aus allem folgt, daß es, wie schon gesagt ist, mit der Diagnose der tuberculösen Darmgeschwüre nicht gut bestellt ist. Sie bieten nach dem übereinstimmenden Urteil aller erfahrenen Beobachter, nach den Darstellungen von Leube, Spillmann bis Nothnagel, charak-

teristische Merkmale nicht dar, und oft wird, wie Leichtenstern und Rosenheim bemerken, ihre Erkenntnis erst mit einer der finalen Katastrophen, der Perforation, sicher.

2. Diagnose der Appendicitis tuberculosa.

Es muß sich hier vornehmlich um die Diagnose der relativ seltenen, isolierten Appendicitis tuberculosa handeln, denn wir wissen aus dem Studium der Symptomatologie, daß dort, wo die Tuberculose des Wurmfortsatzes Teilerscheinung der disseminierten Darmtuberculose ist, wo mit der ulzerierten Ampulle des Cöcums auch sein Anhängsel miterkrankt, oder wo das letztere beim tuberculösen Ileocöcaltumor mitergriffen ist, die Symptome dieser Affektionen sich vermengen. Die Beispiele isolierter tuberculöser Appendicitis zeigen uns das Bild einer chronischen rezidivierenden Appendicitis, wie sie auch bei Nichttuberculösen vorkommen kann. An Tuberculose ist dabei besonders dann zu denken, wenn die Anamnese hereditäre Belastung ergibt, oder wenn an dem Kranken selbst andere tuberculöse Herde, vor allem Lungentuberculose, zu konstatieren sind; auch auf die Schwellung der Inguinal- und Kruraldrüsen wird Gewicht gelegt. Ich selbst stellte bei meinem ersten im Kapitel Pathologische Anatomie beschriebenen Fall zu der Zeit, als die nach Inzision des Abszesses entstandene Fistel immer weiter sezernierte und zugleich eine Affektion auf den Lungen zu konstatieren war, die Diagnose mit größter Wahrscheinlichkeit auf tuberculöse Appendicitis; ebenso bei dem zweiten tuberculösen Patienten mit Resistenz in der Cöcalgegend. In Erwägung ist dabei wieder zu ziehen, daß auch bei den Tuberculösen die „banale" Appendicitis sehr oft vorkommt, wie dies Lesueur und Dodeuil in ihren Arbeiten über Appendicitis bei Tuberculösen genugsam an Beispielen demonstrieren. Meist wird man also — die später gegebene Kasuistik illustriert dies zur Genüge — erst bei Entfernung des Wurmfortsatzes wegen oft rezidivierenden Attacken ein Organ finden, bei welchem keineswegs immer schon die makroskopische Besichtigung genügt, um die Diagnose sicher zu stellen, sondern wo erst der mikroskopische Nachweis käsiger Follikel, von Riesenzellen und Tuberkelbazillen dies im stande ist. Ein Auffinden der letzteren im Stuhl wird bei solch kleinem Erkankungsherd nicht zu erwarten sein. — Gegenüber der Appendicitis aktinomykotica ist im frühen Stadium die Differenzierung unmöglich; erst bei allfälliger Fistelbildung kann sie durch Entdeckung der Körner gelingen. Beiden ist der ungemein chronische Verlauf und die fast schmerzlose Eiterbildung gemeinsam. Wir werden im Kapitel Aktinomykose darauf zurückkommen. Als höchst seltene Befunde kommen noch primäre Appendixtumoren, so das Karzinom, in Betracht.

3. Diagnose des tuberculösen Ileocöcaltumors.

Die Tumoren der Ileocöcalgegend im weiten Sinne des Wortes sind nach allgemeinem Urteil nicht leicht zu differenzieren, und Fehldiagnosen laufen hier oft mit unter; umso interessanter ist das kritische Studium und die Gegenüberstellung der hier in Betracht fallenden, die Irrtümer veranlassenden Affektionen. Wir finden denn auch darüber

in der Literatur bereits schon vorzügliche Darstellungen, von denen wohl die ausführlichste Conrath in seiner uns bekannten Abhandlung geliefert hat. Bevor wir auf die differentielle Konfrontation eingehen, lassen wir nochmals kurz die prägnantesten Erscheinungen der chronischen Cöcaltuberculose Revue passieren:

Wir sahen den Beginn des Leidens verschieden sich gestalten. Dyspeptische Erscheinungen, vage oder in die Cöcalgegend lokalisierte Schmerzen, Wechseln von Obstipation und Diarrhöe. Mehr oder weniger lange Zeit nach Beginn der Beschwerden ein allmählich in der rechten Fossa iliaca sich bildender Tumor, anfangs verschieblich, von verschiedener, oft zylindrischer Form, von mehr oder weniger harter Konsistenz. Der Tumor nimmt an Größe zu, wird mit der Zeit, Verwachsungen eingehend, weniger beweglich, gleichzeitig verengert sich das Darmlumen, es entsteht das Bild der stenosierenden Darmgeschwulst, des chronischen Ileus. Nicht selten eitrige Einschmelzung, Fistelbildung. — Welche Affektionen nichttuberculösen Ursprungs bieten ähnlichen Befund?

Ich schlage im folgenden insoweit den von Conrath vorgezeichneten Weg der differentiellen Diagnose ein, als ich getrennt untersuche: diagnostisch in Betracht fallende Affektionen, welche vom Cöcum ausgehen und solche, welche nicht von ihm ausgehen. Die erste Kategorie muß uns zuerst beschäftigen.

A. Vom Cöcum ausgehende Affektionen.

Tumoren der Ileocöcalgegend im weiteren Sinne des Wortes, d. h. mehr oder weniger abgegrenzte, palpable Geschwülste, werden bekanntermaßen sowohl von chronisch-entzündlichen Prozessen verschiedener Art, als auch von Neoplasmen formiert, und die größte Bedeutung kommt in differentialdiagnostischer Hinsicht den letzteren, speziell dem Karzinom zu. Fassen wir dieses zuerst als Gegenstück der Cöcaltuberculose ins Auge.

a) Tuberculöser Cöcaltumor. — Neoplasmen.

Das Karzinom. Von allen Geschwülsten der Cöcalgegend nimmt es puncto Häufigkeit des Vorkommens weitaus die erste Stelle ein. Bär hat (1900) in einem Sammelreferate über „Die nichtentzündlichen Tumoren der Ileocöcalgegend“ 160 Fälle gesammelt, unter welchen sich befanden: 124 Karzinome, 10 Sarkome, 1 malignes Lymphoendotheliom, 3 Myome, 1 Lipom, 1 Adenom, 1 hyperplastischer Tumor, 19 Cysten. Für die Tatsache, daß zwischen dem häufigen Karzinom und dem tuberculösen Cöcaltumor klinisch oft äußerst schwer zu unterscheiden ist, sprechen die häufigen in der Literatur aufgezeichneten und nicht aufgezeichneten Fehldiagnosen. Daß intra vitam hier das Richtige zu treffen nicht selten ganz unmöglich ist, beweisen die Fälle, bei denen selbst unter dem Mikroskope der Charakter des exstirpierten Präparates schwer zu erkennen war. Der Einblick in einige Detailberichte mag dies zeigen:

Begreiflich, daß Diejenigen, denen zuerst solche tuberculöse Tumoren in die Hände kamen, die noch nicht von früher in der Literatur beschriebenen Beobachtungen lernen konnten, es mit der Diagnose schwieriger hatten als die späteren Beobachter, welchen schon Erfahrungen Anderer zu Gebote standen. Czerny (1886) gibt in seiner Publikation „Ueber die chirurgische Behandlung intraperitonealer Tuberculose" der Krankengeschichte des Falles 5 die Ueberschrift „Tuberculöser Darmtumor im Cöcum, der, anfangs für Karzinom gehalten, die Resektion des Darmes veranlaßte". Sachs gibt von dem von Kocher 1888 operierten Fall, den wir schon aus dem Kapitel Pathologische Anatomie kennen, ausführlich die differentialdiagnostische Besprechung Kochers in der Klinik wieder. Es wurden alle nahe- und fernliegenden Möglichkeiten aufgezählt, aber auf etwas Bestimmtes konnte man sich nicht einigen. Erst die mikroskopische Untersuchung stellte die Diagnose fest. Boully, ebenfalls einer von den ersten, wie wir wissen, welche tuberculöse Cöcaltumoren exstirpierten (1887), nahm vor der Operation einen malignen Tumor an. Das exstirpierte Präparat wurde von Pillet mikroskopiert; er diagnostizierte anfangs ein Lymphadenom, resp. Lymphosarkom, später an neuen Stücken Tuberculose. In Salzers Bericht über die Billrothschen Erfahrungen (1892) sind 4 Fälle beschrieben, „die zum Teil von vornherein als Karzinome angesehen worden waren", und bei welchen erst die genaue anatomisch-histologische Untersuchung den tuberculösen Charakter erwies. Auch Koerte (1894) hat bei 5 Fällen 2mal vor der Operation Karzinom diagnostiziert, bei zweien wurde die tuberculöse Natur der Geschwulst vor dem Eingriff mit Wahrscheinlichkeit angenommen. Bei einem der mir von Krönlein zur Verfügung gestellten Fälle lautete der histologische Untersuchungsbericht über das resezierte Cöcum (Pathologisches Institut Zürich) anfangs Karzinom, bei einer Revision „Tuberculose". Bei einem der Fälle von Mikulicz wurde während der Operation an einem Gefrierschnitt die Diagnose „Tuberculose" gestellt.

Das Schwanken und Fehlen zwischen Tuberculose und Karzinom, wobei bald das eine, bald das andere angenommen wird, wiederholt sich in noch vielen anderen Fällen der Kasuistik. Es fehlt dann aber namentlich aus der letzten Zeit nicht an Beobachtungen, wo die Diagnose definitiv richtig gestellt wurde, so z. B. von Gussenbauer, Obrastzow, Jaboulay u. a., gestützt hauptsächlich 1. auf das Vorhandensein von Tuberkelbazillen im Stuhl, 2. auf den Nachweis einer tuberculösen Lungenaffektion.

Daß es von Wichtigkeit ist, frühzeitig die Diagnose nicht nur auf Cöcaltumor zu stellen, sondern womöglich die Art desselben zu bestimmen, leuchtet ein. Nur bei frühem Eingreifen kann die chirurgische Therapie Dauererfolge erzielen, und die Prognose stellt sich natürlich auch anders bei Tuberculose als bei Karzinom. Deshalb hat man sich denn auch vor Jahren schon, nachdem die ersten Fälle von Cöcaltuberculose bekannt geworden, um die Differentialdiagnose speziell gegenüber dem Karzinom redlich bemüht. Gehen wir jetzt auf die einzelnen Momente der Differenzierung ein:

Es fällt zuerst in die Wage das Alter der Patienten. Bei der Cöcaltuberculose stellten wir eine vorwiegende Beteiligung des dritten und vierten Dezenniums fest. Hinsichtlich des Darmkrebses überhaupt sagt Leichtenstern, daß er vor dem 40. Lebensjahre „sehr selten", am häufigsten jenseits des 50. sei. Nach Nothnagel ist das 40.—65. Lebensjahr die hauptsächlich befallene Zeit. Die Periode der größten Häufigkeit liegt beim Karzinom entschieden durchschnittlich höher als bei der Tuberculose; aber man muß, wie Nothnagel sagt, das aus-

nahmsweise frühzeitige Vorkommen des Darmkarzinoms im Gedächtnis haben, um im konkreten Falle verhängnisvolle Mißgriffe zu vermeiden. Er selbst hat ein Cöcumkarzinom bei einem 12jährigen Knaben beobachtet, v. Mikulicz ein solches bei einem 16jährigen reseziert. Clar sah ein Karzinom des Colons bei einem 3jährigen Jungen, und so gibt es noch verschiedene Beobachtungen in der Literatur.

Für Tuberculose spricht ferner ein sehr langsamer, über Jahre sich hinziehender Verlauf. Es wurde früher bemerkt, daß bei der Cöcaltuberculose eine mittlere Dauer des Krankheitsprozesses sich nicht berechnen lasse; der Verlauf kann zwischen 6 Monaten und 10, 15, 20 Jahren sich ausdehnen. Conrath hat dem entgegengehalten, daß es nicht angehe, aus der Dauer des Bestehens von Darmsymptomen allein, wenn nicht gleichzeitig ein Tumor beobachtet werde, oder Stenosenerscheinungen bestehen, die Zeit der Existenz der Cöcaltuberculose zu berechnen. Ich möchte glauben, daß hier eben gerade die Anamnese, welche auf derartige vorausgehende, langanhaltende Darmstörungen hinweist, für die Entscheidung zwischen Tuberculose und Karzinom von Wichtigkeit ist. Der tuberculöse Ileocöcaltumor wurde bei einer Anzahl von Fällen $^5/_4$ Jahre, bei zweien $1^1/_2$ Jahre, bei anderen $2^3/_4$ Jahre ante operationem beobachtet. So lange kann nun freilich auch das Cöcumkarzinom bestehen: über eines von 3jähriger Dauer berichtet z. B. Leube. Matlakowski spricht gar von einem solchen, welches — es ist schwer zu glauben — 7 Jahre lang als Tumor zu fühlen war. Auch Czerny u. a. haben scirrhöse Formen des Krebses „mit recht chronischem Verlaufe" gesehen. Dermaßen langjährige Krebsdauer ist aber immerhin als Ausnahme zu betrachten. Natürlich ist nicht der Verlauf derjenigen Fälle maßgebend, bei welchen operative Palliativeingriffe den Exitus hinausziehen. Nothnagel schätzt die Gesamtdauer des Colonkarzinoms mit Verlauf ohne chirurgische Intervention im Durchschnitt auf $^1/_2$—2 Jahre. Das entspricht auch dem, was ich gesehen habe.

Perioden von Besserung treten jedenfalls viel eher bei der Tuberculose als beim Karzinom auf.

Von großer Bedeutung ist die Anamnese in Bezug auf tuberculöse Heredität, Skrofulose in der Jugend und vor allem der sichere Nachweis anderer vorhanden gewesener oder noch vorhandener tuberculöser Affektionen an Lungen (leichter Spitzenbefund), Knochen, Gelenken, Haut, Lymphdrüsen, der Nachweis von Narben am Hals oder in der Axilla, von hektischem Fieber, Nachtschweißen. Es sind dies die Momente, in welchen nach Matlakowski „die einzige Grundlage" der Differentialdiagnose der beiden Affektionen zu suchen ist; daß sie allein den Ausschlag nicht geben können, ist klar. Nach Cornet hat Ewald einen Ileocöcaltumor beobachtet, der wegen gleichzeitigen Spitzenkatarrhs für tuberculös gehalten wurde, sich aber als typisches Karzinom entpuppte.

Als weiteres Hauptmoment für die Diagnose Tuberculose wäre der Befund von Tuberkelbazillen im Stuhle zu nennen. Nach Obrastzoff scheint ihre Anwesenheit zu „den konstanten Symptomen" zu gehören, sie wurden bei allen seinen Fällen „in nicht geringer Menge und nach nicht langem Suchen" aufgefunden. Das klingt auffallend, wenn man bedenkt, wie spärlich in den tuberculösen Cöcal-

tumoren Bazillen gefunden werden. Sind die Tumoren isoliert und nicht ulzeriert, so kann ich mir schon gar nicht denken, wie Bazillen von diesen aus in die Fäzes gelangen.

Blutige Stühle finden sich bei zerfallendem Karzinom des Cöcums häufiger als bei der Tuberculose. In Conraths Kasuistik der letzteren sind sie nur 5mal angegeben.

Ein Unterstützungsmittel für die Diagnose ist ferner ohne Zweifel die Tuberculinprobe; doch gelten auch hier die schon bei der Magentuberculose geäußerten Bedenken. Sie kam mehrfach zur Anwendung, so z. B. bei einem Falle Billroths; starke Reaktion mit Temperatur bis 40 ° bestärkten hier die Diagnose „Tuberculosis coeci". Ebenso zeigte sie sich von Nutzen bei einem Falle Gussenbauers; in dem sonst nicht schmerzhaften Tumor traten einen Tag währende Schmerzen auf. Französische Autoren rühmen besonders bei der Eingeweidetuberculose die Arloing-Courmontsche Agglutinationsprobe. Ferner ist zu erwähnen, daß nach Krokiewicz die Diazoreaktion bei tuberculösen Tumoren fast stets gelinge, bei karzinomatösen nie.

König legt, wie wir wissen, auf die Magerkeit und Blässe bei den Tuberculösen ein besonderes Gewicht; ich glaube mit Nothnagel, daß dem so viel Wert nicht beizulegen ist. Für Krebs spricht das Fühlbarwerden von Knoten in der Leber (Metastasen), sowie auch Ascites und rasch zunehmende Kachexie.

Wir kommen auf die den Cöcaltumor direkt berührenden differentialdiagnostischen Punkte zu sprechen. Hier sind nach allem was ich überblicke die Schwierigkeiten der Unterscheidung am größten, und die Diagnose wäre sehr oft eine unmögliche, wenn man nur auf das angewiesen wäre, was der diagnostische Scharfsinn da bis jetzt herausgeklügelt hat. Sicher ist, daß die palpablen Eigenschaften des Tumors meist nicht zur Differenzierung genügen. Die Merkmale von Obrastzoff, daß beim Karzinom nur der Tumor und nicht der Darm zu palpieren sei, während man bei der Tuberculose den Darm selbst und seine infiltrierte Wand fühle, daß das Karzinom scharf abgegrenzt sei, bei der Tuberculose die Infiltration allmählich verschwinde, können allgemeine Gültigkeit nicht beanspruchen; sie passen für gewisse Fälle und gewisse Stadien. Man denke übrigens nur an jene Beobachtungen, bei welchen, wie früher ausgeführt ist, nach der Resektion die Diagnose makroskopisch nicht, mikroskopisch mit großer Mühe gestellt werden konnte. Karzinom und Tuberculose können anfangs gut bewegliche und umgreifbare Tumoren darbieten, später in der Periode eingegangener Verwachsungen sitzen sie meist fest und lassen sich nicht mehr gut abgrenzen. Die Druckempfindlichkeit ist im allgemeinen bei Tuberculose stärker als bei Karzinom. Cohn hebt in seiner Dissertation hervor, daß Fistelbildung bei Tuberculose häufiger sei als beim Karzinom; bei 86 tuberkulösen Cöcaltuberculosen konstatiert er sie 24mal. König betont größere Länge der Striktur bei Tuberkulose als bei Karzinom.

Was die durch den Tumor direkt bedingten Störungen betrifft, so soll nach König beim Karzinom der typische Kolikanfall mit seinen Begleiterscheinungen entweder fehlen oder nicht so deutlich ausgeprägt sein wie bei der Tuberculose. Es sollen die von ihm

beschriebenen Erscheinungen „bei dem Karzinom in der Regel überhaupt nicht auftreten können, da weder das zuführende Ende des Darmes mit der Regelmäßigkeit dilatiert und hypertrophisch wird, während es gleichzeitig elastisch bleibt, noch auch die Striktur selber so eng, so lang und so weich und gleichmäßig und das unter der Striktur liegende Stück so weich, leer und ausdehnbar wie bei der durch Tuberculose bedingten Verengerung bleibt". Salzer läßt die Tatsache des Symptomenkomplexes chronischer Enterostenose bei gut beweglichem, längere Zeit bestehendem Tumor coeci gegen das Cöcumkarzinom sprechen, es treten beim Karzinom der Meteorismus und die schmerzhaften Kolikanfälle in den Hintergrund. Nach Obrastzoff wiederum stellt sich beim Karzinom „rasch" die Stenose ein. Welche Widersprüche! Den Angaben Königs muß ich aus eigener Erfahrung entgegenhalten, daß ich beim Colonkarzinom ganz dieselben charakteristischen Kolikanfälle mit ihren musikalischen Geräuschen getroffen habe. Ich habe speziell einen Fall im Auge, bei dem ich wegen hochgradig stenosierendem Krebs des Quercolons die Resektion ausführte. Auch hier in Intervallen Paroxysmen unter heftigsten Schmerzen, sich steifende Darmschlingen, lautes Plätschergeräusch; „man hatte das Gefühl eines sich kontrahierenden Uterus," schrieb der empfehlende Arzt im Zeugnis.

Zu erwähnen ist an dieser Stelle noch die seltene Kombination von Tuberculose und Karzinom am Cöcum, wie sie Salzer aus Billroths Klinik, später Crowder, Wieting beschreiben; auch in der Chirurgischen Klinik Breslau soll nach Pollack ein solches Präparat sich befinden.

Wir sehen aus allem, es ist kein hervorstechendes, pathognostisches Symptom vorhanden, welches den tuberculösen Cöcaltumor sicher als solchen zu erkennen gibt, sondern es ist die Summe der zahlreichen Adjuvantien, welche bei gründlichem und scharfem Abwägen in manchen Fällen mit großer Wahrscheinlichkeit, in anderen wohl mit Gewißheit die Diagnose möglich macht, in wieder anderen ganz im Stiche lassen wird.

Manche der hier aufgeführten diagnostischen Hilfsmomente fallen natürlich auch den übrigen im folgenden zu besprechenden Affektionen gegenüber ins Gewicht, so die Momente der Anamnese. Dauer, Heredität, ferner stets als Hauptpunkt weitere tuberculöse Herde, Bazillen im Stuhl, Tuberculinreaktion etc.

Neben dem Karzinom treten andere am Cöcum vorkommende Neoplasmen diagnostisch ganz in den Hintergrund. Sarkome am Darm sind weit seltener als Karzinome.

Nothnagel gibt aus dem Wiener Allgemeinen Krankenhaus folgende dies beweisende Statistik: Unter 2125 in den Jahren 1882—1893 ausgeführten Krebssektionen fielen 243 Fälle auf den Darm: im gleichen Zeitraum unter 274 Sarkomen nur 3, und unter 61 Lymphosarkomen 9. Nach Müller-Bern (bei Nothnagel) entfielen von 521 sezierten Karzinomen 41 auf den Darm, von 102 Sarkomen 1. — Im übrigen verweise ich auf die Bearbeitung der Geschwülste des Darmes in der Deutschen Chirurgie.

Immerhin dürfen die Sarkome des Cöcums hier nicht als quantité négligeable betrachtet werden, sind doch auch sie Gegenstand chirurgischer Therapie. Von Bär hörten wir schon, daß unter 160 Neoplasmen des Cöcums 10 Sarkome sich befanden. In der These von

Baillet (1894) sind 90 Fälle ileocöcaler Resektion zusammengestellt, darunter 1 Sarkom (Hahn) und 1 Lymphosarkom (Bassini). Dazu kämen nach Krügers Dissertation über Bindegewebsgeschwülste des Magendarmkanals noch Fälle von Michel und Gilford; Wieting operierte ein Lymphosarkom der Ileocöcalgegend, nachdem er die Diagnose auf tuberculösen Ileocöcaltumor gestellt hatte.

Im Vergleiche zum Karzinom werden markante Eigenschaften des sarkomatösen Tumors nicht hervorgehoben. Er soll im früheren Alter vorkommen, meist gut abgrenzbar sein, relativ lange beweglich bleiben, öfters zentrale weiche, selbst fluktuierende Partien zeigen, überaus schnell wachsen, weniger Stenosen bilden und große Dimensionen annehmen; dabei rasch sich entwickelnde Kachexie.

Gegenüber den ganz seltenen Neoplasmen der Cöcalgegend, wie sie Bär weiter in seiner Kollektion aufzählt — es sind Myome, Lipome, Cysten —, die als Einzelbeobachtungen zum Teil Raritäten darstellen und klinisch von ganz untergeordnetem Interesse sind, ist eine besondere Differentialdiagnose wohl nicht angezeigt. Es sind und bleiben dies überraschende Befunde inter operationem oder bei der Nekroskopie, deren Natur zudem meist erst vom Histologen feststellbar ist.

Verlassen wir damit die Neoplasmen und gehen wir über zu anderen tumorbildenden Affektionen des Cöcums nichtentzündlichen Ursprungs:

b) Tuberculöser Cöcaltumor. — Kottumor. Invagination.

Gerade am Cöcum können Kotansammlungen bekanntermaßen am ehesten zur Verwechslung Anlaß geben. Sie bilden längs des Colon ascendens meist nicht scharf abgrenzbare, weiche zylindrische Geschwülste, die sich, wenn sie nicht zu alt sind, eindrücken lassen und oft ganz schmerzlos sind. Empfindlichkeit resultiert dann, wenn Skybala die Schleimhaut reizen und pathologische Veränderungen daran bewirken. Selbst wenn wir, sagt Rosenheim, eine solche Resistenz als unzweifelhafte Fäkalgeschwulst erwiesen haben, indem uns ihre Entfernung durch Irrigationen oder Abführmittel gelingt, so ist damit natürlich noch nicht gesagt, daß nicht eine krebsige Striktur die Stagnation und Kottumorbildung veranlaßt hat. Nothnagel sah einen Fall, der als Karzinom diagnostiziert wurde, sich aber als Kotstauung infolge einer durch tuberculöse Ulzeration entstandenen Narbe erwies.

Conrath erwähnt hier als differentialdiagnostischen Kniff das „Klebesymptom“ von Gersuny. Es beruhe darauf, daß bei intensivem Fingerdruck die Darmschleimhaut an der den Tumor bildenden zähen Kotmasse anklebe und beim Nachlassen des Druckes sich davon wieder ablöse, und bestehe darin, daß man dieses Ablösen der Darmschleimhaut von dem Kottumor tasten könne.

Darminvagination kommt bekanntlich am häufigsten gerade als ileocöcale vor. Gegenüber der Cöcaltuberculose steht allein die chronische Intussuszeption, die hier ebenfalls am häufigsten ihren Sitz hat, in Frage, denn die akute mit sofortiger Impermeabilität des Darmes ist leicht auszuscheiden. Die chronische Invagination kann Monate und Jahre dauern und dieselben Kolikparoxysmen darbieten wie die Ileocöcaltuberculose. Die klinischen Erscheinungen sind, wie Nothnagel

sagt, bald so ausgeprägt, daß sie eine Diagnose leicht gestatten, bald so dunkel und unbestimmt, daß die diagnostischen Vermutungen auf die sonderbarsten Abwege gelenkt werden.

Gegen Cöcaltuberculose und für Invagination sprechen: häufige Beimischung von Blut und Schleim zu den Fäces, Tenesmus, Klaffen der Mastdarmampulle und des Anus, zylindrisch länglich wurstförmige Gestalt des Tumors und Vorrücken desselben bei fortschreitender Einschiebung. Sodann kommt die Invagination vorwiegend im Alter unter 10 Jahren vor. — Wie aber alle solche Daten im Stiche lassen können, zeigen einzelne Beobachtungen, so z. B. ein Fall Hochenegg's, bei dem die Diagnose auf Karzinom gestellt und die Cöcumresektion geplant wurde. Die „mannsfaustgroße, harte, kugelige Geschwulst saß fast unverschiebbar am Darmbeinteller". Allzu hohe Anforderungen an das diagnostische Fahndungsvermögen stellt gar die Kombination von Cöcaltuberculose mit Invagination, wie sie Czerny begegnete.

c) Cöcaltuberculose. — Andere entzündliche Affektionen der Ileocöcalgegend. Exsudate nach abgelaufener Perityphlitis, chronische Entzündung, Aktinomykose, Syphilis.

Während über die akute Appendicitis und Perityphlitis differentialdiagnostisch nicht viel Worte zu verlieren sind, liegt die Sache anders bei chronischen Entzündungen und perityphlitischen Residuen. Hier können die Schwierigkeiten unüberwindlich sein. Wenn bei älteren Leuten unter schleichendem Verlauf ohne hervorstechende Symptome sich Exsudate mit festen Schwielen bilden, durch welche das Cöcum fixiert wird, oder gar wenn Narben, Kot- und Eiterfisteln in der Bauchwand sich einstellen und jede Tiefenpalpation erschweren, dann können oft nur die früher genannten akzidentellen Zeichen auf die Fährte führen.

Beispiele von diagnostischem Straucheln illustrieren am besten, was einem da begegnen kann. Es kommt bald zu angenehmen Ueberraschungen, was, wie Schede sagt, sonst den Chirurgen nicht so häufig passiert: man erwartet ein Karzinom und findet alte Perityphlitis, oder zu unangenehmen: man vermutet eine einfache Entzündung und findet Karzinom, wofür der genannte Autor selbsterlebte Beobachtungen als Belege bringt.

In der Meinung, perityphlitische Residuen vor sich zu haben, wurde, wie die Kasuistik zeigt, wiederholt operativ vorgegangen. O. Hildebrand z. B. will bei einem 20jährigen Mädchen eine Appendicitis im Intervall operieren, findet Cöcaltuberculose und macht die Resektion. Bei einem der Fälle v. Mikuliczs wird wegen Verdacht auf einen akuten Anfall einer chronischen Perityphlitis sofort nach Aufnahme in die Klinik operiert. Wilmanns beschreibt einen Fall, bei dem eine „nichttuberculöse Typhlitis" mit Verdickung der Darmwand einherging und durch Hypertrophie der Ileocöcalklappe zur Stenose führte, so daß die Resektion vorgenommen werden mußte. Das klinische Bild, sowie auch der pathologisch-anatomische Befund mit der aufs Cöcum und dessen Umgebung beschränkten Entzündung und mit der unregelmäßigen Geschwürsbildung „glichen einer Tuberculose außerordentlich".

Bei Durchsicht zahlreicher mikroskopischer Schnitte gelang es nicht, Tuberkel, Riesenzellen oder Tuberkelbazillen nachzuweisen.

Conrath bringt in den Kreis der Erwägung auch eine seltene besondere Form von chronisch-entzündlicher Darminfiltration, die Leube beschrieben hat. Sie soll in Form von glatter, gleichmäßiger, langgestreckter Resistenzvermehrung auftreten und bei Lokalisation in der Ileocöcalgegend einen wurstförmigen Tumor darstellen.

Mehr noch als Tuberculose gibt das nicht selten unter dem Bilde chronischer Entzündung, unter Abszedierung und Schwartenbildung einhergehende Karzinom zu solchen Verwechslungen Gelegenheit. P. Wolffs Dissertation „Ueber Geschwülste der Ileocöcalgegend" bringt dazu aus Koertes Erfahrungen weitere lehrreiche Illustrationen, auch Bärs Sammelreferat enthält Instruktives.

Nun fällt hier weiter in Betracht, was die Erkenntnis noch mehr zu verwirren vermag, daß Neubildungen und auch die Tuberculose auf dem Boden alter perityphlitischer Rückstände sich etablieren können. Die Kombination von Tuberculose mit Karzinom und Sarkom erwähnten wir schon. Bei einem der Schedeschen Fälle unterlag es keinem Zweifel, daß ein Karzinom auf solchem Boden sich entwickelte, und in Wolffs Kasuistik ist ein Fall, bei dem angenommen wurde, daß Tuberculose erst während eines langen Krankenlagers an eine akute eitrige Perityphlitis sich anschloß.

Es ist an dieser Stelle angezeigt, eines bei diesen Cöcaltumoren, besonders wo Neoplasmen vermutet werden, anzuwendenden diagnostischen Mittels zu gedenken, nämlich der Entnahme von Gewebspartikeln aus dem Tumor zur mikroskopischen Untersuchung, besonders dort, wo Fisteln vorhanden sind, oder wo Vereiterung des Tumors die Benutzung dieses Hilfsmittels nahe legt. Dasselbe kann zu sicherem Ergebnisse führen, es kann aber ebensogut irreleiten, indem nicht charakteristische Gewebselemente zu Tage gefördert werden. So war bei einem Falle Koertes (Wolff I) der scharfe Löffel offenbar „in die entzündlichen Schwarten geraten und hatte nur an einer ganz beschränkten Stelle die eigentliche Darmgeschwulst getroffen."

Die Aktinomykose, mit der wir uns in einem nächsten Abschnitte ausführlich beschäftigen werden, ist in der Bauchhöhle relativ selten lokalisiert; sie wählt aber hier zum Lieblingssitz das Cöcum und den Processus vermiformis und kann dabei sehr wohl zu Verwechslung mit der unter Abszeß- und Fistelbildung einhergehenden Cöcaltuberculose Anlaß geben. Es ist charakteristisch für die Aktinomykose, daß sie infolge der häufigen Mischinfektion mit pyogenen Mikrobien früher oder später zur Abszessbildung führt, daß sie sehr selten in Geschwulstform ohne eitrige Einschmelzung auftritt. Das Wichtigste bei der Diagnose ist der Befund der pathognostischen schwefelgelben Pilzkonglomerate. Wird dieser Befund übersehen oder ist die Möglichkeit desselben nicht gegeben, so kann, wie Zemann von der Aktinomykose überhaupt sagt, die Krankheit weder aus dem Sitze noch aus der Dauer des Verlaufes allein diagnostiziert werden. Die nicht abszedierende, als feste zirkumskripte Geschwulst auftretende Form ist in der Kasuistik repräsentiert durch Fälle von Koerte, Hofmeister, Schreyer, Chiari u. a.

Bei dem Fall Koerte (Nr. 2 seiner Kasnistik), den ich als Paradigma aufstelle, war die Geschwulst allmählich unter dem Bilde einer chronischen Blinddarmentzündung entstanden. Wiederholte Punktion hatte keinen Eiter ergeben. Der Patient magerte ab, hatte lebhafte Schmerzen, Stuhlbeschwerden, zeitweise Fieberbewegungen. 4 Monate nach dem Beginn der Erkrankung wurde in der Ileocöcalgegend ein derber, höckeriger, wenig verschieblicher Tumor gefunden, der als eine maligne Neubildung angesehen wurde. Die Untersuchung des ausgeschnittenen Darmstückes zeigte, daß die Schleimhaut intakt, dagegen die Darmwand von dicken Schwarten umgeben war, welche die Stenose bedingt hatten. Erst bei genauer Durchmusterung wurden nachträglich Aktinomycesdrüsen gefunden. — Nach Marchand kann in solchen Fällen die Neubildung durch die Massenhaftigkeit ihrer Wucherung eine sarkomähnliche Beschaffenheit annehmen.

Syphilis. Wir werden im Abschnitt Syphilis des Darmes einen von Vautrin beobachteten Fall mitteilen, bei welchem wegen eines syphilitischen Cöcaltumors die Resektion ausgeführt wurde. Es ist also auch an diese Affektion zu denken, zumal bei Individuen, die laut Anamnese luetisch infiziert waren. Der lokale Befund dürfte wohl kaum verwertbare Differenzen darbieten.

B. Nicht vom Cöcum ausgehende Affektionen.

Durchgehen wir weiter die Kasuistik des tuberculösen Cöcaltumors, so finden wir mehrfach die Diagnose auf Wanderniere gestellt, oder diese ernstlich in Frage gezogen. Ich will davon einige Beispiele geben:

Czerny sagt von seinem Fall 4, daß er große diagnostische Schwierigkeiten geboten habe. „Obgleich die Anamnese und die Gegenwart von Drüsengeschwülsten an ein tuberculöses Leiden erinnern mußte, war doch die Form und Lage der Geschwulst eine so frappant nierenähnliche, daß man immer mehr an eine Wanderniere denken mußte, da auch der Urin nach den Einklemmungsanfällen vorübergehend Blut und Eiweiß enthielt.“ Es wurde denn auch hier zuerst eine Nephropexie gemacht und später erst bei einer zweiten Operation die Resektion des jetzt gefundenen Cöcaltumors. Mockenhaupt gibt von einem analogen Falle Esmarchs (Nr. 2) folgende Notizen: „In der Ileocöcalgegend fühlt man bei tiefer Inspiration einen glatten, leicht verschieblichen Körper von der Größe und Form einer Niere. Die Untersuchung des Harns blieb ergebnislos. Die Lokalisation des Körpers in der Ileocöcalgegend ließ auch an Tuberculose des Cöcums denken, dagegen schien jedoch der Mangel an Stuhlbeschwerden, die große Glätte und Beweglichkeit zu sprechen. Auch die spätere Untersuchung in Narkose ergab keine weiteren Momente zu Gunsten dieser Annahme, so daß die Diagnose ‚Wanderniere‘ noch als die wahrscheinlichere schien.“ Die Kasuistik zeigt noch weitere analoge Irrtümer: Krönlein machte bei einem der vorn beschriebenen Fälle zuerst, einen dislozierten Nierentumor vermutend, den Flankenschnitt: ebenso schnitt Tschudy (vergl. später Tabelle der Resektionen (Fälle Nr. 115 und 125) in der Lumbalgegend ein, um die Nephropexie zu machen.

Wie bei Cöcaltuberculose, so kommt die Wanderniere natürlich auch bei Carcinoma coeci in die Quere, wie ja überhaupt bei den meisten beweglichen Abdominaltumoren. Mehrere solche Fälle sind bei Bär zitiert.

Von den Unterscheidungsmerkmalen zwischen tuberculösem Cöcaltumor und Wanderniere wird der verschiedenen Beweglichkeit ein Hauptgewicht beigelegt, allein auch da decken sich die Ansichten nicht, und die eben angeführten Fälle zeigen schon, daß darin eine entscheidende Bedeutung nicht immer liegt. Sicher scheint indessen, daß diejenigen im Rechte sind (Conrath u. a.), welche der Wanderniere im allgemeinen die größere Beweglichkeit zusprechen als dem Cöcaltumor. Wohl heißt es in den Lehrbüchern, daß die Wanderniere in ihrer eigentümlichen Form und Empfindlichkeit, in ihrer Neigung, unter den Rippenbogen zu entschlüpfen, typische Zeichen darbiete; das ist in der großen Mehrzahl der Fälle richtig, aber nicht selten ist sie dauernd nach unten disloziert und auch hier fixiert; daß dann die Sache ganz schwierig liegt und die scharfsinnigste diagnostische Spürnase düpiert werden kann, leuchtet ein. Alle Regeln haben Ausnahmen, und die Natur gibt hier harte Nüsse zum Knacken. Es mag sein, daß, wie Conrath betont, Lageveränderungen des Patienten auf die Lage der Cöcaltumoren weniger Einfluß haben als bei der Wanderniere. Daß die Perkussion der Niere einn trügerische Sache ist, weiß man. Obrastzoff läßt dumpfen Schall für Wanderniere, gedämpft-tympanitischen für Tumor sprechen, womit recht wenig geholfen ist, wenn man sich jene Cöcaltumoren vor Augen hält, bei denen der Tumor fast kein Lumen mehr enthält.

Wichtig ist das Fühlen von Pulsation am Hilus der Niere, was unter besonders günstigen Umständen möglich ist.

Außer der Wanderniere sind auch die Nierentumoren auszuschließen; nach der Kasuistik kommen sie allerdings mehr mit den malignen Neubildungen des Cöcums in Konflikt, z. B.:

Gilford stellt bei einem Sarkom des Proc. vermiformis, welches als deutlich höckerige Geschwulst fühlbar war, die Diagnose: Tuberculöse Niere, und machte den Lendenschnitt. Hahn hielt ein Rundzellensarkom des Cöcums für eine vergrößerte Niere, machte den Simonschen Schnitt und fand die Niere „gesund an richtiger Stelle“ (bei Krüger, Die primären Bindegewebsgeschwülste etc.).

Gegenüber dem Cöcaltumor ist für Nierentumor charakteristisch, daß derselbe wenigstens anfangs eine höhere Lage hat, sich gegen die Lumbalgegend hin erstreckt, hier bimanuell palpabel ist und sich meistens erst später gegen die Ileocöcalgegend herabsenkt. Beim Aufblähen des Dickdarms vom Rectum aus wird der Nierentumor, das Colon vor sich herdrängend, undeutlicher, der Cöcaltumor deutlicher. Von entscheidender Bedeutung ist ein abnormer, für Nierengeschwulst sprechender Urinbefund, Hämaturie! Auf Cöcaltumor deuten die bei Nierentumor selten sich einstellenden Erscheinungen von Darmstenose.

Wenn man bedenkt, daß das Cöcum zwar im ganzen eine konstante Lage zeigt, immerhin aber Variationen aufweist und sehr verschieden beweglich ist — ich fand es einmal in einer linksseitigen Inguinalhernie, und Andere haben dasselbe beobachtet — wenn man weiter bedenkt, daß Tumoren an anderen beweglichen Teilen des Magendarmtraktus in die Cöcalgegend disloziert werden können, so wird es nicht unnötig erscheinen, auch mit diesen letzteren bei der Differentialdia-

gnose zu rechnen. Selbst das Pyloruskarzinom kann, wie eine Beobachtung v. Bergmanns zeigt, in Frage kommen; er fand ein solches in der rechten Fossa iliaca adhärent an Stelle eines mit Sicherheit angenommenen Cöcaltumors; auch Leube sagt, daß ein Krebs des Cöcums als herabgesunkenes Pyloruskarzinom imponieren könne. Von Karzinomen des Dickdarmes kann ein solches des S romanum gelegentlich in die Cöcalgegend disloziert sein.

Weiter zu berücksichtigen sind Tumoren oder tumorvortäuschende Affektionen der Gallenblase. Im allgemeinen ist zu sagen, daß diese höher liegen als Cöcaltumoren, sich unter die Leber verfolgen lassen; allein bei abnorm hoher Lage der Cöcaltumoren kann, wie der folgende Fall zeigt, das Dilemma gegeben sein:

Bei einem der tuberculösen Tumoren Esmarchs (Mockenhaupt, Fall 1) schien der hoch hinaufreichende, gänseeigroße, leicht verschiebliche Tumor in Zusammenhang mit der Leber zu stehen, auch wiesen Kolikanfälle und Krepitieren auf Gallensteine hin; die Stenosenerscheinungen konnte man auf Druck der anscheinend sehr ausgedehnten Gallenblase auf einen benachbarten Darmteil zurückführen.

Auch bei anderen Cöcaltumoren kam es zu dieser Verwechlsung. Carstens berichtet über einen Fall, dessen Anfälle wie Gallensteinkoliken verlaufen waren, bei dem die Inzision zur Operation der Gallensteine gemacht wurde und erst die Autopsie ein Cöcumkarzinom ergab (Baer).

Wie Gallenblasenentzündungen zur Verwechslung mit Perityphlitis, also auch mit einem durch Cöcaltuberculose bedingten Abszesse Anlaß geben können, zeigt Conrath an Beobachtungen von Douneff. Wenn Sonnenburg vom Verhalten des Fiebers sagt, daß Fröste bei Gallensteinleiden nie ausgesprochene Schüttelfröste, sondern ein oft sich wiederholendes Frösteln seien, so gilt dies keinesfalls für die Empyeme; hier sah ich Schüttelfröste in optima forma.

Auch mit Ovarialtumoren ist zu rechnen, wenn sie auch meist keine Darmstenose bewirken. Große Tumoren fallen wohl außer Betracht, nicht aber kleine feste Geschwülste mit Adhärenz in der Cöcalgegend. Cöcaltumoren wiederum können tief ins kleine Becken verlagert sein, wie bei dem folgenden Fall:

Beobachtung aus Czernys Klinik (Schiller, Fall 11). Darmresektion wegen Tuberculose. Da im rechten Scheidengewölbe ein kleiner, derber Tumor zu fühlen war, „der für eine Ovarialgeschwulst gehalten wurde," nahm Prof. Fritsch in Bonn eine Laparotomie vor. Bei derselben fand sich statt der erwarteten Eierstocksgeschwulst ein derber noch verschieblicher Cöcaltumor.

Zu denken ist schließlich an die seltenen Tumoren des Netzes, an Geschwülste der Mesenterialdrüsen, der Darmbeinschaufel, an parametritische, perimetritische Bauchwandabszesse, Abszesse bei Osteomyelitis des Darmbeines, an Senkungsabszesse vom Darmbeinkamm und der Wirbelsäule. Letztere bilden flache, der Darmbeinschaufel aufsitzende Vorwölbungen, bei denen bald ausgedehnte Fluktuation wahrzunehmen ist. Dabei ist die Darmfunktion nicht in Mitleidenschaft gezogen, so daß man diese Affektion wohl mit Sicherheit ausschließen kann.

4. Diagnose der tuberculösen Dünndarmstriktur.

Wir betonten früher, daß die durch die tuberculöse Dünndarmstriktur direkt hervorgerufenen Erscheinungen etwas spezifisch Charakteristisches nicht an sich haben. Ist die Existenz einer Darmstenose an den im Kapitel Symptomatologie ausführlich beschriebenen Erscheinungen erkannt, so ist damit noch nicht die ätiologische Diagnose eruiert; es muß erst die Ursache der Stenose ermittelt werden, und das ist im ganzen keine leichte Aufgabe.

Differentialdiagnostisch treten von inneren Darmstrikturen in erster Linie in Konkurrenz die verschiedenen Varietäten von Darmulzeration, welche zu narbiger Striktur führen, sowie alle Neoplasmen, welche die hypertrophische Form der Dünndarmtuberculose. das Tuberculom vortäuschen können.

Was die narbigen Strikturen betrifft, so ist das Faktum von Wichtigkeit, daß nach der Erfahrung der meisten Autoren die tuberculösen am häufigsten sind; sie stehen nach übereinstimmenden Angaben von Koenig, Nothnagel, Bernay u. a. in erster Linie.

Reach gibt in seinem Sammelreferate über multiple Strikturen folgende Statistik: Von 81 zusammengestellten Fällen sind 34 = 42,0 % durch Tuberculose bedingt; 14 = 17,2 % entfallen auf Karzinom; 12 = 16,0 % auf Syphilis, 2 auf Neubildungen nicht karzinomatöser Natur. In 2 Fällen war der Darm durch Schnürmarken in der Serosa konstringiert, je 1 Fall war durch Narben nach Dysenterie und nach Typhus abdominalis hervorgerufen; bei 15 Fällen ist die Aetiologie unsicher oder unbekannt.

Syphilitische Strikturen im Bereiche des Dünndarmes sind selten. so selten, daß, wie Wieting bemerkt, vielleicht häufiger ein Syphilitischer eine karzinomatöse und wohl auch eine tuberculöse Stenose akquiriert, als eine syphilitische. Rieder läßt, wie wir im Abschnitt Darmsyphilis des genaueren vernehmen werden, für die syphilitische Natur folgende Merkmale sprechen: 1. Sitz vorzugsweise in den oberen Abschnitten des Dünndarmes. 2. Paar- und gruppenweise Anordnung. 3. Die zirkuläre Form mit plattenförmiger Verdickung der Wandung. 4. Die Gleichmäßigkeit des Charakters aller Ulzerationen. Nicht immer sind, wie wir sehen werden, die syphilitischen Stenosen Folge einer Ulzeration, sondern es kann ihre Entstehung zuweilen zurückgeführt werden auf Bildung von Bindegewebe in der Submucosa und in den übrigen Schichten, wobei eine große Aehnlichkeit mit tuberculösen Stenosen resultieren kann; daher die Angabe von Johnson und Wallis, Fiebiger u. a., daß eine gewisse Zahl von Fällen, die als luetisch taxiert wurden, auf Tuberculose beruhe.

Die mikroskopische Unterscheidung tuberculöser und syphilitischer Strikturen kann äußerst schwierig, ja unmöglich sein. Es kommt nach Wieting sehr darauf an, in welchem Stadium und in welcher Form die syphilitische oder tuberculöse Affektion zur Untersuchung kommt. Es ist seines Erachtens in den Fällen, wo frische infiltrative Prozesse vorliegen, besonders wo Geschwüre bestehen, Tuberculose sicher auszuschließen, wenn nicht Tuberkel mit Riesenzellen nachzuweisen sind. Von anderen Autoren wird aber gerade wieder die Schwierigkeit betont, Tuberkel und miliare Gummata zu unterscheiden. Liegen nur bindegewebige

strikturierende Narben vor als Rest und als Ausheilung der Tuberculose; dann ist eine histologische Diagnose oft nicht möglich.

Klinisch ist natürlich die Anamnese, der Nachweis anderer luetischer Merkmale oder tuberculöser Affektionen von Wichtigkeit.

Aeußerst selten führen typhöse Geschwüre zu narbiger Stenose. Sie sind meist klein, longitudinal, nicht zirkulär angeordnet und heilen im Gegensatz zu den tuberculösen rasch unter Bildung von viel weniger Bindegewebe. Trèves hat einen einzigen Fall in der Literatur gefunden, Reach zitiert einen solchen von Klob mit zahlreichen Stenosen namentlich im unteren Ileum. Hochenegg legte bei einem 26jährigen Patienten eine Darmanastomose an wegen Stenose, die er auf einen im 12. Jahre überstandenen Typhus zurückführt, dabei freilich annehmend, daß nicht direkt Typhusgeschwüre die Striktur veranlaßten, sondern ein nach dem Typhus sich entwickelnder „Katarrh". Also sehr problematisch!

Auch die dysenterischen Narbenstrikturen sind, wie Nothnagel, gestützt auf das über ein mächtiges Material verfügende Werk Woodwards, hervorhebt, viel seltener, als man früher annahm und gehören fast ausschließlich dem Dickdarm an. Reach führt in seiner Tabelle einen Fall von Stedmann auf, bei dem fünf durch Hypertrophie der Muscularis gebildete Stenosen vorhanden waren, davon eine im Ileum, die übrigen unter der Klappe. Wie beim Typhus, so kann natürlich auch hier nur die Vorgeschichte des Kranken auf die ätiologische Spur führen.

Zu denken ist ferner an Narbenstenosen durch Ulcus simplex duodeni oder durch embolisch-thrombotische Ulzeration, an solche infolge von Geschwürsbildung durch Fremdkörperdruck, Gallensteine, Darmsteine, an Strikturen nach kaustischen Ulzerationen, nach akuten Intoxikationskrankheiten wie Variola, nach Abstoßung des invaginierten Stückes bei Invagination oder an Stenose durch diese selbst. Ferner fallen in Betracht Narben nach Traumen bei nicht totaler subkutaner Ruptur des Darmes. Hochgradige Strikturierung kann sich auch in einem bei der Brucheinklemmung beteiligt gewesenen Darmstücke bilden, wobei die Narbenbildung auf Ulzeration oder zirkumskripte Gangrän folgt. Schließlich ist zu bemerken, daß, wie Nothnagel ausdrücklich hervorhebt, häufig selbst bei der Autopsie nach sorgfältiger Untersuchung ein Urteil über Ursprung und ätiologischen Charakter einer Narbenbildung nicht zu gewinnen ist. Bei einem guten Teil aber der Fälle von unsicherer Aetiologie kann man mit großer Wahrscheinlichkeit Tuberculose als Grundleiden annehmen.

Mit der seltenen tumorbildenden hypertrophischen Form der Dünndarmtuberculose können Neoplasmen verschiedener Art, gutartige (Lipom, Myom, Fibrom, Adenom) und bösartige (Karzinom, Sarkom) verwechselt werden: doch haben auch diese am Dünndarm selten ihren Sitz, viel häufiger am Dickdarm, die gutartigen hauptsächlich am Rektum. Vom Darmsarkom sagten wir früher schon bei der Diagnose der Cöcaltumoren, daß es nach den vorliegenden nicht häufigen Beobachtungen weniger Stenosen bewirken soll. Hinsichtlich des Karzinoms gelten die ebenfalls dort schon hervorgehobenen, freilich nicht untrüglichen Signale: Auftreten in späterem Alter, progressiver Charakter mit weniger Stillstand und Intervallen von Besserung, Krebskachexie mit ihrer

eigentümlichen Gesichtsfarbe. Krogius stellte bei seinem Fall die Diagnose auf multiple, tuberculöse Darmstenosen, annehmend, daß die durch die Bauchdecken hindurch palpablen Tumoren weniger auf eine Verdickung der Darmwand, als auf vergrößerte, tuberculös entartete mesenteriale Lymphdrüsen zurückzuführen seien.

Kongenitale Darmstenosen, sehr selten, hauptsächlich in der Ileocöcalgegend vorkommend, fallen bei Kindern in Betracht; doch muß auch später noch an sie gedacht werden, da ihre Existenz erst allmählich nach Jahren sich bemerkbar machen kann. Man soll auch, sagt Bernay, sich daran erinnern, daß sie zuweilen bei mehreren Kindern derselben Familie auftreten.

Nun die sogenannten extramuralen Stenosen des Dünndarmes! Es sind hier zuerst zu nennen die im Laufe von tuberculöser oder auch nach Peritonitis anderer Aetiologie auftretenden Bridenschnürungen, Knickungen durch Verwachsen der Darmschlingen oder „agglutination en paquet", wie ein französischer Autor sich ausdrückt, sodann partielle Konstriktion nach eingeklemmten, reponierten oder operierten Hernien, Einschnürung durch Divertikel. Solche partielle Einengungen von außen können auf das Darmlumen ganz so wirken wie eine innere strikturierende Narbe, und es kann dasselbe klinische Bild der chronischen Darmverengerung dadurch bedingt werden. Die speziell durch Stränge und Knickungen bei tuberculöser Peritonitis verursachten Stenosen sollen nach Lejars sich dadurch unterscheiden, daß die Schmerzanfälle seltener auftreten, dagegen häufiger Erbrechen von oft fäkalem Charakter. Peristaltische Wellen und Plätschergeräusch mit Darmsteifung finde man hier selten. Es gibt auch Fälle von Volvulus mit partieller Okklusion, welche mit den für chronische Stenose charakteristischen Symptomen einhergehen.

Zu beachten ist weiter die Kompression des Dünndarmes durch Tumoren und dislozierte Organe, Wanderniere, Wandermilz, Ovarialtumoren, Uterusfibrome u. s. w. Um diese auszuschließen, ist natürlich genaueste Untersuchung per rectum und per vaginam unerläßlich.

Im ganzen sind auch bei der tuberculösen Dünndarmstenose gegenüber den soeben aufgezählten Möglichkeiten der Verwechslung jene Momente für die Diagnose ausschlaggebend, welche wir schon bei der Ileocöcaltuberculose aufgezählt haben. Selten haben wir es mit Kranken im vorgerückten Alter zu tun, sondern meist mit Individuen zwischen 20—40 Jahren. Die Affektion entwickelt sich langsam im Verlaufe von Jahren, allmählich fortschreitend unter zeitweilig vorübergehender Besserung, der wieder Exazerbationen folgen, worauf dann Kachexie sich einstellt. Von allen Ursachen der Strikturbildung am Dünndarm ist, wie Bernay sagt, die tuberculöse diejenige, „qui semble influencer le plus l'économie entière". Sehr bestärkt wird die Annahme der Tuberculose durch Nachweis erblicher Belastung, von überstandenen oder noch vorhandenen tuberculösen Herden in anderen Organen, besonders in den Lungen. Werden zudem in den Fäzes, die zuweilen etwas Blut enthalten, Tuberkelbazillen gefunden, so wird die Sicherheit erhöht. Tuberculinreaktion kann ein weiteres bestätigendes Zeichen sein.

Wie aber fast alle die aufgeführten lokalen und allgemein ver-

wertbaren diagnostischen Momente fehlen können und erst der Befund post mortem den Arzt in staunende Ueberraschung versetzt, zeigen die früher besprochenen Fälle von Litten, E. Fränkel u. a.

Welche Kennzeichen ermöglichen uns die Feststellung des Sitzes der tuberculösen Striktur im Dünndarm? Bei den Fällen hypertrophischer Tuberculose kann das Fühlen eines beweglichen Tumors die Lokalisation erleichtern; wo aber von außen nicht durchfühlbare Narbenringe im Innern des Darmes die Striktur bewirken, da muß die Direktive in anderen Merkmalen gesucht werden; wir führen von diesen die bedeutungsvollsten an.

Sitzt das Hindernis in der Nähe des Pylorus im Duodenum oder im oberen Teile des Jejunum, so fehlen meteoristische Darmaufblähung und peristaltische Bewegung, dafür tritt Erbrechen von Galle und Pankreassaft ein, wenn die Stenose unterhalb der Mündung des Choledochus sitzt, und es treten bei chronischer Verengerung die Symptome einer dauernden Magendilatation mit Hypertrophie seiner Wandung, Blähung und krampfhafter Peristaltik auf.

Bei der Entscheidung, ob Dünn- oder Dickdarm befallen, sind die Differenzen im Verhalten der oberhalb des Hindernisses sitzenden Darmabschnitte von größtem Werte; kann man dieselben doch gerade bei chronischen Stenosen, bei abgemagerten dünnen Bauchdecken am besten wahrnehmen; bei akutem Verschluß macht meist ein enormer Meteorismus alle Unterscheidung unmöglich. Bei chronischer Stenose des Dünndarmes nehmen die geblähten Schlingen mehr die Mitte des Abdomens ein, während bei Dickdarmstenose die obere Bauchgegend und die Seitenwandungen ausgedehnt werden (Flankenmeteorismus). Bei einem der Fälle von tuberculöser Stenose Erdheims z. B. ist notiert: „Abdomen stark aufgebläht, hauptsächlich in der mittleren Partie; in den Flanken weder Meteorismus noch Peristaltik". Während der zuführende gestaute Dickdarm an der Bauchoberfläche als einfaches weites Rohr oder als gleichartige Auftreibung gewisser Regionen hervortritt, erscheinen die Dünndarmschlingen meist in Gestalt von gewundenen schlangenförmigen Konvoluten. Was aber die Breite und Größe der sich vorwölbenden Schlingen betrifft, so darf darin etwas Entscheidendes nicht gesucht werden, da auch der Dünndarm zuweilen, wie wir gesehen haben, enorme Dimensionen annehmen kann; der Vergleich mit dem deplacierten Magen kommt wiederholt in der Kasuistik vor. Die Bewegungen des Dickdarmes sind weniger lebhaft als diejenigen des Dünndarmes und die Schmerzanfälle bei Dünndarmstenose häufiger als bei derjenigen des Dickdarmes. Oft sieht man, daß Peristaltik und Darmsteifung mit Regelmäßigkeit an einer bestimmten Region, z. B. wie wir gesehen haben, in der Cöcalgegend beim Ileocöcaltumor aufhören. Auf das Plätschergeräusch an sich ist sehr viel Wert für die Unterscheidung nicht zu legen, da unter pathologischen Verhältnissen auch im Dickdarm über dem Hindernis flüssiger Kot sich ansammelt; sind indessen bei vorhandenem Plätschern in derselben Darmpartie auch harte Skybala zu palpieren, so spricht dies für Dickdarm. Für Rektalstenose ist Tenesmus sehr charakteristisch, außerdem gibt hier die Digitalexploration öfters direkten Aufschluß.

Bietet schon die Feststellung einer Striktur oft die größten

Schwierigkeiten, so ist es meistens unmöglich zu erkennen, ob mehrere Narbenringe im Dünndarm vorhanden sind, da ja, wie wir wissen, selbst mehrere enge Strikturen intra vitam gar keine, oder nur geringe Erscheinungen hervorrufen können. Hofmeister sagt in seiner Arbeit, daß bis jetzt in keinem Falle multiple Verengerungen vor Eröffnung des Leibes auch nur vermutet worden seien. Die spätere Kasuistik bietet einige Fälle, wo die Diagnose möglich war. Wir wissen von Krogius, daß er dieselbe auf multiple tuberculöse Darmstenosen stellte, gestützt auf den Befund mehrerer palpabler Tumoren. Die tuberculöse Natur dieser Tumoren „mußte mit Rücksicht auf die tuberculöse Belastung, die Lungensymptome, sowie den ganzen Habitus des Patienten schon vor der Operation in hohem Grade wahrscheinlich erscheinen". Nach der Kasuistik von Bernay scheint die Diagnose auch von Bard gestellt worden zu sein. Schlesinger konnte bei zwei von Lotheisen operierten Fällen das Vorhandensein multipler Strikturen dadurch feststellen, daß er an verschiedenen, voneinander entfernten konstanten Stellen des Abdomens das Aufbäumen der Darmschlingen beobachten konnte. Strehl meint, daß vielleicht die allmählich zunehmende Dauer der Kolikanfälle nicht nur auf eine zunehmende Enge der Stenose, sondern auch auf eine zunehmende Länge der stenosierten Darmpartie schließen lasse. Bei Erdheim finden wir in der Epikrise seiner 4 Fälle folgende Bemerkung: „Die Diagnose der Multiplizität der Strikturen haben wir Mangels der Anhaltspunkte für dieselbe in den ersten Fällen nicht gemacht, und wir waren in unserem ersten Falle nicht wenig überrascht, als beim Vorziehen des Darmes eine Stenose nach der anderen zum Vorscheine kam. In den späteren Fällen verhalf uns die Erfahrung, die wir aus den ersten Operationen schöpften, dazu, die Vermutung auszusprechen, daß es sich um multiple Stenosen handeln dürfte. Trotzdem aber haben wir in einem Falle bei der Resektion der Stenose im unteren Ileum zwei glücklicherweise sehr geringgradige Verengerungen im oberen Ileum übersehen; dieselben wurden erst bei der Obduktion entdeckt". Auch er macht, gestützt auf die Beobachtungen Sklodowskis, auf die eventuell an mehreren Stellen bemerkbare Darmsteifung aufmerksam. Ich halte mit Wieting dafür, daß bei multipler Jejunum- oder Ileumstenose mit diesem Symptom nicht viel anzufangen ist. Wenn die Strikturen über ein langes Darmstück verteilt sind, sagt der genannte Autor, und wenn diese sehr zahlreich sind, wie soll man da, „wenn es im ganzen Bauche sich regt," eine Entscheidung treffen können?

Schließlich ist zu erwähnen, daß in neuester Zeit versucht wird, nach Einbringen von Bismut, das vor Stenosen sich ansammelt, den Sitz der letzteren durch Röntgenstrahlen zu entdecken.

Kapitel V.

Prognose.

Tritt Darmtuberculose sekundär zu florider, vorgeschrittener Lungentuberculose hinzu, so beschleunigt sie rasch mit ihren unstillbaren

Durchfällen den Kräftezerfall und das letale Ende. Die Diarrhöe der Phthisiker wird deshalb mit Recht als ein unheilvolles Zeichen gefürchtet, und die Prognose der Lungenphthisiker-Darmtuberculose muß im ganzen als eine sehr schlechte bezeichnet werden, zumal sie ja meist erst im vorgerückten Stadium der Erkrankung auftritt.

Nimmt die Tuberculose in den Lungen oder in anderen Organen einen günstigen Verlauf, so kann auch die Darmtuberculose für sich in Heilung übergehen. Daß dies aber relativ sehr selten der Fall ist, zeigen die früher gegebenen statistischen Tatsachen. Von der primären Darmtuberculose ist zu sagen, daß auch sie wie jede andere lokalisierte Tuberculose ausheilen kann; aber auch da trifft diese Möglichkeit nur für einen kleinen Teil der Fälle zu.

Mit der Heilung der tuberculösen Geschwüre ist noch nicht der Patient geheilt, wenn diese Heilung mit Strikturbildung sich vollzieht; es sind vielmehr die Aussichten der sich jetzt entwickelnden chronischen Stenose, sofern sie, sich selbst überlassen, den natürlichen Verlauf nimmt, sehr oft hoffnungslos. Wohl ist temporärer Stillstand und Besserung möglich, wohl kann die Kompensation, wenn die Patienten vorsichtig leben, jahrelang anhalten, aber bleibende Heilung kommt bei starker Verengerung kaum vor. Nach langem beschwerdefreiem Verlauf kann es auf einmal rasch unter akuten Ileussymptomen zu Ende gehen, oder das letztere wird durch eine der früher erwähnten Komplikationen, vor allem durch Perforation, herbeigeführt, oder die Kranken siechen allmählich unter zunehmendem Marasmus dahin. Dies gilt von den tuberculösen Strikturen im allgemeinen und gilt auch vom Ileocöcaltumor, der ja sehr oft ebenfalls das Darmlumen stenosiert. Auch er bringt, wenn nicht die Hand des Chirurgen rettend eingreift, nach monate- oder jahrelangem Siechtum schließlich den Kranken zu Tode. Lungen-, Peritoneal-, Drüsentuberculose, vom Cöcum ausgehende septische Infektionen oder andere der früher geschilderten Komplikationen können den Ausgang beschleunigen.

Wie sich die Aussichten unter chirurgischer Hilfe gestalten, wird das folgende Kapitel zeigen.

Kapitel VI.

Therapie.

Interne Behandlung.

Kann man das, was die interne Therapie auf diesem Gebiete gegenwärtig zu leisten vermag, im ganzen nicht gerade sehr hoch anschlagen, so muß anderseits der Chirurg sich hüten, allzu pessimistisch darüber zu urteilen. Er darf nicht lächelnd das „ganze Arsenal" von Medikamenten zur Seite schieben, sondern hat allen Grund, die von der Hand des Internen gebotenen, wissenschaftlich und praktisch fundierten Hilfsmittel mitzubenutzen, sind ja doch auch der operativen Heilkunst die Grenzen eng gezogen. Legen wir hier nach glücklicher Operation das Messer weg, so ist, wie die folgende Rechenschaft über die chirur-

gischen Leistungen zeigen wird, der Kranke meist noch lange nicht geheilt und ist eine postoperative interne Behandlung von größter Wichtigkeit. Es mag auch der Gedanke an die Möglichkeit, daß eine ferne, in den Besitz eines Tuberculosespezifikums gesetzte Zukunft dereinst den Worten „ferrum sanat“ ihre jetzige Bedeutung auf diesem Gebiete herabsetzen könnte, dazu beitragen, uns bescheiden zu stimmen.

Von der sekundären Darmtuberculose der Phthisiker weiß jeder, der sie zu behandeln Gelegenheit hatte, wie wenig dankbar hier alle therapeutischen Maßnahmen sind. Prophylaktisch ist von Wichtigkeit und wird den Kranken immer gepredigt, sie sollen den Auswurf nicht verschlucken; allein daß trotzdem die Geschwüre so häufig entstehen, beweist die Fruchtlosigkeit der Mahnung. Den Ulcera therapeutisch direkt beizukommen, ist nur dort möglich, wo sie im Rectum oder im unteren Colon sitzen; hier nur kann eine Rektalirrigation mit desinfizierenden oder adstringierenden Lösungen (Thymol, Borsäure, Salizyl, Argent. nitricum, Acidum tannicum etc.) an den Ort der Bestimmung gelangen. Bei Lokalisation der Geschwüre im Dünndarm ist man auf die Medikation per os, auf das ganze Heer gepriesener Arzneimittel angewiesen, und über diese lautet das berufene Urteil Nothnagels: „Interne, per os dargereichte Mittel, geeignet die Heilung eines Darmgeschwüres direkt herbeizuführen oder auch nur zu befördern, gibt es leider nicht.“ Am meisten Zutrauen noch schenke auch ich dem Bismuthum subnitricum und salicylicum; verbunden mit Opium kann es styptisch wirken, leider aber bleibt auch diese Wirkung oft aus. Daß es nun gar in den Quantitäten, die gegeben werden können, auf der langen Darmstrecke die Geschwüre mit schützender, heilsamer Decke zu überziehen im stande sei, ist, wie Nothnagel gewiß mit Recht bemerkt, eine Illusion. Irgend etwas Eklatantes habe ich auch von keinem der modernen antidiarrhoischen Mittel gesehen, vom Tannalbin, Ichthalbin, Tannigen u. s. f. Französische Autoren (Dupont u. a.) loben Pillen mit Argentum nitricum, andere wieder das Dermatol, Xeroform, Ichthoform.

Wichtig ist die Diät: bei dem meist schlechten Appetit dieser Kranken eine schwierige Sache. Es ist alles zu vermeiden, was mechanisch oder chemisch schädigen kann, also im ganzen möglichst flüssige Form mit dem höchstmöglichen Nährwert. Die vor allem zweckmäßige Milch kann nach Eichhorsts Empfehlung und auch nach meinen Erfahrungen mit Vorteil zeitweise und teilweise durch Kefir ersetzt werden.

Handelt es sich um Kranke mit tuberculösen Strikturen, so hat man sich zu vergegenwärtigen, daß es hier oft um abgeschwächte Infektionen mit Tendenz zur Heilung sich handelt; es ist folglich alles aufzubieten, was den Kräftezustand, das Wehrvermögen des Organismus zu heben vermag, vor allem also günstige hygienische Bedingungen, Ruhe, Aufenthalt in frischer Luft, auf dem Lande, oder wenn möglich in Höhenklima; einer der Autoren, Borchgrevink, betont speziell den günstigen Einfluß des letzteren bei seinem Patienten. Durch diätetische oder medikamentöse Maßnahmen die narbige Verengerung zur Rückbildung zu bringen, ist unmöglich. Die Aufgabe der inneren Therapie kann hier also im wesentlichen nur darin bestehen, da, wo

noch kein völliger Verschluß vorhanden ist, das Eintreten dieses Ereignisses möglichst zu verhüten.

Der Diätenzettel hat verschiedene wichtige Punkte zu berücksichtigen. Es sind Speisen zu vermeiden, welche im Darm viele Residuen hinterlassen oder Gas bilden; alle Früchte, deren Schalen und Kerne verschluckt werden (Hülsenfrüchte) sind wegzulassen, um der Verstopfung von Stenosenringen vorzubeugen. Keine Getränke, welche die Peristaltik übermäßig anregen, wie junger Wein, junges Bier. Im allgemeinen flüssige oder halbfeste Form der Speisen bei möglichst großer Nährkraft. Die einzelnen Mahlzeiten dürfen nicht sehr reichlich sein, und sollen nicht in kurzen Abständen genommen werden. Ueberernährung, so angezeigt sie sonst sein könnte, ist aus oben angegebenen Gründen unpassend. Eventuell sind besonders bei hochsitzenden Strikturen Nährklysmen angezeigt.

Es kommen sodann von allgemein roborierenden Medikamenten in Betracht: Lebertran; von Kreosotpräparaten ist nach meiner Erfahrung nicht viel zu erwarten; bei anämischen Folgezuständen ist Arsen mit Eisen zweckmäßig. Von erfolgreicher Tuberkulin- oder Hetolbehandlung habe ich speziell bei Darmtuberkulose nichts in der Literatur gefunden, noch selbst erlebt.

Sehr zu beachten ist die Stuhlregelung. In eingehender und plausibler Weise gibt sich Sklodowski Rechenschaft darüber, ob bei bestehender Obstipation Abführmittel indiziert sind. „Da", sagt er, „bei Dünndarmstenose die Stauung oberhalb des Hindernisses wahrscheinlich niemals eine Folge der Trägheit des zuführenden Abschnittes ist, da ferner über dem Hindernisse keine festen, geballten, zu erweichenden Kotmassen sich ansammeln, so ist hier die therapeutische oder prophylaktische Anwendung der Abführmittel gar nicht angezeigt." Mannigfache Bedingungen, führt er weiter aus, „sind dafür gegeben, daß der Darminhalt, nachdem er die Stenose bereits passiert hat, im Dickdarm stagniert, daß eine Verstopfung unterhalb des Hindernisses zu stande kommt." Er hält deshalb für das einzig richtige die Anwendung von Klysmen. Daß stark wirkende Abführmittel kontraindiziert sind, weil sie schädlich wirken können, betonen übrigens fast alle Autoren. Schon eine Dosis Ol. Ricini kann, wie Sörensen erlebte, mit Vehemenz die Symptome des kompletten Darmverschlusses herbeiführen.

Besteht Diarrhöe, so sind auch hier Adstringentien und Styptica angezeigt; während der schmerzhaften Krisen warme Kataplasmen, Extract. opii, Morphiuminjektion oder Atropin. Es kann, wie Wilms von der inneren Behandlung der Darmstrikturen sagt, unter Anwendung kleiner Opium- oder Morphiumdosen nicht selten eine völlige Regulierung des Stuhles zu stande kommen, wobei wohl eine Wirkung auf den früher besprochenen, durch den Reiz der Stenose bedingten Spasmus anzunehmen ist. Der stenosierende Ring kann durch Erschlaffung der Darmmuskulatur weiter werden, so daß der Darminhalt zu passieren vermag.

Chirurgische Behandlung.

Wie die in mächtigem Aufschwung begriffene chirurgische Therapie in den Achtzigerjahren des vorigen Jahrhunderts anfing, sich auch der

Darmtuberkulose anzunehmen, wurde in der historischen Einleitung schon kurz beschrieben. Mit der zunehmenden Verfeinerung und Sicherheit der darmchirurgischen Technik hat sich in den letzten zwei Dezennien ihre segensreiche Tätigkeit auf diesem Gebiete mehr und mehr erweitert, und es wird jetzt unsere Aufgabe sein, festzustellen, welche Erfolge sie in dieser bisherigen Dauer ihrer Entfaltung aufzuweisen hat, welches ihre gegenwärtige Leistungsfähigkeit ist, welche operativen Methoden zur Ausbildung gelangt sind, wie ihre unmittelbaren und ihre Dauerresultate sich gestalten.

Bevor wir jedoch an die Lösung dieser Aufgabe gehen, sollen die Indikationen zum operativen Eingreifen aus der dem jetzigen Umfang unserer Kenntnisse entsprechend geschilderten Pathologie der Darmtuberkulose abgeleitet werden.

Allgemeine Indikationen zum chirurgischen Eingreifen.

Es kann die Frage, welche Formen und Zustände der Darmtuberkulose chirurgischer Therapie zugänglich sind und mit Erfolg operativ behandelt werden können, so weit definitiv und klar beantwortet werden, als 1. jene auf einen bestimmten Darmteil, d. h. das Cöcum lokalisierte, oft jahrelang zirkumskript bleibende, dabei sehr häufig zur Stenose und im späteren Verlaufe zu phlegmonösen Prozessen führende Form von Tuberkulose, der tuberkulöse Cöcaltumor, einer operativen Behandlung in vielen Fällen mit Aussicht auf Erfolg unterworfen werden darf. Es war dies ja auch, wie wir wissen, der erste Angriffspunkt der chirurgischen Therapie. Sowohl im frühen Stadium des beweglichen Tumors, als auch in demjenigen der Abszedierung, der späteren Folgezustände, muß diese Affektion in das Arbeitsfeld des Chirurgen gerückt werden, denn das Messer *kann* hier noch vollständig dauernde oder doch palliative Hilfe bringen, wo die internen Maßnahmen ohnmächtig sind. Einen höchst dankbaren operativen Angriffspunkt kann natürlich die selten auf den Wurmfortsatz beschränkte Tuberculose darbieten. 2. Die operative Behandlung tritt unbedingt in ihr Recht bei stenosierender Tuberculose des Dünndarmes oder anderer Darmgegenden, wenn die Okklusionserscheinungen im Vordergrund stehen, und der übrige Zustand des Kranken einen Eingriff erlaubt. Wenn aber die Symptome der Darmtuberculose nicht dominieren, sondern zurücktreten gegenüber anderen tuberculösen Organerkrankungen, wenn sie beispielsweise in nicht gefahrdrohender Weise bei einem Kranken sich einstellen, der schon weit vorgeschrittene Destruktion der Lungen darbietet mit hektischem Fieber und schwerer Allgemeininfektion, wenn starke Albuminurie besteht oder tuberculöse Affektion beider Nieren, dann muß von einer Laparotomie, die ja allein in Frage kommt und unter solchen Verhältnissen stets ein schwerer Eingriff ist, abgesehen werden. Hier ist symptomatische, palliativ interne Behandlung nach den früher besprochenen Grundsätzen am Platze. 3. Unstreitig erscheint ferner a priori die Zugehörigkeit der Darmperforation zum Gebiete des Chirurgen. Kommt es zum Durchbruch von Geschwüren oder zur Berstung des überdehnten Darmes bei Striktur mit Erguß in die freie Bauchhöhle, so ist die Laparotomie wiederum nur dann angezeigt, wenn dieses Er-

eignis bei sonst noch leidlichem Kräftezustand des Patienten eintritt, und der Eingriff bald nach erfolgter Perforation stattfinden kann. Chirurgisch zu behandeln sind auch jene bei Darmperforation mit Abgrenzung sich entwickelnden Folgezustände, die Kotabszesse, Phlegmonen, Fistelbildung.

Nicht so bestimmt lassen sich weitere Anzeigen zur operativen Therapie ableiten und präzisieren. Handelt es sich um disseminierte geschwürige Prozesse im Darm ohne Stenosenerscheinungen, so ist selbstverständlich chirurgisches Handeln kontraindiziert unter den Verhältnissen, bei denen sie gewöhnlich sich einstellen, d. h. bei vorgeschrittener kavernöser Lungenphthise. Sehr wünschbar wäre freilich, und bei gewissen Fällen anzustreben eine frühzeitige radikale operative Entfernung sekundär oder primär im Darm lokalisierter und auf bestimmte Stellen beschränkter tuberculöser Geschwüre, bei im übrigen noch kräftigem Organismus ohne andere vorgeschrittene Organerkrankungen; allein wir wissen, wie sehr hier die allgemeine und topische Diagnose auf Schwierigkeiten stößt. Da eine Heilung bei innerer Behandlung auch ohne Strikturbildung möglich ist, so wird der Interne dem Chirurgen dieses Grenzgebiet nicht mit Unrecht streitig machen und die Operation als Uebergriff zurückweisen.

Entsprechend der Reihenfolge dieser, aus dem Studium der Pathologie sich ergebenden Indikationsstellung, werden wir im folgenden das zuerst zu prüfen haben, was die Chirurgie bislang bei der tuberculösen Appendicitis, sowie bei der chronischen lokalisierten Ileocöcaltuberculose geleistet hat und zu leisten vermag.

1. Operative Therapie bei Appendicitis tuberculosa.

Um Einblick in die Art der Behandlung und ein selbständiges Urteil über die Erfolge der operativen Therapie zu gewinnen, mußte ich die in der Literatur mitgeteilten, mir zugänglichen Fälle studieren, und um das Gemeinsame, Identische herausziehen zu können, sie zusammenstellen. Ich gebe im folgenden die wo immer möglich nach den Originalpublikationen referierte Kasuistik als Belegmaterial. Mitbenutzt wurden dabei die schon existierenden Zusammenstellungen von Petit und Campiche. Es liegen wohl noch viele andere Fälle in der Appendicitisliteratur zerstreut[1]), doch dürfte das hier Gesammelte genügen, um daraus die Richtschnur zu ziehen.

Appendicektomie bei tuberculöser Appendicitis.

Nicht alle publizierten Fälle sind verwendbar. Es finden sich z. B. in den Jahresberichten der Heidelberger chirurgischen Klinik, diesen reichen Fundgruben für die ganze chirurgische Pathologie, neben anderen auch solche mitgeteilt ohne mikroskopischen Befund der exstirpierten Appendix und mit makroskopischer Beschreibung, die zur Diagnose nicht genügt.

[1]) Verschiedene Fälle, bei denen neben anderer Operation die Abtragung des Wurmfortsatzes stattfand, sind in späteren Tabellen zu finden.

Nr.	Operateure, Datum der Operation	Geschlecht u. Alter des Patienten	Erscheinungen vor der Operation
1	Bouilly, 27. Dez. 1888	?	Symptome subakuter eitriger Peritonitis. Lungenaffektion
2	Roux, Febr. 1890	W. 32 J.	Schon im 18. Jahre angeblich wegen Perityphlitis behandelt. 1889 wird ein Tumor konstatiert; keine bestimmte Diagnose
3	Richelot, 8. Juli 1890	W. 18 J.	Erscheinungen von Oophoritis
4	Terrier, 12. Mai 1891	W. 23 J.	Im Winter vorher kolikartige Schmerzen. Diarrhöe. Abmagerung. Schweiße. Diagnose: Perityphlitis
5	Delorme, 11. März 1892	M. „jeune“	Wiederholte Schmerzanfälle mit Lokalisation in die Fossa iliaca. Diarrhöe. Fieber. Lungen suspekt. Erbrechen
6	Delorme, 1892	M. „Soldat“	Erscheinungen von Lungentuberculose. Anfälle von Schmerzen. Erbrechen. Tumor palpabel. Diagnose wahrscheinlich „typhloappendicite tuberculeuse“
7	Demons, 2. Mai 1895	M. 33 J.	Beginn 1894. Kolikartige Schmerzen in Intervallen; hauptsächlich in der rechten Iliacalgegend. Schmerzhafter Tumor daselbst. Diagnose: Rezidivierende Appendicitis
8	Sonnenburg, 18. Okt. 1895	M. 31 J.	Zuerst Lungenspitzenkatarrh, dann Schmerzen in der rechten Bauchseite. Kein Fieber. Deutliche Resistenz in der Cöcalgegend
9	Abbé, 10. Mai 1896	W. 40 J.	Erscheinungen akuter Appendicitis
10	Mosher. 4. Juni 1896	M. 24 J.	Seit 3 Jahren chronische Appendicitis. Lungen gesund

Befund bei der Operation	Resultat	Literaturangaben
Nach einer ersten Operation im August entwickelt sich eine Sterkoralfistel. Entfernung der perforierten Appendix	Gestorben 1889 an abdominaler und Lungentuberculose	Bull. de la Soc. de chir. 2. mars 1892, S. 165
Auf dem Netz kleine Knötchen. Appendix in käsige Drüsen eingebettet. Drüsenexstirpation. Am Colon infiltrierte Partie.	Bildung von Kotfistel. Gestorben im April. Tuberculose beider Lungen. Großes Geschwür im Cöcum	Revue médicale de la Suisse Romande 1890, X, S. 299
Appendix zylindrisch, fluktuierend, daumengroß, mit Tube und Ovarium verschmolzen. In der Wandung kleine weiße Punkte. Keine mikroskopische Untersuchung	Oktober 1890 gesund	Bull. de la Soc. de chir. 15. octobre 1890, S. 627 u. 23. mars 1892, S. 240
Appendix dem Cöcum adhärent, verdickt. Mikroskop.: Hypertrophie. Tuberculose. Auf dem Cöcum und Colon kleine Knötchen	Anfangs Verlauf gut. Später tuberculöse Peritonitis	Bull. Soc. Anat. 31. juillet 1891, S. 471. Mitgeteilt von Hartmann et Pilliet
Cöcum, Netz, Appendix verbacken. Letztere atrophisch; „calibre très réduit" mit tiefen Ulzerationen. Keine mikroskopische Untersuchung	Heilung. Endresultat?	Gaz. des hôpitaux 5. mai 1892, S. 502, Obs. VI
Cöcum verdickt. Appendix verwachsen, verdickt. Schleimhaut ulzeriert. Keine mikroskopische Untersuchung	Heilung. Endresultat?	Gaz. des hôpitaux 5. mai 1892, S. 502, Obs. V
Kleiner Tumor am Ende der Appendix. Verwachsungen. Auslösung ohne besondere Schwierigkeiten. Mikroskopisch: Tuberculose. Käsige Granulationen	Am Tag nach der Operation leichte Hämoptoe, dann Genesung. Im Okt. Wohlbefinden. Gewichtszunahme. Lungen intakt. In der Ileocöcalgegend keine Resistenz, kein Tumor	Aynès, Thèse de Bordeaux. S. 55
An der Hinterfläche des Cöcums bleistiftdicker, verwachsener Strang. Amputation von 14 cm Wurmfortsatz. Keine Geschwüre	Kotfistel. Am 3. Dez. gestorben. Vorgeschrittene Lungentuberculose. Im ganzen Darm zahlreiche tuberculöse Geschwüre	Born, Ueber Appendicitis tuberculosa. In.-Diss. Berlin 1897. S. 17
Peritoneum und Cöcum von Knötchen besät. Adnexa und Darm verwachsen. Bei Lösung der Appendix Einriß am Dünndarm	Darmfistel. Gestorben nach 6 Wochen an generalisierter Tuberculose	Nach O.P.[1]) in Petit. Contribution à l'étude de l'appendicite tuberculeuse. Thèse de Paris 1905. S. 94
Appendix vergrößert, verwachsen. Tuberkelbazillen	Geheilt entlassen. 3 Jahre später Lungentuberculose mit Tod	Brooklyn Medical Journ. Febr. 1903. Ref. nach Petit, S. 70

[1]) O.P. = Originalpublikation.

Nr.	Operateure, Datum der Operation	Geschlecht u. Alter des Paticnten	Erscheinungen vor der Operation
11	Poncet, 31. Juli 1896	M. 38 J.	Seit 1 Jahr Schmerzen in der Cöcalgegend in wiederholten Anfällen. Starke Abmagerung. In der Cöcalgegend ein Strang palpabel
12	Sonnenburg, 3. Febr. 1897	W. 25 J.	Seit 3 Jahren Anfälle von Appendicitis. Resistenz in der Cöcalgegend
13	C. Beck, 18. Nov. 1897	M. 2 J.	Beginn mit leichten peritonitischen Erscheinungen. Ileocöcalgegend empfindlich. Erhöhte Temperatur zur Zeit der Operation. Diagnose: Appendicitis gangraenosa
14	C. Beck, 25. Dez. 1897	M. 26 J.	Seit 1 Jahr Magendarmbeschwerden. Diagnose: Rezidivierende Appendicitis
15	Czerny, 16. Juli 1898	W. 23 J.	Lungentuberculose. Vor 5 Wochen Schmerzen in der Cöcalgegend. Diarrhöe. Resistenz in der Cöcalgegend. Ascites
16	Czerny, 13. Okt. 1898	M. 11 J.	Hat 5 Attacken von Blinddarmentzündung durchgemacht. Seit 4 Wochen hohes Fieber. Schwellung des Leibes
17	Trzebicky, 28. März 1899	W. 33 J.	Vor 1½ Jahren Geschwulstbildung in der rechten Unterbauchgegend. Diagnose offen gelassen
18	v. Beck (Karlsruhe), 21. März 1899	M. 20 J.	Vor 3 Jahren Spitzenkatarrh. Vor 2 Jahren Perityphlitis mit Abszeß. Inzision; Fistelbildung. Faustgroßer Tumor der Cöcalgegend. Obstipation. Diagnose: Chronische rezidivierende Appendicitis
19	Pesquerel, 12. Mai 1899	Kind von 10 J.	Vor 2 Jahren Schmerzen im Bauch. Obstipation. Druckschmerz am Mac Burneyschen Punkt
20	v. Beck, 17. Juni 1899	M. 18 J.	Seit ¼ Jahr abwechselnd Diarrhöe und Obstipation. Spitzenaffektion. Dämpfung unterhalb Nabel. Diagnose: Wahrscheinlich tuberculöse Peritonitis. Am 15. Mai heftiger Schmerzanfall

Befund bei der Operation	Resultat	Literaturangaben
Am Cöcum Induration, „deux noyaux du volume d'une noix". Appendix weder makroskopisch noch mikroskopisch beschrieben	Geheilt. 1897 neue Erkrankung. Wahrscheinlich „entéropéritonite tuberculeuse"	Nach O.P. in Billon. La tuberculose appendiculo-coecale. Thèse de Lyon, 1898. Obs. VI
Appendix an der Ansatzstelle infiltriert; peripherer Teil verdickt, weich. Exzision mit der erkrankten Ansatzstelle am Cöcum. Tiefes tuberculöses Geschwür an Stelle der Gerlachschen Klappe. Auf der Serosa grauliche Knötchen	Geheilt entlassen. Nach späteren Erkundigungen gute Gesundheit	Born. l. c. S. 22
Appendix ein vom Cöcum bis zur Wirbelsäule hinziehender Strang von Daumendicke, von Lymphdrüsen umgeben. Am Jejunum Knötchen. In der Wand des Wurmfortsatzes käsiger Herd. 14 Lymphdrüsen exstirpiert	Gestorben 5 Stunden post op. „An keinem anderen Körperorgan konnten irgendwelche Abnormitäten entdeckt werden"	C. Beck, Appendicitis. Volkmanns Vorträge Nr. 221, 1898, S. 1112
Netz mit Knötchen besetzt. Appendix ein unkenntlicher Strang. Entfernung käsiger Drüsen	3 Monate post op. fieber- und schmerzfrei	Ibid. S. 1112
Entleerung von Ascites. Peritoneum von Tuberkeln besät. Appendix verdickt, mit Tuberkeln besetzt. Enthält zwei Kotsteine	Am 24. Aug. mit Fieber entlassen	Jahresbericht der Heidelberger chir. Klinik 1898, S. 107
Exsudat entleert. Peritoneum mit Knötchen besetzt. Am Wurmfortsatz einzelne Knötchen. „Im Inneren normal"	Ungeheilt. Nach Monaten unter Erscheinungen von Miliartuberculose gestorben	Jahresbericht der Heidelberger chir. Klinik 1898, S. 107
Faustgroßer Tumor exstirpiert mit Cysten. Auf der Oberfläche der Geschwulst ein Teil des Wurmfortsatzes. Speckige Infiltration der Wandung	Entstehung von Kotfistel. 3 Jahre nach der Operation gutes Befinden, noch wenig sezernierende Fistel	Weinsberg, Zur Therapie der Tuberculose des Blinddarmes. Wiener med. Wochenschr. 1902. Nr. 33, S. 1577
Wurmfortsatz extraperitoneal in Schwarten eingebettet. Resektion. Alte Perforation im Cöcum. Appendix mehrfach perforiert. Mikroskop.: Tuberculose	Kotfistel schließt sich langsam. Spitzenaffektion nimmt zu. Seropneumothorax. Am 3. Juni entlassen. Endresultat?	Blos, Ueber die Entzündungen des Wurmfortsatzes. Beitr. z. klin. Chir. Bd. 32, Nr. 77, S. 474.
Peritoneum mit Knötchen besät. Appendix in Granulationen eingebettet	Heilung. Endresultat?	Pesquerel, Appendicite chronique. Thèse de Paris 1899, S. 58, Obs. VI
Appendix dem Cöcum adhärent. „Kleine Geschwüre, welche mikroskopisch Tuberkel enthalten, ebenso auf der Serosa Tuberkel"	Heilung. Endresultat?	l. c. Nr. 1, S. 436

Nr.	Operateure. Datum der Operation	Geschlecht u. Alter des Patienten	Erscheinungen vor der Operation
21	Crowder, 15. Juni 1900	M. 47 J.	Vater an Lungentuberculose gestorben. Seit 5 Wochen Schmerzen in der rechten Fossa iliaca. Daselbst Resistenz. Fieber
22	Jaboulay, 14. Okt. 1900	W. 36 J.	Diagnose: Allgemeine Peritonitis nach akuter Appendicitis
23	Jalaguier, 1900	M. 17 J.	Erscheinungen von Appendieitis. Schmerzen in der Cöcalgegend. Erbrechen. Verstopfung. Fieber
24	Rotigans, Mai 1901	M. 36 J.	Hereditäre Belastung. Vor 5 Monaten Schmerzen im Abdomen. Erbrechen; Anfälle, die sich später wiederholten. Diagnose: Appendicitis
25	Czerny, 14. Juni 1901	W. 14 J.	Seit 2 Jahren Perityphlitis. Dämpfung in der Cöcalgegend. Leichtes Fieber
26	Lejars, 1901	M. 25 J.	Kam wegen akuter Appendicitis in Behandlung
27	Kraus, 19. Juni 1902	W. 30 J.	Vor 10 Jahren Appendicitis. Adnextumor. Erscheinungen lokalisierter Peritonitis. Man vermutete infizierte Ovarialcyste
28	Jalaguier, 14. Nov. 1902	W. 14 J.	Anfälle von Appendicitis. Keine hereditäre Belastung. Leichte Empfindlichkeit in der Ileocöealgegend
29	Bouglé et Marie, 22. Nov. 1902	M. 24 J.	Vor 2 Jahren Lungentubereulose. Dann Erscheinungen subakuter Appendicitis. Diarrhöe. Anschwellung in der Ileoeöcalgegend. Diagnose mit Wahrscheinlichkeit: „Appendicite tubereuleuse“
30	Kelly, 1902	W. 32 J.	Tuberculöse Belastung. Mit 20 Jahren Pleuritis. Längere Zeit Diarrhöe. Blasensymptome
31	Routier, 29. Nov. 1902	M. 39 J.	Fieber. Sehmerzen in der Cöealgegend

Befund bei der Operation	Resultat	Literaturangaben
Appendix hypertrophisch, Entfernung samt einem kleinen Segment des Cöcums. Wand der Appendix fibrös verdickt bis auf 10 mm. Mikroskopisch Riesenzellen. Keine Bazillen. Im cöcalen Stück „many typical and atypical tubercles"	Akute Orchitis. Nach 2 Jahren sehr gutes Befinden. Kein lokales Rezidiv. Keine Tuberculose	Americain Journal of medical Sciences 1902, Bd. 124, S. 236
Appendix verdickt, infiltriert, ohne Adhärenz; etwas Eiter. Mikroskop.: Enorme Infiltration ohne Ulzeration	Im Nov. geheilt entlassen. Spitzenaffektion. Endresultat?	Lyon Médical 1900, Bd. 45, S. 621. Ref. n. Petit, S. 83
Appendix frei. In der Submucosa tuberculöse Follikel. Im Mesenterium drei Drüsen, die entfernt werden; sie enthalten Tuberkelbazillen	Heilung. Endresultat?	Nach O.P. in Petit. S. 133
Appendix adhärent, „comme en erection". Makroskopisch nichts von Tuberculose. Mikroskopisch: Tuberculose. Riesenzellen. Bazillen	Heilung. Endresultat?	Revue internat. de la tuberculose, n. Petit, S. 90
Resectio proc. vermiformis. Mikroskopisch: Tuberculose	Vorübergehende Kotfistel. Langsame Besserung. 14. Okt. mit wenig sezernierender Wunde entlassen	Jahresbericht der Heidelberger chir. Klinik 1901, S. 103
Appendix dick. Am Cöcum „aucune lésion". Mikroskopisch: Tuberculose	Geheilt entlassen. Endresultat?	Nach O.P. in Petit. S. 69
Verwachsungen mit Adnexa. Appendix im Douglas adhärent, entfernt, ebenso Tube. Mikroskopisch: Beide Organe tuberculös. Es wird primäre tuberculöse Appendicitis, sekundäre Infektion der Adnexa angenommen	Mit Fistel entlassen. Endresultat?	Monatsschr. f. Geburtsh. u. Gynäkol. XV, 1902. S. 159
Appendix daumengroß, nicht adhärent	Geheilt entlassen. Im März 1903 gestorben an tuberculöser Peritonitis	Nach O.P. in Petit. S. 82
Appendix mächtig vergrößert, kegelförmig verwachsen. Nußgroßer Abszeß. Mesenteriolum sehr verdickt. Mikroskopisch: Tuberculose	Wiederaufleben der Lungenphthise, dann Besserung. Endresultat?	Bull. soc. anatomique, Januar 1903
Appendix atrophisch. Kanal obliteriert. Makroskopisch Diagnose nicht zu stellen, erst mikroskopisch. Bazillenbefund. Mucosa und Submucosa von tuberculösem Gewebe ersetzt	Nach 6 Monaten Befinden ausgezeichnet. „excellent health"	Kelly and Hurdon, The vermiform appendix and its diseases. Philadelphia and London 1905, Fall Nr. 3, S. 763.
Appendix adhärent, geschwollen. Drei Drüsen mitentfernt. Die Impfung ergibt Tuberculose. Valvula ileocoecalis erschien verdickt	Heilung. 7 Monate später sehr gutes Befinden	Bull. de la Soc. chir. 5 juillet 1905, S. 659

Nr.	Operateure, Datum der Operation	Geschlecht u. Alter des Patienten	Erscheinungen vor der Operation
32	Tédenat, 7. Mai 1903	M. 24 J.	Vor 1 Jahr vorübergehende kolikartige Schmerzen, die sich später wiederholten: das letzte Mal fäkulentes Erbrechen. Lungen nicht erkrankt. Diagnose: Appendicitis, Darmtuberculose, Enterocolitis
33	Walther. 29. Mai 1903	M. 31 J.	Rezidivierende Appendicitis. Abmagerung. Druckschmerz am Mac Burneyschen Punkt
34	Koerte. 10. März 1904	W. 29 J.	Vor 4 Jahren Schmerzanfall. Erbrechen, Diarrhöe. Jetzt zweiter Anfall. Klinisch nichts von Tuberculose
35	Jalaguier, März 1904	W. 14 J.	Diagnose: Chronische Appendicitis
36	Jalaguier, 15. April 1904	W. 15 J.	Beginn 1902 mit Schmerzen in der rechten Fossa iliaca. Diarrhöe. Dann 1 Jahr Ruhe. Später neue Attacken. Schmerz am Mac Burneyschen Punkt
37	Rigazzi 1. Mai 1904	M. 45 J.	Seit 2 Jahren kolikartige Schmerzen und Diarrhöe. Abmagerung
38	Daniel, 18. Aug. 1904	W. 38 J.	Beginn des Leidens vor 2 Jahren. Erscheinungen alter Pyosalpinx
39	Letulle, 1904	M. 26 J.	Lungentuberculose. 5 Anfälle von akuter Appendicitis
40	Rigazzi. 16. Jan. 1905	M. 16 J.	Erscheinungen von Peritonitis tuberculosa
41	Walther, 29. März 1905	W. 38 J.	Zeichen chronischer Appendicitis, sehr wenig ausgesprochen. Prolapsus uteri

Befund bei der Operation	Resultat	Literaturangaben
Appendix hart, dick. Mesenteriolum verdickt. Teilweise obliteriert. Mikroskopisch: Tuberculose	Gestorben. Perforation eines tuberculösen Darmgeschwüres	Veirat, Contribution à l'étude de l'appendicite tuberculeuse. Thèse Montpellier 1904, S. 18
Appendix vergrößert. Mesenterium verdickt. Cöcum an einer Stelle verdickt. Schleimhaut ulzeriert. Mikroskopisch: Tuberculose, „appendicite chronique avec poussée aiguë récente dans un appendice porteur de lésions tuberculeuses"	30. Juni geheilt entlassen. Endresultat?	S. M. Dodeuil, Tuberculose et Appendicite. Thèse de Paris 1906, p. 81
Vergrößerte Appendix im kleinen Becken adhärent. Abszeß im Mesenteriolum. Wandung induriert, perforiert. Mucosa ulzeriert. In Mucosa und Submucosa sowie Muscularis Lymphozyten, Granulationszellen, Riesenzellen. Diagnose: Tuberculose	Heilung. Nach 1½ Jahren völlig gesund	Nordmann, Zur Behandlung der Perityphlitis und ihrer Folgeerkrankungen. Arch. f. klin. Chir. Bd. 78, S. 295
Am Netz kleine Knötchen. Appendix zeigt „des lésions banales d'appendicite chronique"; in den entfernten Drüsen Tuberkel	Im Nov. Schwellung in der Operationsgegend	Nach O.P. in Petit S. 139
Peritoneum von tuberculösen Granulationen besät. Appendix stark verwachsen, von tuberculösen Granulationen bedeckt	Am 8. Mai „geheilt" entlassen. Wurde später bei gutem Befinden wiedergesehen	Nach O.P. in Petit. l. c.
Appendix verdickt, mit Tuberkeln, verwachsen. Käsige Knötchen am Cöcum	Geheilt. Endresultat?	Nach O.P. in Petit, S. 89
Entfernung von Uterus und Adnexa nebst Appendix. Letztere in käsige Massen eingebettet. Tuberculose der Tube und des Wurmfortsatzes	An der Insertion der Appendix Bildung von Kotfistel. Gestorben Okt. Kachexie	Nach O.P. in Petit, S. 115
Entfernung leicht. An den Stellen, wo die Schleimhaut von der Tuberculose nicht zerstört ist, kann man die Läsionen der akuten follikulären Appendicitis erkennen	Heilung. Endresultat?	Nach Petit, S. 99
Appendix von käsiger Masse gefüllt. Aussaat von Knötchen auf dem Peritoneum	Bildung einer Kotfistel	Nach O.P. in Petit. S. 126
Hysteropexie. Appendix dick, kurz, hart. Am Cöcum indurierte „plaques". Im Kanal „un trichocephale libre en partie, mais plongeant, en une sorte de tunnel de 5 à 6 millimètres, dans 'épaisseur de la muqueuse". Mikroskopisch: Tuberculose	27. April geheilt entlassen. Endresultat?	Dodeuil, l. c. S. 85

Nr.	Operateure, Datum der Operation	Geschlecht u. Alter des Patienten	Erscheinungen vor der Operation
42	Konrad Brunner, 19. April 1906	W. 26 J.	Vor 1 Jahr angeblich Peritonitis. 17 Tage vor Aufnahme Erkrankung unter Erscheinungen akuter Perityphlitis
43	Mauclaire, 1905	M. 5 J.	Beginn der Erkrankung 1904. Schmerzanfälle in Intervallen. Obstipation. Fieber. Man denkt an diffuse Peritonitis
44	Konrad Brunner, 23. April 1906	W. 20 J.	Wegen Lymphomen am Hals operiert. Resistenz in der Cöcalgegend. Spitzenaffektion
45	Pauchet, ?	W.	Keine Lungentuberculose. Halsdrüsen. Erscheinungen tuberculöser Peritonitis
46	Pauchet, ?	M.	Chronische Appendicitis. Lungen intakt. Resistenz in der Ileocöcalgegend
47	Pauchet, ?	W. 25 J.	Zwei Pyosterkoralfisteln. Diarrhöe. Keine Lungentuberculose
48	Ricard, ?	W. 40 J.	Tuberculöse Belastung. Enterocolitis mit Fieber. Schmerz in der rechten Fossa iliaca
49	Henrotin, ?	W. 21 J.	Vor 18 Monaten Schmerzattacken bei der Periode. Erbrechen. Abmagerung
50	Ricard, ?	M. 32 J.	Erscheinungen akuter Appendicitis. Früher Lungentuberculose
51	Karewski, ?	M. 5 J.	Vor 1 Jahr Zeichen von Appendicitis. Seither Infiltrat in der Cöcalgegend. Knochentuberculose
52	Cullen, ?	W. 23 J.	Seit 1 Jahr Schmerzen in der rechten Bauchgegend. Kein Fieber, „no acute attacks“
53	Henrotin, ?	W. 21 J.	Schmerzen und Erbrechen bei jeder Periode

Befund bei der Operation	Resultat	Literaturangaben
Am 3. Okt. 1905 Abszeßinzision. Bildung von Kotfistel. Am 19. April 1906 Exzision des Wurmfortsatzes. Mikroskopisch: Tuberculose. Vergl. ausführlichen Bericht früher	Gestorben 7. Mai 1906 an Lungentuberculose und persistierender Kotfistel	Siehe Krankengeschichte in Abschnitt Path. Anatomie d. Arbeit
Laparotomie in der Mittellinie. Appendix geschwollen, nicht ulzeriert. Mikroskopisch: In der Wand tuberkelähnliches Gebilde. In exstirpierten Drüsen Tuberkel	Heilung. Endresultat?	Nach O.P. in Petit, S. 134
Im Ileocöcalwinkel Drüsenpakete. Appendix verwachsen. Tuberkel.	Gebessert entlassen. Zur Zeit noch am Leben	Siehe Krankengeschichte im Kapitel Path. Anatomie
Tuberkel am Peritoneum. Appendix verdickt. Granulationen mit Bazillen. Adenitis. Appendix mit einer Rondelle aus dem Cöcum entfernt	Geheilt entlassen. Später wegen Narbenhernie („éventeration") operiert. Jetzt Peritoneum „parfaitement sain"	Nach O.P. in Petit, S. 71
Appendix verdickt. Käsige Abszesse in der Wand. Tuberculöse Drüsen im Mesenteriolum	Heilung	Nach O.P. in Petit, S. 84
Perforierter tuberculöser Wurmfortsatz in einer Cruralhernie	Heilung ohne Rezidiv	Nach O.P. in Petit, S. 123
Appendix frei, verdickt	Geheilt entlassen. Später generalisierte Tuberculose	Nach O.P. in Petit, S. 85
Appendix verdickt, adhärent. Tuberkel hauptsächlich in der Submucosa. Ein käsiger Herd	Heilung. Endresultat?	Kelly and Hurdon l. c., S. 762
Appendix enorm vergrößert. „Véritable hydro-appendice", welche bei der Operation platzt. Wand ulzeriert	An der Drainstelle entwickelt sich ein Ulcus tuberculosum. 3 Monate nach der Operation gestorben an Lungentuberculose	Nach O.P. in Petit, S. 74
Exsudat. Dicke Schwarte. Käsiger Abszeß. Appendix „außerordentlich verdickt und hart". Auf dem Peritoneum Knötchen	Heilung. Endresultat?	Karewski, Ueber Perityphlitis bei Kindern. Deutsche med. Wochenschr. 1897, S. 312
Diagnose erst mikroskopisch gestellt. Tuberkel in der Mucosa und Submucosa. Geringe Beteiligung der Muscularis.	Heilung. Beschwerden vergehen. Endresultat?	Kelly and Hurdon, l. c., S. 763.
Appendix verlängert, verdickt, adhärent. Mikroskopisch: Tuberculose. Hauptveränderung in der Submucosa. Mucosa ganz zerstört. Käsige Tuberkel in der Muskulatur und im Peritoneum	Heilung. Endresultat?	Kelly and Hurdon, l. c., S. 762, Nr. 1

In der weit überwiegenden Mehrzahl der hier aufgezeichneten Fälle wurde, wie ich früher schon erwähnt habe, wegen chronisch rezidivierender, banaler Appendicitis, seltener wegen Erscheinungen akuter Wurmfortsatzentzündung zur Operation geschritten in der Absicht, den Störefried zu entfernen. Bei der Operation erst erweckte dann schon das makroskopische Aussehen den Verdacht auf Tuberculose, und die mikroskopische Untersuchung bestätigte dies, oder aber es wurde erst mikroskopisch oder gar nur durch den Impfversuch (Fall 31) die wahre Natur des Leidens aufgedeckt. Bei wenigen Fällen ist die Diagnose Appendicitis tuberculosa vor der Operation mit Wahrscheinlichkeit oder mit Bestimmtheit gestellt worden. Hinsichtlich der pathologischen Anatomie, Symptomatologie und Diagnostik sind die bei dieser Kasuistik gemachten Wahrnehmungen und Erfahrungen in den entsprechenden früheren Kapiteln schon ausgezogen und wird hier auf das dort Gebrachte verwiesen. Für den Erfolg ist, wie betont wurde, von Wichtigkeit, daß bei der Operation sehr oft nicht nur der Wurmfortsatz tuberculös verändert gefunden wurde, sondern daß auch schon am Cöcum Infiltrate, oder auf dem Peritoneum Tuberkelknötchen weithin ausgesät, oder käsige Drüsen von verschiedener Größe und Zahl im Ileocöcalwinkel vorhanden waren. Daß man unter solchen Verhältnissen die Appendicitis nur als Teilerscheinung des Ganzen auffassen darf, ist selbstverständlich; aber auch dort, wo sonst bei der Operation nichts von Tuberculose gefunden, die Autopsie jedoch nicht ausgeführt wurde, ist, wie ich früher schon hervorgehoben habe, noch lange nicht die Annahme einer primären isolierten Appendicitis gerechtfertigt.

Was die Technik der Operation betrifft, so machten Verwachsungen sie oft sehr schwierig. Bei einem Fall riß bei der Lösung der Dünndarm ein. Mit dem Wurm wurden zugleich bei 2 Fällen kleine Stücke, „Rondellen", vom Cöcum reseziert (Pauchet, Crowder). Oefters wurden tuberculöse Lymphdrüsen mitgenommen; v. Beck exstirpierte deren 14. Die miterkrankten Adnexe mußten 2mal entfernt werden (Daniel, Kraus).

Operationsresultate. Von 52 Operierten starben 2 in unmittelbarem Anschluß an die Operation; einer an Perforation eines tuberculösen Geschwüres, der andere an Kollaps.

Von den Kranken, welche die Operation überstanden, starben später 7 (d. h. wir wissen dies nur von sieben); 6 davon innerhalb Jahresfrist nach der Operation:

1 Fall (Nr. 8) an Kotfistel, disseminierter Darm- und Lungentuberculose.
1 „ (Nr. 2) an Kotfistel, Cöcaltuberculose, Lungentuberculose.
1 „ (Nr. 42) an Kotfistel und Lungentuberculose.
1 „ (Nr. 38) an Kotfistel und Kachexie.
1 „ (Nr. 28) an tuberculöser Peritonitis.

Endresultate von den am Leben Gebliebenen, d. h. Nachrichten über das Befinden auf Jahre hinaus, liegen nur wenige vor. Von 19 Patienten, die als „geheilt" entlassen wurden, erfahren wir über das spätere Befinden nichts.

Wir besitzen Berichte bis auf 1 Jahr bei 8 Fällen:

Bei 5 Kranken ist innerhalb dieser Zeit das Befinden ein gutes, zum Teil ausgezeichnetes. 1 Kranker leidet an seiner Lungentuberculose, die er schon zur Zeit der Operation hatte. Von einem wird Enteroperitonitis gemeldet; ein anderer bekommt Schwellung in der Operationsgegend.

Nachrichten bis auf 2 Jahre bei 2 Kranken:

Einer nach $1^1/_2$, der andere nach 2 Jahren bei gutem Befinden.

Nachrichten bis auf 3 Jahre bei 2 Kranken:

Ein Kranker nach 3 Jahren bei gutem Befinden, aber mit sezernierender Fistel. Der zweite nach 3 Jahren an Lungentuberculose gestorben.

Endlich haben wir noch eine Anzahl von Fällen, bei welchen nur über das „spätere" Befinden berichtet wird. Von einem wird generalisierte Tuberculose, von einem anderen tuberculöse Peritonitis gemeldet; 2 befinden sich bei guter Gesundheit. Fall 45 ist deshalb von Wichtigkeit, weil hier später wegen einer Bauchhernie der Leib wieder geöffnet wurde; die bei der ersten Operation konstatierten Tuberkelknötchen waren jetzt ganz verschwunden, Peritoneum „parfaitement sain".

Das aus dieser Zusammenstellung zu ziehende Resümee lautet: Die direkte Operationsmortalität ist eine relativ kleine; sie beträgt ca. 4 %. Eine prozentuale Ausrechnung von Heilziffern geht nicht an, denn wie viele Kranke nach der Operation geheilt geblieben, wissen wir nicht. Wo der Wurm nur als Teil der Erkrankung entfernt wurde, und diese Fälle sind, wie gesagt, weit überwiegend, kann natürlich das in den Krankengeschichten oft sich findende Wort „Heilung" nur mit größter Vorsicht aufgefaßt werden. Sicher darf bei einem guten Teil der Fälle von wesentlicher Besserung, von dauernder Befreiung von den appendicitischen Beschwerden, von einer Abwendung der durch diese Teilerkrankung bedingten Lebensgefahr (Perforation!) gesprochen werden. Ein anderer Teil der Operierten aber geht schon vor Jahresfrist an Kotfistel, Peritoneal- oder Lungentuberculose zu Grunde.

Suchen wir, die gesammelten Erfahrungen verwertend, nach Normen für das chirurgische Handeln, so sehen wir, daß es da nicht leicht ist, feste Regeln aufzustellen. A priori leuchtet ein, daß ein definitiver Heilerfolg, Heilung auf einen Schlag durch Ausmerzung des den Organismus bedrohenden Initialherdes nur bei den seltenen isolierten Tuberculosen des Wurmfortsatzes zu erwarten ist. Je früher also hier operiert wird, desto besser die Chancen. Da solche Fälle, bei denen andere tuberculöse Herde nicht vorhanden sind, auch nicht als tuberculöse Appendicitis zu diagnostizieren sind, so werden sie unter den gewöhnlichen Appendicitisoperationen mit unterlaufen. Handelt es sich um tuberculöse Appendicitis als Teilerscheinung der Tuberculose, so ist der Eingriff unter gewissen Bedingungen gerechtfertigt, d. h. dann, wenn den Kranken gefährdende, ihn noch mehr herunterbringende Symptome vorhanden sind, dabei aber doch noch ein ordentlicher Kräftezustand die Operation als gut ausführbar erscheinen läßt. Wo vorgeschrittene Lungen- und Darmtuberculose klinisch feststeht, ist von dem Eingriff natürlich abzusehen. Eventuell sind bei solchen Kranken sich einstellende appendicitische Abszesse zu incidieren, ohne daß nach

der Appendix gesucht wird. Wird die Operation unter den oben erwähnten Bedingungen unternommen und zeigt sich dabei, daß nicht nur der Wurmfortsatz, sondern auch Cöcum, der angrenzende Ileumteil, die Drüsen erkrankt sind, so kommt die Ileocöcalresektion in Frage (vergl. hierüber die folgenden Abschnitte). Sind, wie bei vielen Fällen unserer Kasuistik, disseminierte Tuberkelknötchen vorhanden, so halte ich dies nicht als Gegenindikation für die Ablatio des augenscheinlich stark erkrankten Wurmfortsatzes, denn auch unter diesen Verhältnissen kann seine Entfernung, d. h. die Verhütung der von ihm ausgehenden Komplikationen von Nutzen sein. Stercoralfisteln sind nach den im folgenden bei der Therapie der Ileocöcaltuberculose besprochenen Prinzipien zu behandeln.

2. Die operative Therapie bei der chronischen, lokalisierten Cöcaltuberculose.

Die erste Operationsmethode, welche die Chirurgen gegenüber der als Neubildung imponierenden neoplastischen Cöcaltuberculose in Anwendung brachten, war gleich die radikalste; es wurde, wie wir wissen, zuerst von Gussenbauer im Jahre 1882 die Totalexstirpation des Cöcums ausgeführt, ihm folgten bald Czerny, Suchier, Boully u. a. Eine tabellarische Zusammenstellung gibt im folgenden in chronologisch geordneter Reihenfolge eine Uebersicht über die weiteren mir bekannt gewordenen Resektionsfälle und ihre Resultate.

Es ist in dieser Tabelle die bis 1896 reichende, 59 Fälle umfassende Kasuistik Conraths ergänzt und weitergeführt. Die Auszüge sind mit wenigen Ausnahmen den Originalpublikationen entnommen. Wo nach ausführlichen Referaten zitiert ist, wird dies angegeben. Um alle überhaupt ausgeführten Resektionen kann es sich natürlich dabei nicht handeln, Vollständigkeit in dem Sinne, daß alles Publizierte hier inbegriffen sei, kann nicht beansprucht werden. Die 125 Fälle genügen indessen, um über Indikationen, Art der Technik und Resultate ein Urteil zu ermöglichen. Die weitaus meisten Fälle stammen aus Deutschland, Oesterreich und Frankreich, eine kleinere Zahl aus Italien, England, Rußland, Amerika und der Schweiz.

In zu meinen Zwecken ungenügend ausführlichen Referaten, oder erst nach Fertigstellung der Tabelle und Analyse der in ihr enthaltenen Erfahrungen, sind mir noch die folgenden Beobachtungen zur Kenntnis gelangt:

Durante berichtet über 5 Fälle von Resektion, von denen 4 ohne Störungen 5—7 Jahre lebten. In 1 Fall trat Rezidiv auf. — Nach Jahresbericht f. Chir. 1895. S. 750, Originalpublikation in R. Accad. medica di Roma 24. nov. 1895. Trotz allen Bemühungen mir nicht erhältlich [1]).

Müller, E. 2 Resektionen. Beim 2. Fall in zwei Zeiten nach Vorlagerung. Geheilt. Vom anderen Fall kein Resultat angegeben. — Jahresbericht 1896, S. 695. Orig. Hospitals Tidende. R. Bd. IV, Nr. 3. P. 49, Kopenhagen 1906.

[1]) Später ist die Arbeit von Margarucci in Policlinico 1898 in meine Hände gelangt; hier sind alle Erfahrungen Durantes zusammengestellt.

Ulmann. 1 Resektion. Zirkuläre Naht auf durchlochtem Rübenzylinder. Heilung. — Zentralbl. f. Chir. 1896, S. 1211.

Routier. 1 Resektion. Tod am 6. Tage. Murphyknopf durch Kot verschlossen. Bulletin et mémoires de la soc. d. chir. 1896, Nr. 7.

Chavannaz et Carrière. 42jähriger Mann. Seit Monaten Obstipation und Abmagerung. Faustgroßer beweglicher Tumor, aus Cöcum, Colon ascendens und Ende des Dünndarmes bestehend. Zweizeitige Operation unter Vorlagerung. Gestorben. — Journal de médecine de Bordeaux 1897, Nr. 20. Zit. nach Hild. Jahresbericht 1897, S. 609.

Senn. 37jähriger Mann. Cöcum und Ileum erkrankt. Resektion. Vereinignng der Darmenden mit entkalkten Knochenplatten. Patient gestorben, 6 Monate post op. an Rezidiv. Journal of the Amer. Med. Ass. 1899 May 21. Zit. nach Jahresbericht 1898, S. 647.

Delaunay. 1 Resektion mit Heilung. Congrès de chirurgie 1899, Nr. 11. Nach Jahresbericht 1899, S. 582.

Maethe. 2 Resektionen. Bei der einen Implantatio ilei ins Colon mit Murphyknopf; bei der anderen Anastomose Seit zu Seit. Beide geheilt. — Norsk Magazin for Laegevidenskapen 1900, Bd. LXI, p. 253. Zit. nach Jahresbericht 1900, S. 586.

Weinsberg. 1 Fall von Resektion. 3 Jahre gesund. Wiener med. Wochenschrift 1902, Nr. 32 u. 33. Zit. nach Jahresbericht 1902, S. 742.

Jordan. 1 Fall von ausgedehnter Cöcal- und Colonresektion. Heilung. Zit. nach Jahresbericht 1902, S. 743.

Vermey. 1 Fall von Resektion. Das mikroskopische Bild glich vollständig dem eines malignen Adenoms. 2 Monate später wegen Dünndarmstriktur Enteroanastomose. Verslag der Ver. v. Heelkunde i. h. N. T. v. Gen. II, p. 61. Zit. nach Jahresbericht 1902, S. 743.

Fröhlich. 3 Resektionen. 2 Heilungen. 1 Exitus an diffuser Peritonitis. Wiener klin. Wochenschrift 1904, Nr. 50. Zit. nach Deutsche med. Wochenschrift 1905, Nr. 1.

Wieting hat 7 Fälle von tuberculöser Ileocöcal- resp. Colon-Pseudotumoren operiert, und zwar wurden 6 reseziert und in einem Fall nur die Probelaparotomie gemacht. Von den 6 resezierten sind 3 im Anschluß an die Operation gestorben, 2 geheilt. Von den 2 Geheilten erlag einer nach 3 Jahren einer tuberculösen Allgemeininfektion. Das Schicksal des zweiten ist nicht bekannt, doch war die Prognose günstig. Der 3. Fall ist noch in Behandlung. (Deutsche Zeitschrift für Chirurgie, Bd. 78, 4.—6. Heft, S. 341.)

Ueber 7 von Krecke operierte Kranke berichtet Baum (1906, Münchener med. Wochenschrift, Nr. 36). 2 Resektionen, geheilt. 4 mit Anastomosen behandelt. 1 Fall nur laparotomiert.

Nehmen wir vorerst an der Zahl dieser Fälle wahr, mit welch zunehmender Intensität und Extensität die Chirurgie auf diesem Gebiete sich betätigt, welch erfolgreiches Arbeiten auf der ganzen Linie sich bemerkbar macht. Einer der gewaltigsten Fortschritte der operativen Kunst ist ja ihre Ausbreitung, die segensreiche Betätigung in viel größerer Hände Zahl. Der sammelnde Kasuistiker hat jetzt nicht mehr bloß eine Nationalliteratur vor sich, sondern eine Weltliteratur.

1879 hat Kraussold als einer der ersten, wenn nicht als erster, den karzinomatösen Blinddarm reseziert. 1892 stellt Matlakowski schon 77 Fälle von Cöcalresektion, Baillet 1894 deren 90 unter Berücksichtigung aller Indikationen zusammen, und jetzt, 10 Jahre später, ist es leicht möglich ebensoviele nur bei Tuberkulose ausgeführte Operationen aufzufinden.

a) Totalresektion des

Nr.	Operateure, Datum der Operation	Geschlecht u. Alter des Patienten	Erscheinungen vor der Operation
1	Gussenbauer, 4. Dez. 1882	W. 22 J.	Beginn vor 1½ Jahren. Mannsfaustgroße Schwellung in der Cöcalgegend. Kotfistel
2	Czerny, 12. Juni 1886	W. 34 J.	Seit 16 Wochen anfallsweise Kolikschmerzen. Für Wanderniere gehaltener Tumor
3	Czerny, 30. Juni 1886	M. 54 J.	Seit 4 Jahren Schmerzen und Diarrhöe. Kleinfaustgroßer, knolliger Tumor; „wahrscheinlich Karzinom im Cöcum“
4	Suchier, 1. Nov. 1887	M. 32 J.	Beginn vor 1 Jahr. Faustgroßer Tumor in der Blinddarmgegend. Zeichen rasch zunehmender Okklusion
5	Bouilly, 6. Dez. 1887	W. 44 J.	Abmagerung seit 2 Jahren. Faustgroßer Tumor in der rechten Fossa iliaca
6	Czerny, 11. Febr. 1888	M. 40 J.	Seit 2 Jahren Schmerz in der Cöcalgegend; seit 1 Jahr Geschwulst, hühnereigroß, beweglich
7	Tédenat, 10. Jan. 1889	M. 31 J.	Seit 2 Jahren kolikartige Schmerzen. Einmal Blut im Stuhl. Starke Peristaltik. Faustgroßer Tumor in der Cöcalgegend
8	Durante, März 1889	W. 56 J.	Darmkolik, Schmerzen beim Stuhl, Erbrechen
9	Gussenbauer, 17. Mai 1889	M. 34 J.	Seit 1 Jahr Kolikschmerzen in der rechten Fossa iliaca. Stuhl mit Blut gemischt. Unbewegliche Geschwulst
10	Billroth, 10. Juli 1889	M. 35 J.	Beginn vor 3 Jahren: damals schon Geschwulst in der Cöcalgegend

[1]) V. = Vereinigung.

[2]) Vergl. die gegebene Notiz über die 5 Fälle Durantes nach Mar-

Ileocöcalsegmentes.

Befund bei der Operation	Operationstechnik	Resultat	Literaturangabe
Narbige Verdickung des pericöcalen Zellgewebes. Fisteln an der Valvula Bauhini	Resektion von 6 cm Ileum u. 12 cm Dickdarm. Vereinigung End zu End	Gestorben. Peritonitis	Conrath, Beitr. z. klin. Chir., Bd. 21, H. 1
Nierenförmige Geschwulst, gut beweglich	Resektion von 3 cm Ileum u. 16 cm Colon. Vereinigung End zu End	Heilung. 3 Jahre nach der Operation gesund, nur etwas diarrhoische Stühle	Beitr. z. klin. Chir., Bd. 6, S. 79
Tumor fest verwachsen. Jauchiger, paratyphlitischer Abszeß	Resektion eines 9 cm langen Stückes. Ureter durchschnitten. V.[1]) End zu End. Niere exstirpiert	Gestorben. Eitrige Peritonitis	Ebenda
Auf dem Omentum Knötchen. Im Mesenterium 12 bis 16 walnußgroße Drüsen	Vom Cöcum u. Colon 20 cm entfernt. V. End zu End.	Heilung. 1 Jahr und 8 Monate post op. gesund	Berl. klin. Wochenschr. 1889, S. 617
Tumor adhärent, aber ziemlich leicht lösbar	Vom Cöcum 6, vom Ileum 10 cm entfernt. V. End zu End. Geringe Differenz des Kalibers betont	Heilung. 4 Jahre nach der Operation gesund. Am Ende dieses Jahres gestorben an unbekannter Ursache	Nach Benoit, Thèse de Paris, S. 63
Knollig, weichelastischer Tumor, der sich vorziehen läßt. Cöcum zum größten Teil obliteriert	6 cm vom Cöcum, 2 cm vom Ileum reseziert. V. End zu End. Dünndarm zur Egalisierung „schief reseziert“	Heilung. 1889 „verlobt“	Beitr. z. klin. Chir., Bd. 6, S. 82
Leichte Adhärenzen	Resektion von 10 cm. V. End zu End	Geheilt. Am 4. März entlassen	Itié, Thèse de Montpellier 1892, Nr. 1
Harter, höckeriger Tumor von Zitronengröße	V. End zu End	Geheilt	Wiener med. Presse; nach Conrath, l. c. S. 85[2])
Cöcum an der Oberfläche höckerig, hart. Wand bis 4 cm dick, starr. Ileum dilatiert	13 cm langes Stück reseziert. V. End zu End	Heilung bis 1894, dann Rezidiv. Am 1. Juni 1895 Darmausschaltung und zweite Exstirpation. Nach 2 Jahren gesund	Fink, Prag. med. Wochenschr. 1890, Nr. 9 und Conrath, l. c. S. 99.
Höckeriger Tumor. Viele Adhäsionen	Resektion von 17 cm, davon 12 Dickdarm. Termino-laterale Anastomose	Geheilt. Am 31. Aug. entlassen	Salzer, Arch. f. klin. Chir., Bd. 43, Fall 15

garuccis Publikation in Policlinico 1898.

Nr.	Operateure, Datum der Operation	Geschlecht u. Alter des Patienten	Erscheinungen vor der Operation
11	Billroth, 12. Juli 1889	M. 34 J.	Seit 2 Jahren Schmerzanfälle mit sichtbarer Peristaltik. Seit 4 Wochen Geschwulst
12	Fink, 30. Aug. 1889	M. 27 J.	Seit Dez. 1889 Koliken, Schmerzen. Tumor palpabel. Nachtschweiße. Abmagerung. Spitzentuberculose
13	Billroth. 17. Dez. 1889	M. 26 J.	Seit Jahren Kolikschmerzen. Im Mai 1889 faustgroßer Tumor rechts vom Nabel. Abszeßbildung. Kotfistel
14	Billroth, 18. Dez. 1889	M. 39 J.	Seit 2½ Jahren Krampfanfälle. Zunehmende Stenosenerscheinungen
15	Billroth, 10. Febr. 1890	M. 54 J.	Seit 5 Monaten Darmkolik. Seit 4 Wochen Schmerz in der Cöcalgegend. Grobhöckeriger, harter Tumor
16	Tédenat, 7. Jan. 1890	W.	Beginn des Leidens vor 3 Jahren. Harter Tumor in der Cöcalgegend
17	Czerny, 8. März 1890	M. 54 J.	Seit 1880 Neigung zu Diarrhöe. Seit 1888 Abmagerung. Faustgroßer Tumor in der Cöcalgegend
18	Roux, 10. Mai 1890	W. 28 J.	Vor 8 Jahren Trauma. Seither periodisch Schmerzen. Kolikanfälle. Tumor palpabel
19	Hofmokl, 29. Juni 1890	M. 32 J.	Seit 3 Jahren anfallsweise Schmerzen, zeitweise Erbrechen. Meteorismus. Abmagerung
20	Reclus, 1890	W.	
21	Obalinski, 12. Febr. 1890	M. 18 J.	Beginn vor 1 Jahr. Schmerzen. Blähung

Befund bei der Operation	Operationstechnik	Resultat	Literaturangabe
	Schräger Schnitt. Colon quer, Ileum schräg getrennt. 70 cm Ileum mit dem Cöcaltumor entfernt. V. End zu End	Gestorben. Sepsis. Subphrenischer Abszeß	Salzer, l. c. Fall 16
Faustgroßer Tumor. Große Drüsenpakete. Ileum weit	Resektion. V. End zu End. Lymphdrüsen exstirpiert	Heilung	Fink, l. c.
Schwielige Verdickung des in der Fossa iliaca angewachsenen Cöcums	Quere Resektion von Ileum und Colon. V. End zu End	Geheilt. Im Mai 1890 wegen Fisteln wieder operiert. Gestorben 19. Mai 1890. Marasmus	Salzer, l. c. Fall 18 u. 22
Höckerig-kugeliger Tumor, stark verwachsen	Beim Ablösen des verwachsenen Dünndarmes Riß. Dünndarmresektion. — Colon quer, Dünndarm schräg durchtrennt. V. End zu End	Geheilt. 1891 noch gesund	Salzer, l. c. Nr. 17
Derbe Geschwulstmasse. Tuberculose und Karzinom	Colon quer durchtrennt, Ileum schräg. Länge des resezierten Stückes 20 cm. V. End zu End	Geheilt entlassen. Gestorben am 14. Aug. 1890. Rezidiv	Salzer. l. c. Nr. 19
	Resektion. V. End zu End	Gestorben. Nahtinsuffizienz. Peritonitis	Itié, Thèse de Montpellier 1898. Obs. II
Tumor an der Bauchwand adhärent	Resektion von 33 cm Darm. V. End zu End	Geheilt entlassen. Mai 1892 fortschreitende Phthise	Czerny und Rindfleisch, l. c. Fall 16 (bei Conrath irrtümlich zitiert)
Cöcalwand und Colon ascendens verdickt	Resektion d. Cöcums, Colon ascendens und eines Teils des Colon transversum. V. End zu End	Geheilt	Revue médicale de la Suisse Romande 1891. S. 688
Wenig beweglicher Tumor. Tuberkel vorwiegend in der Submucosa. Striktur	Resektion. V. End zu End	Geheilt. Am 9. Okt. entlassen	Wien. klin. Wochenschr. 1890, S. 878
Adhärenter Tumor	Resektion. Anlegen eines Anus artificialis	Zunächst operative Heilung, aber 2 Monate später gestorben beim Versuch, den Anus zu schließen	Bull. de la Soc. de chir. 15. Juni 1892. Zit. nach Alglave, Obs. XII
Cöcum faustgroß, tuberculös infiltriert	Resektion. V. End zu End	Geheilt. Nach 2 Jahren gesund	Arch. f. klin. Chir. Bd. 48, S. 41.

Nr.	Operateure, Datum der Operation	Geschlecht u Alter des Patienten	Erscheinungen vor der Operation
22	Jamel et Tluyette, 13. Dez. 1890	M. 29 J.	1882 Kolikanfall. Abmagerung. Schmerz in der rechten Fossa iliaca. Vor 2 Jahren operiert. Seither Kotfistel
23	Beck (Chicago). 1891	W. 31 J.	Beginn des Leidens März 1891. Schmerzen im Abdomen. Blutige Stühle. Tumor palpabel
24	Billroth, 26. Febr. 1891	M.	Seit 2 Jahren Schmerzen. Gurren. Apfelgroßer, verschieblicher Tumor der Cöcalgegend
25	Frank, 23. Juli 1891	W. 32 J.	Seit 3 Jahren Anfälle von Schmerzen. Seit 12 Wochen Geschwulst
26	Tédenat, 25. Juli 1891	W. 26 J.	Seit 1 Jahr Kolikanfälle. Seit 3 Monaten Erbrechen, Verstopfung
27	Broca, 28. Aug. 1891	M. 41 J.	Beschwerden seit 3 Monaten. Tumor fühlbar, etwas mobil
28	Sachs, 12. Nov. 1891	W. 41 J.	Beginn der Beschwerden vor 5 Jahren. Anfang 1891 Stenosenerscheinungen. Tumor palpabel
29	König, 7. Dez. 1891	W. 33 J.	Magere, blasse Frau. Vor 2 Jahren Beginn mit Kolikschmerzen. Meteorismus
30	Czerny, 15. Dez. 1891	M. 26 J.	Im 18. Jahr Blinddarmentzündung, seither Beschwerden. Tumor. Fistelbildung
31	Czerny, 5. März 1892	M. 31 J.	Mai 1891 Typhlitis. Nachtschweiße. Spitzenaffektion
32	v. Mikulicz, 7. Mai 1892	W. 31 J.	Seit 6 Jahren Husten, Durchfall. Schmerzen. Abmagerung. Gänseeigroßer Tumor

Befund bei der Operation	Operationstechnik	Resultat	Literaturangabe
Cöcum groß, verdickt, wie karzinomatös aussehend	Resektion. V. End zu End	40 Tage nach der Operation gestorben an tuberculöser Enteritis	Marseille médical 1897, S. 101. Zit. nach Belgrand, Thèse de Paris 1904, S. 95
Tuberculöse Infiltration der Valvula ileocoecalis „with pericaecal adhesions“	Resektion. Ileocolostomie	Geheilt 1894 arbeitsfähig	Magill, Annals of Surgery 1894, S. 672
Geschwulst mit glatter Oberfläche. Am Ileum narbige Einschnürung	Resektion von 8 cm Colon, 2 cm Ileum. V. End zu End	Geheilt. Am 26. März entlassen	Salzer, l. c. Nr. 25.
Tumor mit der Bauchwand verwachsen. Schwielige Degeneration mit mäßiger Stenose	Resektion. Lumen des Colon so weit vernäht, daß die Oeffnung des Ileums paßt. V. End zu End	Geheilt	Wien. klin. Wochenschr. 1892, S. 390
Faustgroßer Tumor. Wenig feste Adhärenzen	Resektion. Latero-laterale Anastomose	Geheilt. 1894 gesund	Itié, l. c., Nr. 3.
Das ganze Segment eine fibroadipöse Masse	Resektion von Ileum, Cöcum, Colon ascendens und eines Teils des C. transversum. Sehr lange Dauer der Operation. Enden in die Bauchwunde eingenäht	Gestorben. Peritonitis. „La fixation de l'intestin a été incomplète“	Bull. de la Soc. anatomique 1891, S. 641
Keine Verwachsungen. Mobiler Tumor, läßt sich gut vorlagern	Resektion von 9 cm Ileum, 8 cm Dickdarm. Colonlumen verkleinert u. Ileum eingepflanzt	Geheilt. Am 25. Nov. entlassen. 8 Woehen post op. Pyonephrose	Arch. f. klin. Chir. Bd. 43, S. 430
Starke Verwachsung mit Netz und Bindegewebe	Medianer Schnitt. Resektion von 16 cm Darm. V. End zu End. Colonlumen verkleinert	Geheilt. Hat Mitte Febr. 1892 12 Pfund zugenommen	Deutsche Zeitschr. f. Chir. Bd. 34, Nr. 5. S. 71
Cöcum und Wurmfortsatz geschrumpft. Fistel	Resektion von 7 cm Darm. V. End zu End	Geheilt. 1892 Lungenphthise fortschreitend	Beitr. z. klin. Chir. Bd. 9, Nr. 18
Im Jan. 1892 paratyphlitischer Abszeß, dann Kotfistel. Stenose an der Klappe	Resektion von 11 cm Darm, 4½ cm Ileum V. End zu End.	Zunächst Heilung bis auf Fistel. Im April gestorben. Blutung aus Rectum	Ibidem Nr. 19
Hauptmasse des Tumors von Drüsen gebildet	Resektion von 8 cm Ileum und 12 cm Colon. V. End zu End	2. Juni 1892 geheilt entlassen. Gestorben 22. Sept. 1892 an Lungentubereulose, Darmfistel	Pollack, Beitr. zur Kenntnis des tuberculösen Ileocöcaltumors. In.-Diss. Breslau 1903

Nr.	Operateure, Datum der Operation	Geschlecht u. Alter des Patienten	Erscheinungen vor der Operation
33	Czerny, 13. Mai 1892	W. 22 J.	Nach Influenza 1890 Tumor in der rechten Bauchgegend. Schmerz und Diarrhöe
34	Czerny, 25. Mai 1892	M. 31 J.	Seit 8 Jahren Verdauungsstörungen, Verstopfung. 1890 und 1891 Lungenblutung. In der Ileocöcalgegend derb empfindlicher Strang, an dem sich die Blähungen stauen
35	Zahlmann, 30. Mai 1892	W. 17 J.	Seit 1½ Jahren Schmerzen in der rechten Fossa iliaca und Stenosenerscheinungen. Tumor
36	Czerny, 25. Juli 1892	W. 42 J.	Seit 3 Jahren Schmerzen in der rechten Bauchgegend. Handtellergroße, druckempfindliche Resistenz in der Cöcalgegend
37	Körte, 7. Aug. 1892	M. 25 J.	1891 eitrige Peritonitis. Exstirpation des Wurmfortsatzes. Allmähliche Entstehung eines wurstförmigen Tumors
38	Broca, 30. Nov. 1892	M. 12 J.	Vor 3 Jahren Trauma. Perityphlitis. Fistel. Kein eigentlicher Tumor
39	Czerny, 8. März 1893	M. 36 J.	Vor 4 Jahren Typhus. Seither Schmerzen, Diarrhöe, blutige Stühle. Hühnereigroßer Tumor
40	Ceccherelli, 12. April 1893	M. 18 J.	4 Brüder an Lungentuberculose gestorben. Juni 1891 Schmerzen in der Cöcalgegend. 1893 Fieber, Abmagerung. Zylindrischer Tumor

Befund bei der Operation	Operationstechnik	Resultat	Literaturangabe
Netzadhäsionen. Ovoider Tumor, verschiebbar	Resektion von 15 cm Darm. V. End zu End	Heilung	Ibidem Nr. 20, S. 757
Cöeum von Adhäsionen bedeekt	Resektion von 7 cm Cöcum und 3 cm Ileum. V. End zu End	Geheilt. Am 19. Juli „vollständiges Wohlbefinden“	Ibidem Nr. 21
Cöeum und Ileum harte Masse	Resektion von 12 cm Colon und 11 cm Ileum	Heilung	Hospitalstidende 1892, Nr. 36. Zit. nach Baillet, Thèse de Paris 1894. La résection du Segment iléoeoecal. Nr. 40
Breite Adhäsionen. Paratyphlitische Schwielen. Wurmfortsatz eingebacken	Resektion von 13 cm Darm. V. End zu End	Bildung von Kotfistel dureh Nahtinsuffizienz. Gestorben am 29. Aug. Peritonitis	Sehiller, Beitr. z. klin. Chir. Bd. 17, S. 619
Tubereulose des Colons von der Valvula bis zum Colon transversum	Resektion des Cöcums und Colon ascendens bis nahe der Flexura dextra Anus praetern. 19. Nov. 1892 Nachresektion an Colon. 13. Mai 1893 Implantation des Ileums in die Flexura coli iliaea. 3. Juni 1893 Verschluß des Colons über der Implantationsstelle. 28. Juli 1893 Exstirpation des ausgeschalteten Stückes	Heilung. April 1895 gesund.	Deutsche Zeitschr. f. Chir. Bd. 40. 1894, Tabelle Nr. 3.
Cöcum deformierte Masse. „Tubereulose lymphoide“	Resektion von 20 cm Darm. V. End zu End	Zunächst Heilung. Nach 3 Jahren Kotfistel. Beim Versuch des Verschlusses gestorben. Colon ascendens weit erkrankt. Lungentubereulose	Benoit, Tubere. locale chron. de la région iléocoecale. Thèse de Paris 1893. S. 101.
Derbe Adhäsionen. Ulzeration „wohl vom Wurmfortsatz ausgegangen“	Resektion von 6 cm Cöcum und 7½ cm Ileum. V. End zu End	Gestorben. Peritonitis, Ruptur der Naht. Ausgebreitete Lungentubereulose	Sehiller, l. c. S. 621
An Appendix und Cöcum nekrotisehe Stellen	Resektion von 20 cm Darm. Anus praetern. angelegt. Später V. der Darmenden	Heilung. Ende Sept. 1893 arbeitsfähig	Nach Conrath, l. c. S. 95

Nr.	Operateure, Datum der Operation	Geschlecht u. Alter des Patienten	Erscheinungen vor der Operation
41	Hartmann, 18. April 1893	M. 32 J.	Seit 1 Jahr Abmagerung. Schmerzen. Tumor in der Fossa iliaca dextra, hart, wenig empfindlich
42	Tédenat, 8. Juni 1893	M. 25 J.	Seit 5—6 Monaten Koliken. Seit 2 Monaten Schmerz in der rechten Fossa iliaca. Hühnereigroßer Tumor
43	Körte, 23. Juni 1893	W. 14 J.	Mai 1893 plötzlicher Schmerz in der rechten Fossa iliaca beim Turnen. Später Tumor
44	Schönborn, 26. Juli 1893	M. 13 J.	Vor 3 Jahren Beginn periodisch auftretender Schmerzen. Seit ¼ Jahr Erscheinungen von Typhlitis. Abszeß. Spaltung. Kotfistel
45	Trendelenburg, 7. Aug. 1893	M. 38 J.	Seit 2 Jahren Stuhlunregelmäßigkeit. Seit ¾ Jahren Tumor in der Ileocöcalgegend. Kolikanfälle
46	Bazy, 11. Aug. 1893	M. 39 J.	Vor 2 Jahren Beginn von Kolik. Schmerz in der rechten Fossa iliaca. Schwarze Stühle. Vor 10 Monaten Tumor konstatiert
47	Richelot, 21. Okt. 1893	W. 27 J.	Im 15.—18. Jahr Diarrhöe. Vor 8 Monaten Blut im Stuhl. Seit 1 Jahr kleiner, schmerzhafter Tumor in der rechten Fossa iliaca
48	Véliaminow, Dez. 1893	W. 17 J.	Seit 2 Jahren eitrige Appendicitis; seit 6 Monaten „anus contre nature“
49	Schönborn, 14. Febr. 1894	W. 51 J.	Mutter und Bruder an Larynxtuberculose gestorben. Vor 4 Jahren Durchfälle. 1892 Kolikanfälle. 1893 verspürt Pat. einen Knoten. Fester Tumor

Befund bei der Operation	Operationstechnik	Resultat	Literaturangabe
Colon und Ileum eine unförmliche Masse	Resektion. V. End zu End	Heilung. Nach 10 Jahren gestorben an Lungentubereulose	Zit. nach Baillet, l. c. Notiz über Heilung bei Alglave
Tumor leicht vorzuziehen	Resektion von 18 cm Darm. V. End zu End	Geheilt. 1895 gestorben an Lungentuberculose	Itié, l. c. Obs. IV
Ileum stark verdickt. Stenose an der Valvula. Appendix perforiert	Resektion von 16 cm Ileum, Cöcum, 12 cm Colon ascendens. V. End zu End	Erholt sich nach der Operation. 1894 Kotfistel. Tod an Tubereulose des Darmes, Peritoneum und der Lungen	l. c. Nr. 4
Am Cöcum käsige Knoten. Im Mesenterium verkäste Lymphdrüsen. Am Ileum eine Stenose. Proc. vermiform. obliteriert	Resektion von 9 cm Ileum und 11 cm Colon. V. End zu End. Lumen des hochgradig dilatierten Ileums verkleinert	Gestorben. Kollaps	Zimmermann, Ein Beitrag zur Behandlung der Darmtuberculose. Diss. Würzburg 1894
Zweifaustgroßer Tumor, verschieblich	Resektion von 19 cm Ileum, 10 cm Dickdarm. V. End zu End	Geheilt. Fistel schließt sich nach ½ Jahr. 1 Jahr später guter Gesundheitszustand	Becker, Deutsche Zeitschr. f. Chir. Bd. 39. S. 222
Adhärente Masse. Verwachsungen mit der rechten Niere	Substanz der rechten Niere durchtrennt. Resektion. V. End zu End	Gestorben. Insuffizienz der Naht	Coquet, De la variété chirurgicale des tumeurs coecales tuberc. Thèse de Paris 1894
Faustgroßer Tumor. Serosa von Granulationen bedeckt	Resektion. V. End zu End. Colonwunde verkleinert	Heilung	Société de chir. de Paris, Nov. 1893. Zit. nach Baillet, l. c., Nr. 44
Ulzeröse Ileocöcaltuberculose mit Stenose	Resektion. Anus praetern. Zirkuläre Naht. Tamponade.	Heilung	Semaine méd. 1894, S. 48
Zweifaustgroßer Tumor, verwachsen	Resektion des Cöcums und eines Teils des Colons ascendens und 2 cm Ileum. Latero-laterale Vereinigung	Heilung	Jungherz, Ein Beitrag zur Diagnose und operativen Behandlung von Cöcumtumoren. Diss. Würzburg 1896

Nr.	Operateure, Datum der Operation	Geschlecht u. Alter des Patienten	Erscheinungen vor der Operation
50	Obalinski, 25. April 1894	W. 24 J.	Blühendes Aussehen. Rechts unten vom Nabel Kotfistel
51	Marie, 26. April 1894	W. 36 J.	Seit 5 Monaten krank. Kolikschmerzen. Abmagerung. In der rechten Fossa iliaca harter Tumor „très mobile“
52	Routier, 5. Juni 1894.	M. 34 J.	Seit 4 Monaten heftige Kolikanfälle, alle 8 Tage auftretend. Abmagerung. Mobiler Tumor in der rechten Fossa iliaca
53	Göschel, 19. Juni 1894	W. 30 J.	Mutter an Phthise gestorben. 1890 Diarrhöe. Seit 1891 Geschwulst bemerkt. Kollern. Blut im Stuhl
54	Körte, 19. Juni 1894	M. 28 J.	Seit 2 Jahren Beschwerden im Leibe. Anfang Juni Schmerzen in der Cöcalgegend. Geschwulst daselbst. Faustgroßer Knoten
55	Esmarch, 20. Aug. 1894	W. 28 J.	Vor 15 Monaten anfallsweise Schmerz im Unterleib. Tumor als Wanderniere taxiert
56	Schnitzler, Sept. 1894	W. 57 J.	Mit 53 Jahren Typhus. Seit 1 Jahr Schmerzen in der Cöcalgegend. Kolikanfälle. Ueber den Lungen Dämpfung, Rasseln. Faustgroße Resistenz in der Cöcalgegend

Befund bei der Operation	Operationstechnik	Resultat	Literaturangabe
Cöcaltumor	Resektion des Cöcums. Wegen kurzem Mesenterium u. Adhäsionen können restierendes proximales Colon transversum-Lumen und distales Ileumlumen nicht aneinander gebracht werden, daher Totalausschaltung der ganzen Flexura hepatica	Geheilt. Später Operation eines Bauchbruches. Ausgeschaltete Schlinge eingefallen	Zentralbl. f. Chir. 1894. S. 1194 und 1896, S. 812
Faustgroßer Tumor. Cöcum und inserierendes Ileum bedeckt „d'une masse scléro-adipeuse“	Resektion, Anus praeternat.	Gestorben nach 2 Tagen an Peritonitis	Bull. de la Soc. anatom. Juni 1894, S. 451,
Netz adhärent. Harte Masse wie eine Orange	Resektion. V. End zu End	Gestorben nach 5 Tagen. Anurie	Coquet, l. c. Obs. II
Im Mesenterium markig geschwellte Drüsen	Resektion von 23 cm Darm. V. End zu End	Befinden bis 3. Woche sehr gut, dann Abszeßbildung. 12. Nov. 1894 gestorben an Lungentuberculose	Aus der von Herrn Hofrat Göschel mir gütigst geschickten Krankengeschichte. Vergl. auch Münch. med. Wochenschr. 1895, S. 251
Netz adhärent. Käsige Drüsen. Wand des Ileums stark verdickt	Resektion von 10 cm Ileum, vom Colon 12 cm. Seitliche Implantation	Geheilt. April 1895 gesund	l. c. Nr. 7
Glatte Geschwulst ohne Verwachsung. 35 cm von der Klappe im Ileum eine Striktur	Zuerst die rechte Niere freigelegt, dann Resektion von Cöcum, fast des ganzen Colon ascendens und 6 cm Ileum. V. End zu End Resektion der Dünndarmstriktur	Geheilt. 20. Sept. entlassen	Mockenhaupt, Zwei Fälle von Darmtuberculose mit Stenosenbildung. Diss. Kiel 1894. Fall 2
	Resektion. V. End zu End. Drainage	Gestorben. 24 Tage post op. Am 3. Tage Darminhalt aus der Wunde	Fuchsig, Ueber die an der Klinik Albert ausgeführten Darmresektionen. Deutsche Zeitschr. f. Chir. Bd. 6, Nr. 21.

Nr.	Operateure, Datum der Operation	Geschlecht u. Alter des Patienten	Erscheinungen vor der Operation
57	Tédenat, 10. Mai 1895	W. 28 J.	Fußtuberculose als Kind. Seit 2 Jahren Verdauungsstörungen. Koliken. Seit 6 Monaten Schmerzen in der Cöcalgegend. Tumor
58	Kümmel, April 1895	W. 30 J.	Seit Monaten heftige Kolikanfälle. Resistenz in der Cöcalgegend
59	Krönlein, 29. Juni 1895	M. 43 J.	Seit einigen Jahren Beschwerden. April 1895 Tumor fühlbar
60	Demons, 23. Mai 1895	M. 42 J.	Seit einigen Monaten Obstipation. Abmagerung. Faustgroßer Tumor
61	Czerny. 13. Nov. 1895	M. 50 J.	Tuberculös belastet. Gurren und Schmerzen im Leib. Auftreibung durch geblähte Schlingen
62	v. Mikulicz-Schuchardt. 1895	W. 30 J.	Im 20. Jahr häufig Koliken. Vor 2 Jahren Leibschmerzen, dann häufig Erbrechen. Abmagerung, Diarrhöe. Apfelgroßer Tumor, empfindlich. Wenig beweglich
63	Czerny. 15. Mai 1896	M. 25 J.	Febr. 1896 plötzlich Schmerzen in der Cöcalgegend. Geschwulstbildung
64	Wölfler. 17. Juli 1896	W. 29 J.	Seit 3 Jahren anfallsweise kolikartige Schmerzen im Leib. Vor $^5/_4$ Jahren Tumor in der Cöcalgegend. Fistelbildung

Befund bei der Operation	Operationstechnik	Resultat	Literaturangabe
Dünndarm adhärent. Käsige Drüsen	Resektion von 8 cm Ileum und 8 cm Cöcum. „Anastomose latérale“	Gestorben am 6. Tag. Septikämie?	Itié l. c., Nr. 5
Dünndarm erweitert. Colon wenig ausgedehnt	Resektion. V. End zu End mit Murphyknopf	Geheilt	Deutsche med. Wochenschr. 1896, Ver. Beil. S. 16
In einen harten Tumor umgewandeltes Cöcum	Resektion. V. End zu End. Starke Differenz der Lumina	Im Juli Kotfistel. Am 6. Sept. 1895 Operation der Kotfistel. Am 9. Nov. 1895 Enteroanastomose. Fistel bleibt. Am 29. Nov. 1895 Verschluß des Anus praetern. Gestorben	Noch nicht publiziert. Von Herrn Prof. Krönlein mir gütigst überlassen
Cöcum, Ileum, Proc. vermiformis verschmolzen. Tumor leicht vorziehbar	Resektion mit Thermokauter	Gestorben nach 28 Stunden. Keine Peritonitis. Kollaps	Journal de médecine de Bordeaux. 6. Juni 1897. Zit. nach Belgrand, Obs. III
Zuerst wegen vermeintlichem Ovarialtumor laparotomiert, wobei ein Cöcaltumor constatiert wurde	Resektion von 6 cm Ileum und 8 cm Colon. V. End zu End	Operation. Geheilt. Am 14. Dez. gestorben an Hämoptoe. Lungenphthise. Miliare Tuberculose des Peritoneums	Schiller l. c., Nr. 11
Cöcum derb infiltriert. Drüsen im Mesenterium; eine exzidiert und sofort untersucht. Tuberculose	Am 18. Juli 1895 Enteroanastomose zwischen Ileum und Colon ascendens. 3. Aug. geheilt entlassen. Fistel blieb bestehen; Patientin kam wieder herunter. deshalb Resektion durch Schuchardt	Heilung	Pollack l. c., Nr. 2.
Netz adhärent. Tumor zweifaustgroß. Große Drüsen	Resektion von 3 cm Ileum, 5 cm Colon. V. End zu End mit Murphyknopf. Drainage	Am 20. Sept. 1896 mit Kotfistel entlassen. Am 31. Okt. 1896 gestorben. Perforierte frische tuberculöse Geschwüre	Schiller l. c., Nr. 13.
Mit dem Cöcum zu einem Klumpen verschmolzene Drüsen. Zahlreiche Adhäsionen. Appendix fast ganz zerstört	Resektion von 20 cm Darm. V. latero-lateral	Heilung. Sept. 1897 gesund	Conrath l. c., S. 92

Nr.	Operateure, Datum der Operation	Geschlecht u. Alter des Patienten	Erscheinungen vor der Operation
65	v. Mikulicz, 31. Okt. 1896	M. 39 J.	Seit Jahren Verstopfung. Seit 4 Monaten Schmerzen. Geschwulst, hart, mannsfaustgroß
66	Krajewski, 28. März 1897	W. 28 J.	Vor 7 Jahren Perityphlitis. In der folgenden Zeit Schmerzen rechts. Vor 1 Jahr plötzlich Verschlimmerung. In der Cöcalgegend zitronengroße, fast unbewegliche, harte Geschwulst
67	v. Mikulicz, 2. April 1897	W. 32 J.	Seit ½ Jahr Schmerzen, Erbrechen. 6. Jan. 1897 Salpingektomie wegen Tuberculose. Gänseeigroßer Tumor
68	Tuffier, 26. Juni 1897	M. 38 J.	Seit 3 Jahren leidend. Vor 3 Monaten Schmerzen im Abdomen. Blut im Stuhl. Abmagerung. Eigroßer Tumor
69	Tuffier, 13. Juli 1897	W. 37 J.	Im März Schmerz in der Cöcalgegend. Koliken in Intervallen. Orangegroßer Tumor
70	v. Mikulicz, 29. Okt. 1897	W. 28 J.	Vor 2½ Jahren plötzlich erkrankt mit Erbrechen und Durchfall. Seither alle 3 bis 4 Wochen Kolikanfälle. Abmagerung. Faustgroßer, beweglicher Tumor
71	v. Mikulicz, 25. März 1898	M. 39 J.	Seit 10—12 Jahren Anfälle von krampfartigen Schmerzen in der Magengegend. In der Ileocöcalgegend derbe Resistenz von der Größe eines Hühnereis
72	Czerny, 17. März 1898	W. 27 J.	Seit 3—4 Monaten Erscheinungen von Darmstenose mit Erbrechen. Charakteristische Stenosengeräusche. Vermehrte Resistenz, kein deutlicher Tumor
73	Gehle, 28. Juni 1898	W. 22 J.	Mutter an Schwindsucht gestorben. Seit 7 Wochen Schmerzen im Leibe. Kollern. Abmagerung. Faustgroßer, beweglicher Tumor
74	Ewald, Juli 1898	W. 31 J.	Seit Jahren kolikartige Schmerzen. Diarrhöe. Apfelgroßer, derber, beweglicher Tumor

Befund bei der Operation	Operationstechnik	Resultat	Literaturangabe
Starke Verwachsungen, von Fettgewebe umgeben. Fluktuierende Stellen, die einreißen und übelriechenden Eiter entleeren	Resektion. Anastomose zwischen Ileum, Colon ascendens	19. Jan. 1897 mit Fistel entlassen. Juli 1897. Totale Darmausschaltung. Gestorben 7. Aug. 1897 an Pneumonie	Pollack, l. c. Nr. 6
Harte, unförmlich narbige Masse, mit verdicktem Netze verwachsen	Resektion von 10 cm Darm und Drüsen. V. End zu End. Tamponade	Wunde in 6 Woehen geheilt. März 1898 gesund	Sklodowski, Ueber chronisehe Verengerung des Dünndarms. Mitt. a. d. Grenzgebieten Bd. 5 S. 329
	2. April 1897 totale Ausschaltung. Am 10. Mai 1897 Abtragung des ausgeschalteten Tumors	Anfangs guter Verlauf. Am 22. Juni 1899 gestorben an Lungentubereulose	Pollaek, l. c. Nr. 9
Verwaehsungen. Sehr harte Gesehwulst	Resektion. Latero-laterale Anastomose	Heilung	Revue de gynéeologie et de ehir. abdom. 1897, S. 691. Zit. nach Belgrand, Obs. XII
Appendix verdickt. Tumor mobil	Resektion. Latero-laterale Anastomose	Gestorben am 16. Juli. Ursache? Keine Peritonitis	Belgrand, l. c. Obs. XIII
Ausgedehnte Verwachsungen. Ileum stark dilatiert	Resektion in zwei Zeiten mit Anlegen eines Anus praetern. Zum Versehluß des Anus versehiedene Operationen	22. April 1899 geheilt entlassen. 13. Juni 1899 gestorben. Ursache unbekannt	Pollaek, l. c. Nr. 10
Derbe Tumormasse. Wurmfortsatz taubeneigroßer Knoten	Resektion. Latero-laterale Anastomose. Enden naeh v. Frey verschlossen	Geheilt. 1902 gesund	Pollaek, l. c. Nr. 7
Invagination in das tubereulöse Cöeum	Resektion von 9 cm Darm. V. End zu End	Geheilt	Jahresbericht der Heidelberger chir. Klinik 1898. S. 110
Cöcum höekerige Masse, walnußgroße Drüsen. Wurmfortsatz verdickt	Resektion. V. End zu End	Geheilt. 1902 „vollkommen wohl“	Gehle, Zur Kasuistik der chronisehen Cöcumtuberculose. Beitr. z. klin. Chir. Bd. 34, S. 171
	Resektion. V. End zu End	Geheilt. 1901 „recht wohl“	Fuchsig, l. c. Nr. 20

Nr.	Operateure, Datum der Operation	Geschlecht u. Alter des Patienten	Erscheinungen vor der Operation
75	Krogius, 30. Juli 1898	W. 33 J.	1897 Blut im Auswurf. Seit 3 Monaten Darmbeschwerden. Abmagerung. Derbe, höckerige Tumoren fühlbar
76	Friedländer, Sept. 1898	W. 33 J.	Vor 16 Jahren Typhus. Vor 4 Jahren plötzlich krampfartige Schmerzen, Kolikanfälle in Intervallen. Eigroße Geschwulst
77	Hugel, 4. Okt. 1898	M. 27 J.	Vor ½ Jahr plötzlich heftige Bauchschmerzen. Obstipation. Kolikanfälle mit Darmsteifung „armdicke Stränge". In der Cöcalgegend Rötung und Schwellung
78	Hugel, 22. Dez. 1898	W. 18 J.	Seit Jahren Diarrhöe. In den letzten 4 Wochen kolikartige Schmerzen. Länglich höckeriger Tumor
79	Lediard, 29. Jan. (?) 1898	M. 63 J.	Vor 8 Monaten Leibschmerzen. Schwellung. Im August Inzision. Kotfistel
80	Ewald, März 1899	W. 25 J.	Vor 3 Jahren krampfartige Schmerzen im Leib. Seit 2 Monaten heftige Kolikanfälle. Daumendicker schmerzhafter Strang
81	v. Mikulicz, 20. April 1899	W. 45 J.	Seit Nov. 1898 Appetitlosigkeit, Abmagerung, Schmerzen. Rechts vom Nabel walnußgroße Resistenz
82	Krönlein, 20. Juli 1899	W. 28 J.	Mutter an Schwindsucht gestorben. Vor ca. 3 Wochen plötzlich kolikartige Schmerzen. Obstipation, Appetitlosigkeit. Ovaler, mäßig beweglicher Tumor palpabel
83	v. Mikulicz, 27. Juli 1899	M. 23 J.	Seit 2 Jahren krank. Seit 1898 Knoten in der rechten Bauchgegend fühlbar
84	v. Mikulicz, 20. Sept. 1899	M. 38 J.	Vor 1½ Jahren Leibschmerzen rechts. Anfälle zunehmend. Auf Lungen Rasseln. Rechts vom Nabel daumendicker Tumor

Befund bei der Operation	Operationstechnik	Resultat	Literaturangabe
Multiple stenosierende Darmtumoren. Cöcaltumor. Siehe ausführliche Beschreibung vorn S. 79	Resektion von Cöcum u. zwei Resektionen am Dünndarm. Ileum und Colon mit Murphyknopf vereinigt. 20. Sept. Cholecystotomie	Im Nov. 1898 gestorben. Von den Gallenwegen ausgegangene Peritonitis	Deutsche Zeitschr. f. Chir. Bd. 52, S. 613
Cöcum ziemlich mobil	Resektion. Latero-laterale Anastomose mit Murphy	Nach 1 Jahr Rezidiv. Neue Anastomose durch v. Eiselsberg	Fuchsig, l. c. Nr. 22
Nach Inzision entsteht Kotfistel	Resektion von 21 cm Darm. Latero-laterale Anastomose	Heilung. Jan. 1899 Wohlbefinden	Hugel, Ileocöcale Resektionen bei Darmtuberculose. Arch. f. klin. Chir. Bd. 62, S. 761
Erkrankt sind: Unterste Dünndarmschlinge, Cöcum, Colon ascendens u. die Hälfte des Colon transversum	22. Dez. 1898 totale Darmausschaltung. Laterale Anastomose zwischen Dünndarm u. Colon transversum. 37 Tage später zweite Operation. Entfernung des ausgeschalteten Stückes	Gestorben am Tag nach der Resektion. Kollaps	Ibidem Nr. 2
Großer adhärenter Tumor	Resektion. V. End zu End	Operative Heilung. 20. Febr. 1898 gestorben. Ursache?	Lancet. 13. Aug. 1898
Im Cöcum taubeneigroße Geschwulst. Im Gekröse Drüsen	Resektion. Latero-laterale Anastomose	Heilung. 1901 Wohlbefinden	Fuchsig, l. c. Nr. 23
Unterstes Ileum, Cöcum, Colon ascendens und ein Teil des Colon transversum von tumorartigen Massen eingenommen	Resektion. Laterale Anastomose nach Doyen. Ein Stück des Darms später entfernt	Heilung. 12. Jan. 1903: „fühlt sich wohl, beschwerdefrei“	Pollack, l. c. Nr. 8
Tumor bis zum Colon transversum reichend. Auf der Oberfläche stecknadelkopfgroße Knötchen	Resektion. Termino-laterale Einpflanzung	Heilung. 18. Aug. 1899 entlassen	Noch nicht publiziert
Hühnereigroßer Tumor mit Dünndarm verwachsen	Am 27. Juli Lösung und Verlagerung. Nach 3 Tagen Abtragung	Heilung. 1901 gutes Befinden. 27. Sept. 1902 gestorben, angeblich an Blinddarmentzündung	Pollack, l. c. Nr. 12
Unterste Ileum, Cöcum und Colon ascendens erkrankt	Am 20. Sept. Lösung des Tumors und Vorlagerung. Am 23. Sept. Abtragen des Tumors	Gestorb. am 29. Sept. Peritonitis	Ibidem Nr. 11

Nr.	Operateure, Datum der Operation	Geschlecht u. Alter des Patienten	Erscheinungen vor der Operation
85	Gnesda, Okt. 1899	M. 45 J.	Hereditär belastet. Seit 1½ Jahren Cöcaltumor. Kolikanfälle
86	Ewald, Okt. 1899	W. 23 J.	Seit 3 Jahren krank. Kolikschmerzen. Tumor. Fäkulentes Erbrechen. Sichtbare Steifung
87	v. Mikulicz, 8. Nov. 1899	M. 45 J.	Vor 17 Jahren Trauma. Vor 2 Jahren Blinddarmentzündung. Seit 7 Wochen zunehmende Schmerzen. Sehr beweglicher Tumor von Hühnereigröße
88	Bauer, 1899	W. 17 J.	Seit 1 Jahr Zeichen von Darmstenose. Tumor in der Regio coecalis
89	Boully, 1899	W. „Jung“	Wegen einer tuberculösen Appendicitis wurde die Appendix reseziert. 6 Wochen später voluminöser Tumor in der Fossa iliaca dextra
90	v. Mikulicz, 8. Mai 1900	M. 43 J.	Schwer hereditär belastet. Seit 10 Jahren Verdauungsstörungen. Seit 2 Jahren Kolikschmerzen. Hühnereigroßer Tumor
91	Czerny, 26. Mai 1900	M. 34 J.	Seit 1897 Schmerzen in der Blinddarmgegend. Lungenphthise. Tumor fühlbar
92	Friedländer, 18. Okt. 1900	M. 37 J.	Beginn des Leidens 1895. Seit 2 Jahren kolikartige Schmerzen. Gurren. Obstipation. Wurstförmiger Tumor
93	v. Mikulicz, 11. Aug. 1900	M. 27 J.	Seit mehreren Jahren Schmerzen im Leib. Faustgroßer Tumor
94	v. Mikulicz, 9. Aug. 1900	W. 33 J.	Seit 5 Wochen stechende Schmerzen in der rechten Leiste. Abmagerung. Längliche, scharf abgrenzbare, bewegliche Geschwulst

Befund bei der Operation	Operationstechnik	Resultat	Literaturangabe
Faustgroßer Tumor. Ileum gebläht	Resektion. Latero-laterale Anastomose	Gestorben nach 36 Stunden. Peritonitis. Lungentuberculose	Fuchsig, l. c. Nr. 24
Dünndarm stark gebläht	Zuerst Eröffnung einer Dünndarmschlinge zur Entleerung des gestauten Inhalts; dann Resektion. Latero-laterale Anastomose mit Murphy	Heilung. 1901 Befinden ausgezeichnet	Ibidem Nr. 25
Viele Adhäsionen und Drüsen. Untersuchung einer Drüse in Gefrierschnitt ergibt Tuberculose	8. Nov. Vorlagerung. Nach 2 Tagen Abtragung	Heilung. 29. Dez. 1902: „fühlt sich im allgemeinen wohl“	Pollack, l. c. Nr. 13
Ulzerierende und stenosierende Tuberculose	Resektion. V. End zu End	Heilung	Hygiaea 1899, Bd. 61 H. 8, S. 153. Zit. nach Jahresber. f. Chirurgie 1899, S. 579
	Resektion. Vereinigung mit Murphyknopf	Heilung. Fistelbildung	Semaine médic. 1899, S. 357. Verhandl. des franz. Chirurgenkongr.
Nußgroße Drüsen an der Oberfläche	8. Mai 1900 Vorlagerung. Nach 2 Tagen Abtragung. 14. Juli Darmausschaltung. Fistel bleibt	28. Juli 1900 gestorben. Inanition	Pollack, l. c. Nr. 14
	Resektion von 8 cm. V. End zu End mit Murphyknopf	Nach 8 Tagen Kotfistel. Am 15. Juli gestorben. Kachexie. Floride Lungenphthise. Abgesackter Kotabszeß	Jahresber. f. 1900. Beitr. z. klin. Chir. Bd. 31, S. 118
Cöcum und Colon bis zur Flexura hepatica in einen harten höckerigen Tumor verwandelt	Resektion. Termino-laterale Implantation Drainage	22. Febr. 1901 Zustand verschlimmert. Diarrhöe. „Lungenprozeß schreitet rapid weiter“	Fuchsig, l. c. Nr. 26
Einmündendes Ileum, Cöcum und unteres Drittel des Colon ascendens bilden apfelgroßen Tumor	Vorlagerung und sofortige Abtragung. Schluß der Darmfistel	Heilung. Am 24. Dez. 1902 „fühlt sich ganz wohl“	Pollack, l. c. Nr. 17
Cöcum, Proc. vermiformis u. Colon ascendens bilden feste verklebte Masse. Serosa mit miliaren Knötchen	9. August Vorlagerung und Abtragung. 15. Sept. Schluß der Fistel	11. Nov. In Heilung entlassen. 12. Jan. 1903 gutes Befinden	Pollack, l. c. Nr. 16

Nr.	Operateure, Datum der Operation	Geschlecht u. Alter des Paticnten	Erscheinungen vor der Operation
95	Maitland, 29. Jan. 1901	M. 44 J.	Vor 8 Jahren Schmerz in der rechten Bauchseite. Hereditär belastet. Obstipation. Nie Blut. Seit 1 Jahr Kolikanfälle. Harter zylindrischer Tumor
96	v. Mikulicz, 2. Febr. 1901	M. 25 J.	Beginn der Erkrankung 1900. Kolikanfälle. Appetitlosigkeit. Harter Tumor palpabel
97	Gehle, 2. März 1901	W. 11 J.	Seit 8 Wochen Leibschmerzen. Höckeriger Tumor, nicht verschieblich
98	Mouchet, 27. März 1901	M. 48 J.	Seit 1 Jahr Schmerzen. Diarrhöe; öfters schwarze Stühle. Abmagerung. Harter Tumor palpabel, etwas mobil
99	v. Mikulicz, 23. März 1901	M. 51 J.	Erkrankt vor 2 Jahren mit Appetitlosigkeit, Kolikschmerzen. Abmagerung. Hglb. 65%. Birngroßer Tumor, etwas verschieblich, schmerzhaft
100	v. Mikulicz, 15. Mai 1901	M. 18 J.	Vater gestorben an Lungenphthise. Vor 1¾ Jahren Hämoptoe. Seit 1½ Jahren Darmbeschwerden. Knoten fühlbar
101	Czerny, 10. Mai 1901.	M. 28 J.	Seit Aug. 1900 Obstipation und Schmerz in der Ileocöcalgegend. Derb verschieblicher Tumor
102	Kraske, 27. Juni 1901	W. 21 J.	Erste Zeichen der Erkrankung im 16. Lebensjahr. 1898 wurde Blinddarmentzündung diagnostiziert. Aufbruch eines Abszesses, Kotfistel
103	Legueu, 26. Sept. 1901	W. 39 J.	Beginn vor 18 Monaten. Schmerzen in der Cöcalgegend, „les douleurs de l'accouchement". Diarrhöe. Schmerzhafter Tumor
104	Gosset, 2. Dez. 1901	M. 30 J.	Seit mehreren Wochen Schmerz in der rechten Fossa iliaca. Fieber. Verdickung fühlbar
105	Krönlein, 25. April 1902	M. 64 J.	Tochter an Phthise gestorben. Vor 5 Jahren. Leibschmerzen, Diarrhöe. 1902 Abmagerung, Fieber. Auffallend beweglicher, wurstförmiger Tumor

Befund bei der Operation	Operationstechnik	Resultat	Literaturangabe
Starke Verwachsungen. Stenose	Resektion von 11½ Zoll Darm. V. End zu Seit mit Murphyknopf	Heilung	British Medical Journal, 11. Mai 1901
Cöcum u. Colon ascendens tumorähnliche harte Masse, Verwachsung mit vorderer Bauchwand	2. Febr. 1901 Vorlagerung und Abtragung. 3. April Verschluß der Fistel	26. April entlassen. 1903 „ganz wohl"	Pollack, l. c. Nr. 18
In knollige Masse verwandeltes Cöcum	Resektion von 4 cm Colon, 7 cm Cöcum, 4 cm Ileum. V. termino-lateral	Gestorben am folgenden Tage. Kollaps. Sektion nicht möglich	l. c. Nr. 3
Das Cöcum ganz infiltriert. Am Ileum einzelne Knoten	Resektion. Anastomose terminolaterale	Am 1. April Kotfistel in der Wunde. Am 10. April verläßt Patient das Spital. Gestorben 6 Tage später	Alglave, l. c. S. 156
Serosa des Cöcums getrübt. Starke Verwachsungen	Vorlagerung und sofort Abtragung. Später Enteroanastomose und Schluß der Fistel	Heilung. 15. Sept. 1901 entlassen. Weiterer Verlauf unbekannt	Pollack, l. c. Nr. 19
Derber gänseeigroßer Tumor. Proc. vermiformis 19 cm lang „kolossal verdickt". Indurierte Ulcera bis zum Quercolon.	Vorlagerung und sofortige Abtragung. 20. Juli Schluß der Fistel	Heilung. Januar 1902 Wohlbefinden	Ibidem Nr. 20
Netz- u. Darmadhäsionen	Resektion. V. End zu End mit Murphyknopf	Am 2. Tage Darmfistel. Neue Nahtanastomose. Wieder Fistel. 14. März 1902 Enteroanastomose. Gestorb. Peritonitis durch perforiertes Darmgeschwür	Jahresber. 1901. Beiträge Bd. 36, S. 104 und 1902. Bd. 39, S. 111
Ileum stark hypertrophisch. Cöcum starr und derb. Kein Wurmfortsatz vorhanden. Große Drüsen	Resektion. Termino laterale Anastomose	Heilung. 1902 „vollkommen wohl"	Cohn, Ueber den strikturierenden Cöcaltumor. Diss. Freiburg 1902
Induration vom Cöcum bis Colon transversum	Resektion. V. End zu End	Heilung	Dieulafoy, Semaine méd. 1902, S. 329
Einige Netzadhärenzen.	Resektion. Latero-laterale Anastomose	Geheilt. 3. Jan. Entlassung	Alglave, l. c. S. 159
Keine Verwachsungen. Knolliger Tumor von 7 cm Länge	Resektion. Terminolaterale Anastomose	Am 9. Mai Kotabszeß. Am 15. Mai gestorben. Perforationsperitonitis. Miliartuberculose der Lungen	Noch nicht publiziert. S. ausführliche Krankengeschichte vorn im Kap. Path. Anat. (Fall Brunner)

Nr.	Operateure, Datum der Operation	Geschlecht u. Alter des Patienten	Erscheinungen vor der Operation
106	v. Eiselsberg, 15. Mai 1902	M. 34 J.	Hereditär belastet. 1888 Hämoptoe. 1900 Kolikschmerzen. Abszeß in der Cöcalgegend. Kotfistel
107	O. Hildebrand, 17. Juli 1902	W. 20 J.	Vom Februar bis August 1902 5 Kolikanfälle in 4 wöchentlichen Intervallen. Wurstförmige, bewegliche Resistenz
108	v. Mikulicz, 22. Aug. 1902	W. 14 J.	Vor ½ Jahr Fieber, Schmerzen. Durchfälle. In der Cöcalgegend harter, glatter Tumor
109	Robineau, 29. Sept. 1902	W. 23 J.	Vor 2 Jahren erste schmerzhafte Krise, diese kehrt alle Monate wieder. Harter, unregelmäßiger Tumor, wenig mobil
110	O. Hildebrand, 11. Okt. 1902	W. 24 J.	Vater an Phthise, 2 Brüder an Darmtuberculose gestorben. Seit Dez. 1901 Anfälle von Schmerz. Fieber, Durchfall. Derber, verschieblicher Tumor
111	Arrou, 2. Dez. 1902	M. 36 J.	Seit August Kolikanfall, Schmerz. Abmagerung. Faustgroßer Tumor, leicht mobil
112	Kablukoff, 1902	W. 33 J.	11 Monate krank. Kolikanfälle, Fieber, Obstipation, Diarrhöe. 2mal Darmblutung. Abmagerung. Wenig beweglicher Tumor
113	Sevcreanu, 1902	M. 37. J.	Seit 2 Jahren Schwere und Schwellung rechts im Bauche. Erbrechen. Kachexie. Faustgroßer Tumor
114	Kablukoff, 1902	M. 44 J.	5 Monate krank an Obstipation oder Diarrhöe. Kolikschmerzen. Husten, Hämoptoe. Abmagerung. Beweglicher Tumor
115	Krönlein, 9. März 1903	W. 30 J.	Seit 2 Jahren Schmerz in der rechten Bauchseite, anfallsweise mit Erbrechen. Verstopfung. Rundlicher Tumor von Nierengröße

Befund bei der Operation	Operationstechnik	Resultat	Literaturangabe
Peritoneum von miliaren Knötchen übersät. Cöcum und unterstes Ileum zu Tumor verbacken	Darmausschaltungs-exstirpation. Juni 1901 bilaterale Total-ausschaltung. 15. Mai 1902 Exstirpation des ausgeschalteten Stückes	Operation. Heilung. Gestorben 4. Okt. 1902 an tuberculösem Marasmus. Lungen- u. Darmtuberculose. Kotfistel hatte sich wieder gebildet	Haberer, Anwendung und Resultate etc. Arch. f. klin. Chir. Bd. 72. H. 3
Cöcum auffallend fixiert Kindskopfgroßer höckeriger Tumor, zusammengebacken mit bis walnußgroßen Drüsen	Resektion. Latero-laterale Anastomose	Heilung. Am 23. Aug. 1902 mit Fistel entlassen	Jahresbericht der chir. Abteilung. Basel 1902, S. 79
Cöcum, Colon ascendens Flexura hepatica in einen großen Tumor aufgegangen. Ileum stark und hypertrophisch	Vorlagerung. Nach 2 Tagen Abtragung	Gestorben am 27. Aug. Eitrige Peritonitis	Pollack, l. c. Nr. 15
Keine Adhäsionen.	Resektion. Latero laterale Anastomose	Nach 10 Tagen Fistel. 1 Monat nach Entlassung Kachexie, Husten. Suppuration. Gestorben Februar 1903. Generalisierte Tuberculose	Belgrand, l. c. Nr. 7
Cöcum bildet mit den benachbarten Partien des Ileums einen zusammengebackenen Tumor	Resektion. Latero-laterale Anastomose. Mèche	Gestorben. Darmnekrose an der Anastomose. Peritonitis	l. c. S. 78
Verwachsungen	Resektion von 12 cm Darm. Latero-laterale Anastomose. Eröffnung „d'une petite collection purulente"	Gestorben. 8 Tage post op. Peritonitis	Belgrand, l. c. Nr. 18
Hypertrophische Tuberculose	Resektion	Genesung. Gestorben nach $2^1/_2$ Jahren an Darm- und Lungentuberculose	Med. Obos. 1902, Nr. 1. Zit. nach Nikoljski, l. c. S. 73
Cöcum, Colon ascendens mit miliaren Tuberkeln besät. Lymphdrüsen stark vergrößert. Striktur des Colon ascendens. Cöcum ulzeriert und stark dilatiert, enthält viele Fremdkörper	Resektion eines Teils des Ileums, Cöcums und Colon ascendens samt Ganglien	Heilung	Revista de Chirurgie 1902, Nr. 9. Zit. nach Jahresber. f. Chir. 1902, S. 743
Hypertrophische Tuberculose	Resektion	Genesung. Nach 3 Monaten gestorben an Lungentuberculose	Ibidem
Apfelgroßer Tumor. Ileum hypertrophisch. Wenig Verwachsungen. Rechte Niere fehlt	Resektion. Termino-laterale Anastomose. Zuerst wurde am 8. Febr. der Flankenschnitt gemacht, da man einen Nierentumor vermutete	Am 9. April geheilt entlassen	Noch nicht publiziert. S. ausführliche Krankengeschichte vorn im Kap. Path. Anat. (Fall Fucini)

Nr.	Operateure, Datum der Operation	Geschlecht u. Alter des Patienten	Erscheinungen vor der Operation
116	Kraske, 18. März 1903	M. 54 J.	Beginn vor 2 Monaten. Koliksehmerzen und Erbrechen. Höckeriger nicht verschieblicher Tumor
117	Sonnenburg, 30. Sept. 1903	W. 40 J.	Seit ¾ Jahren Abmagerung. Seit ½ Jahr Schmerzen in der rechten Bauchseite. Rechts vom Nabel apfelgroßer Tumor
118	Jaboulay, 8. Okt. 1903	M. 35 J.	Sehmerzen in der rechten Lumbalgegend seit 1 Jahr. Abmagerung. Harter, mobiler Tumor. Heftige Stenosenerscheinungen. Darmsteifung
119	Routier, 22. Okt. 1903	W. 17 J.	
120	Kappeler, 22. Dez. 1903	M. 15 J.	Seit 2 Jahren Diarrhöe mit Sehmerzen in der Ileoeöealgegend. Mager, blaß, Nachtsehweiße. Kolikschmerzen. Deutlicher Tumor, zylindrisch, wenig beweglich. Lungen nicht krank befunden
121	Czerny, 1903	M. 44 J.	Vor ¾ Jahren Bauehdeckenabszeß gespalten, mit Fistel entlassen
122	Maksimow, 1903	W. 27 J.	Erkrankt unter Sehmerzen in der Ileocöcalgegend und Stenosenerseheinungen. Hühnereigroße Geschwulst
123	Hermes, 18. Jan. 1904	W. 13 J.	Seit 1 Jahr Sehmerzen im Leibe. Seit 1½ Jahren Geschwulst. Aussehen blaß, aber kräftig. Faustgroßer, höckeriger Tumor, leieht versehieblich, wenig empfindlich
124	Ricard, 5. Febr. 1904	M. 42 J.	Seit 6—7 Jahren immer wiederkehrende Schmerzen im Leib. In letzter Zeit starke Abmagerung. Mobiler Strang in der Cöealgegend
125	Tschudy, 1904	M. 45 J.	Seit 1 Jahr Schmerzen in der rechten Bauchseite. In der Cöcalgegend Tumor in Größe, Form und Konsistenz einer Niere, nicht empfindlich, bis in die Nierengegend dislozierbar

Befund bei der Operation	Operationstechnik	Resultat	Literaturangabe
Starke Verwachsungen. Tumor aus festem Schwielengewebe. Starke Stenose	Resektion von 40 cm Darm. V. End zu Seit, d.h. Einpflanzen des Ileums ins Colon transversum	Gestorben 23. März. Peritonitis?	Gräpel, Zwei Fälle von tuberculösem Cöcaltumor. Diss. Freiburg 1903
Ziemlich fest haftender Tumor, von erbsengroßen Knoten besetzt	Resektion von 2 cm Ileum und 8 cm Cöcum u. Colon. Resektion der Gallenblase	Heilung. Anfangs Kotfistel. Am 18. Febr. 1904 entlassen	Mäder, Beitr. zur lokalen Cöcumtuberculose. Diss. Leipzig 1904
Appendix intakt. Cöcum dick, hart	Resektion. Termino-laterale Anastomose	Heilung. 4 Tage lang Fäkalfistel	Lyon médical 1903, S. 744
Enormes Drüsenpaket im Ileocöcalwinkel. Appendix außerordentlich dilatiert.	Resektion von 20 cm Ileum und 15 cm Cöcum. Latero-laterale Anastomose.	„compte sur la guérison“	Belgrand, l. c. Nr. 19
Zahlreiche kranzförmige Verwachsungen. Ileum stark dilatiert. Im Mesenterium bis walnußgroße Drüsen. Klappe hochgradig stenosiert	Auslösung schwierig. V. End zu End	Heilung. Am 16. Febr. 1904 entlassen. Am 21. Dez. 1904 arbeitsfähig. Bauchhernie. Lungen nicht erkrankt	Noch nicht publiziert. Klinische Notizen vom Operateur mir freundlichst überlassen, ebenso das Präparat zur Untersuchung
In tumorartige Schwarten eingebackenes Cöcum	Resektion. Latero-laterale Anastomose mit Murphyknopf	Geheilt	Jahresbericht 1903, S. 125. Klin. Beitr. Bd. 43
Tuberculose	Im Sommer 1902 wurde das Cöcum reseziert u. zugleich eine Ovarialcyste exstirpiert. Im Febr. 1903 an der alten Stelle schmerzhafte Geschwulst. Im April 1903 zweite Operation. Rezidiv am Colon ascendens. Resektion von 25 cm. V. End zu End	Kotfistel, dann Heilung	Warschau 1904. Zit. nach Zentralblatt f. Chir. 1904, S. 1079
Appendix daumendick. Cöcum knollig, hart, verwachsen	Resektion von 6 cm Ileum, 9 cm Cöcum und Colon. Termino-laterale Anastomose	Am 25. Jan. Kot in der Tamponöffnung. Fistel. 26. Febr. entlassen. Heilung	Mäder, l. c. S. 32
Tumor nach hinten fixiert, hart. Appendix „incorporé à la masse coecale“	Resektion von 5 bis 6 cm Ileum, 9—10 cm Cöcum und Colon. Termino-laterale Anastomose	Heilung	Alglave, l. c. S. 161
Im Mesenterium zahlreiche Drüsen. Ileum hypertrophisch. Appendix damit verwachsen. Hochgradige Stenose d. Klappe.	Resektion. Termino-laterale Anastomose	Heilung	Vom Operateur mir gütigst mitgeteilt

Die Durchsicht der Krankengeschichten der 125 Fälle unserer Tabelle ergibt, daß die Operation ausgeführt wurde, gestützt auf den Nachweis eines mehr oder weniger beweglichen Tumors in der Ileocöcalgegend, bei gleichzeitig fast immer schon vorhandenen, verschieden stark ausgesprochenen Stenosenerscheinungen. Ueber die möglichen und vorgekommenen Irrtümer der Diagnostik ist an anderer Stelle schon ausführlich gesprochen worden. Man darf sagen, daß in den meisten Fällen geradezu eine Indicatio vitalis zum operativen Eingreifen vorlag, da durch chronischen Ileus oder akut zunehmende Darmokklusion das Leben der Patienten auf das äußerste gefährdet war. Wir treffen da jene früher detailliert beschriebenen klassischen Kolikanfälle mit sichtbarer vermehrter Peristaltik, Darmsteifung u. s. w. bis zum Kotbrechen; dabei die weit zurückreichende Leidensgeschichte mit hereditärer Belastung, Spitzenaffektion, Appetitlosigkeit, Diarrhöe, Obstipation, Abmagerung etc.

Ueber die Dimensionen der tuberculösen Erkrankung, die Ausbreitung auf Dick- und Dünndarm, gibt am besten die Größe der resezierten Darmstücke Aufschluß, welche in der Tabelle jeweils angegeben ist. Während bei den meisten Operationen einige Zentimeter des einmündenden und miterkrankten Ileums, das Cöcum und ein Teil des Colon ascendens entfernt wurden, erstreckten sich bei einzelnen Fällen (Roux, Broca) die Resektionen bis auf das Colon transversum. Die Einpflanzung des Ileums erfolgte in der Regel in den Rest des Colon ascendens, bei den ganz ausgedehnten Resektionen in das Colon transversum.

Lösbarkeit der Adhärenzen, speziell derjenigen mit den benachbarten Darmschlingen gehört zu den Vorbedingungen der Operabilität. In einzelnen Fällen waren gar keine Verwachsungen vorhanden und ließ sich der Tumor ganz leicht vorlagern, bei anderen werden die Verlötungen mit Netz, Darm, vorderer Bauchwand, Fascia iliaca bald als ganz leichte, bald als sehr ausgedehnte, breite, schwer lösliche geschildert; bei 12 Fällen bestand zur Zeit der Operation bereits eine nach außen mündende Kotfistel.

Operationstechnik.

Verschiedene Operateure betonen den Vorteil der Beckenhochlagerung. Der Bauchschnitt erfolgt fast immer lateral neben dem Rectus („pararektaler Schnitt"). Die Durchführung der Operation zeigt darin die wichtigste Differenz, daß sie ein- und zweizeitig geschieht: in der weit überwiegenden Mehrzahl der Fälle wurde sie in einer Sitzung vollendet. Auf Beschreibung der bei der einzeitigen Operation befolgten, für die Ileocöcalresektion allgemein gültigen technischen Regeln lassen wir uns weiter nicht ein, da dies ein anderer Teil der Deutschen Chirurgie zu besorgen hat. (Vergl. Lief.: Operationen an Magen und Darm.) Es sollen hier nur für unsere Indikation speziell zutreffende, in den Operationsbeschreibungen notierte Besonderheiten betont werden. Nach Auslösung des Tumors aus seinem Lager und Befreiung von den Adhärenzen erfolgt die Exstirpation der erkrankten Partien möglichst weit im Gesunden unter Mitnahme der im Mesenterialtriangel gelegenen

Drüsenpakete. Wie weit dabei mit der Abtragung des Darmes an Ileum und Cöcum gegangen wurde, ist oben schon gesagt.

Die Vereinigung der Darmenden wurde nach den bekannten 3 Typen, End zu End, End zu Seit, und Seit zu Seit bewerkstelligt, und zwar zeigt die Tabelle parallel der zeitlichen Entwicklung der darmchirurgischen Technik anfangs bei den frühesten Operationen konstant die direkte zirkuläre Vereinigung der beiden Darmlumina. Diese Anfangsserie der 80er Jahre wird von Billroth 1889 mit einer terminolateralen Verbindung einmal unterbrochen und geht dann weiter. Vereinzelt treffen wir auch schon 1891 (Tédenat) eine latero-laterale Apposition. Später werden die beiden letzten Typen häufiger, doch kehrt der erste immer wieder und überwiegt die anderen weit an Zahl (etwa die Hälfte aller Fälle).

Bei der zirkulären Vereinigung, End zu End, wird öfters ausdrücklich eine geringe Differenz der beiden Darmkaliber betont, da das Ileum weit dilatiert und hypertrophisch ist. Größerer Ungleichheit wird dadurch abgeholfen, daß das Lumen des Colons bis zur Größe des Ileumlumens durch Naht verkleinert, oder das Ileum schräg abgeschnitten wird. Die latero-laterale Anastomose wird im Sinne der Peristaltik angelegt (Fig. 15).

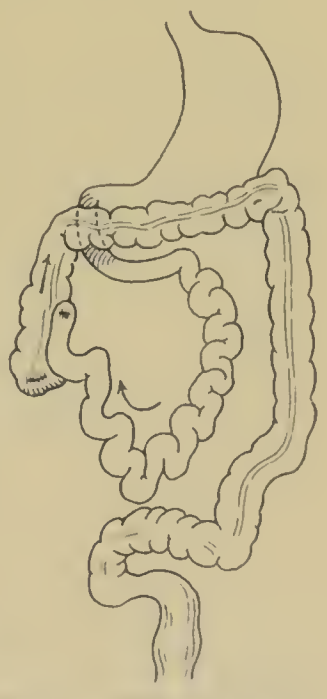

Fig. 15. (Nach Alglave)

Anwendung des Murphyknopfes bei der Anastomose fand ich 10mal notiert.

Die Bauchwunde wird in den meisten Fällen bis auf einen Winkel geschlossen, durch letzteren ein Drain oder eine Gazemèche hinausgeleitet.

Die einzeitig beabsichtigte Resektion blieb in mehreren Fällen unvollendet. Broca legte einen Anus praeternaturalis an, um die außerordentlich schwere und lang dauernde Operation nicht noch mehr zu verlängern. Koerte fand an der Durchtrennungsstelle des Darmes die Schleimhaut noch krank, brach in der Meinung, daß eine karzinomatöse Erkrankung vorliege, den Eingriff ab und legte einen Anus praeternaturalis an. Der Kranke wurde dann durch eine Reihe schwerer Eingriffe hergestellt. Ein künstlicher After wurde bei noch anderen Fällen (Ceccherelli, Veliaminow, Marie, Reclus, v. Mikulicz) angelegt, d. h. es wurden die beiden Darmenden nach der Resektion in die Bauchwunde eingenäht und später vereinigt. Ewald inzidierte vor der Resektion eine Dünndarmschlinge und entleerte den gestauten Inhalt.

Planmäßig methodisch, in 2 Zeiten, kam die Operation in verschiedenfacher Weise zur Ausführung. Mehrmals (v. Mikulicz, Heigl, Wölfler, v. Eiselsberg) wurde zuerst die totale Ausschaltung der erkrankten Partie und später die Exstirpation des ausgeschalteten Stückes vorgenommen; es ist die Darmausschaltungsexstirpation, wie sie Hochenegg 1891 schon, andere Autoren, z. B. Langemak, neuerdings wieder empfohlen haben. 1mal (v. Mikulicz) wurde zuerst die einfache Enteroanastomose, also partielle Aus-

schaltung ausgeführt und später die Resektion von Schuchardt vollendet.

Eine besondere Methode der zweizeitigen Operation kam in den Händen v. Mikuliczs zur Ausbildung. Die Besonderheit besteht darin, daß der gesamte erkrankte Darmteil mit seinem Mesenterium nach Lösung der Verwachsungen vor der Bauchwunde fixiert, diese verschlossen und der Tumor erst dann, entweder sofort oder nach 2 bis 3 Tagen abgetragen wird. Der so entstandene Anus praeternaturalis wird später, nach Umwandlung in eine Darmfistel, unter Anwendung der Spornquetsche verschlossen.

Auf eine Kritik dieser Methoden werden wir uns erst einlassen, wenn wir die Resultate vergleichend überblickt haben werden.

Schon wurden die Schwierigkeiten angedeutet, welche besonders bei ausgedehnten Verwachsungen der hier in keinem Fall leichten operativen Technik sich entgegenstellen. Wer die geschilderten anatomischen Verhältnisse vor Augen hat, wird es begreiflich finden, daß Komplikationen bei diesem Eingriffe nicht ausbleiben können. Im folgenden einige Beispiele: Beim Auslösen des verwachsenen Tumors und Abtrennen von verlöteten Darmschlingen wird der Dünndarm angerissen und muß reseziert werden (Billroth); es wird der Gefäßbogen der A. mesenterica inf. mit der A. colica durchtrennt (Czerny). Die Niere wird beim Ablösen verletzt (Bazy); der Ureter wird durchtrennt und die entsprechende Niere exstirpiert (Czerny); wiederholt werden paratyphlitische Abszesse eröffnet und wird der Tumor eingerissen.

Resultate.

Zuerst die Mortalität des Eingriffs in toto! In unmittelbarem Anschluß und als Folge der Resektion ereigneten sich 24 Todesfälle; davon:

An	Peritonitis	15 Fälle
„	Kollaps	4 „
„	Septikämie mit subphrenischem Abszeß	1 „
„	Anurie	1 „
„	nicht sicher festgestellter Ursache	3 „
		24 Fälle

Als direkte, später eintretende Folge der Operation oder nachträglich notwendig gewordener sekundärer Eingriffe, oder doch mit der operativen Therapie sicher in Zusammenhang stehend, ist der Tod in folgenden Fällen aufzufassen:

1.	Fall Reclus,	Tab. Nr. 20	Beim späteren Versuch, den bei der Resektion angelegten Anus praeternaturalis zu schließen, gestorben.
2.	„ Krönlein,	„ „ 59	Beim späteren Verschluß des nach der Resektion entstandenen Anus praeternaturalis gestorben.
3.	„ v. Mikulicz,	„ „ 65	Nach der Resektion Entstehung einer Darmfistel. Nach totaler Darmausschaltung Tod an Aspirationspneumonie.

4. Fall v. Mikulicz	Tab. Nr.	90	Nach der zweizeitigen Operation wurde eine Darmausschaltung notwendig, um die Darmfistel zu bekämpfen. Trotzdem bleibt diese bestehen. Tod „an zunehmender Inanition". In der Epikrise wird von Pollack der Exitus „teilweise auf Rechnung der Operation" gesetzt.
5. „ Czerny,	„	91	8 Tage nach der Resektion Kotfistel, die bestehen bleibt. Nach 6 Wochen Tod. Sektion: „Abgesackter Kotabszeß am Cöcum. Peritoneum intakt. Multiple tuberculöse Darmgeschwüre; floride Lungenphthise."
„ Mouchet,	„	98	Wenige Tage nach der Resektion Kotfistel; mit dieser entlassen. Tod 6 Tage nach der Entlassung.
7. „ Czerny,	„	101	2 Tage nach der Resektion Kotfistel. Im folgenden Jahre Ausschaltung durch Enteroanastomose. Tod an Peritonitis.

Mit diesen 7 Fällen kämen auf 125 Resektionen 31 Todesfälle, was einer Mortalität von 25 % entspricht. Man kann, wenn man das schwere Grundleiden und die bedeutenden technischen Schwierigkeiten des Eingriffes berücksichtigt, nicht behaupten, daß diese Ziffer eine hohe ist. Conrath kommt bei halb so großer Kasuistik auf 18,3 %.

Den Pêle-mêle-Statistiken wird der Vorwurf gemacht, daß sie nicht das wahre Fazit der Leistungen, d. h. zu günstige Heilungsziffern deshalb liefern, weil mehr Gelungenes als Nichtgelungenes publiziert werde [1]). Man legt mit Recht mehr Wert auf die Einsicht in die lückenlos vorgelegten Erfahrungen eines Operateurs oder einer Klinik. Nun läßt sich aber hier mit den aus den Resultaten einzelner Spitäler gegebenen Mortalitätsziffern bis jetzt nicht viel anfangen, da die Zahlen zu klein sind; wir bekommen da folgende unmaßgebliche, sehr differente Werte: v. Mikulicz hat bei seinen 16 Resektionen 3 Todesfälle = 18,75 %; Czerny auf 16 Fälle 5 = 31,25 % Mortalität; Fuchsig auf 7 Resektionen der Ersten Wiener Klinik 2 Todesfälle = 28,57 %; Wieting auf 6 Resektionen 3 Todesfälle = 50 %; Durante 5 Fälle ohne Tod = 0 %. Bei diesen Einzelziffern ist wohl in Betracht zu ziehen, daß z. B. Czernys Erfahrungen mit einem

[1]) Der Wert der Statistik wird bekanntlich überhaupt und auch in der Medizin verschieden eingeschätzt. Geflügelte Sätze geben der Geringschätzung Ausdruck, mit welcher manche sie betrachten: „Mit der Statistik kann man alles beweisen"; „die Statistik ist dazu da, um die Tatsachen zu verdecken" u. s. w. Und doch können auch diejenigen ihrer nicht entraten, die geringschätzig von ihr sprechen. Auch wir müssen zählen, nicht nur wägen. Es kommt ganz darauf an, wie gewissenhaft man mit den Zahlen umgeht, und wie objektiv man das statistische Material auslegt. Nur durch eigene Zusammenstellung und Sichtung konnte ich zu einem selbständigen Urteil über die Leistungen der operativen Therapie und zu einem authentischen Fazit derselben gelangen. Dabei hielt ich es, wie gesagt, für nötig, das „langweilige" Tabellen-Belegmaterial der Arbeit beizugeben und fühle mich deshalb nicht zu einer Entschuldigung veranlaßt. Wer intensiv mit dieser Materie sich befaßt, dem muß es willkommen sein, wer es überflüssig findet, mag es überschlagen.

guten Teil der Fälle weiter zurück in die 80er Jahre, d. h. in die Zeit der erst sich entwickelnden Technik reichen, während diejenigen v. Mikuliczs erst in den 90er Jahren einsetzen. Will man die Erfolge vergleichen, so darf man nur Erfahrungen gleicher Zeiten verwerten. Mancherlei andere Gründe fallen da noch zur Erklärung der Differenzen ins Gewicht. Der eine zieht die Indikation weiter als der andere, der wagt und riskiert mehr als jener. Wieting führt als Grund seiner hohen Mortalität das hinfällige Menschenmaterial seiner Türken an u. s. w.

Berücksichtigen wir bei der Mortalitätsberechnung nur die 50 Fälle der eben erwähnten Chirurgen, so kommen wir wieder auf 25%. In Summa glaube ich, daß wir mit 25 bis 30% Mortalität den Gesamtdurchschnitt nicht zu hoch ansetzen (vergl. hierzu die später besprochene Gesamtstatistik von Campiche).

Es mag von Interesse sein, hier die aus der Kasuistik der Ileocöcalresektion überhaupt mit allen möglichen Indikationen berechnete Mortalität nebenan zu stellen:

Baillet (1894) hat auf insgesamt 90 Resektionen 27 Todesfälle, 57 Heilungen und 6 Fälle, wo das Resultat nicht bekannt ist, beim Karzinom auf 24 Resektionen 14 Heilungen. Magill (1894) auf 102 Fälle 48% Mortalität; bei den malignen Tumoren 33,3%, bei Tuberculose 16,6%. Machard (1899) auf 145 Resektionen 102 Heilungen und 43 Todesfälle = 29,65% Mortalität, darunter 53 maligne Tumoren mit 32 Heilungen und 21 Todesfällen = 39,62% Mortalität, bei 63 Fällen von Tuberculose 49 Heilungen und 14 Todesfälle = 22,22% Mortalität.

Welches ist nun das Schicksal der von der Operation Genesenen? Wie steht es mit den Heilungen?

Als „geheilt", ohne Nachricht über den weiteren Gesundheitszustand nach der Entlassung figurieren in unserer Tabelle 34 Fälle. Von diesen wissen wir nur, daß sie nach überstandenem Eingriffe im Zustande völligen Wohlbefindens oder bedeutender Besserung aus der Behandlung entlassen wurden.

Von den anderen Fällen, welche die Operation überlebt haben, und von denen Nachrichten über das nachherige Befinden erhalten sind, starben später 21, und zwar nach folgenden Zeiträumen und an folgenden Ursachen:

1.	Tab. Nr.	22	nach 40 Tagen	an tuberculöser Enteritis.
2.	„ „	61	„ 1 Monat	an Lungenphthise und Hämoptoe, miliarer Tuberculose des Pertitoneums.
3.	„ „	31	„ 1 „	an Rektalblutungen.
4.	„ „	75	„ 3 „	an wahrscheinlich von den Gallenwegen ausgegangener Peritonitis.
5.	„ „	109	„ 3 „	an generalisierter Tuberculose.
6.	„ „	114	„ 3 „	an Lungentuberculose.
7.	„ „	63	„ 4 „	an Perforation eines tuberculösen Geschwürs.
8.	„ „	5	„ 4 „	an unbekannter Ursache.
9.	„ „	13	„ 5 „	an Kotfisteln. Marasmus.
10	„ „	53	„ 5 „	an Lungentuberculose.
11.	„ „	15	„ 5 „	an Rezidiv.

12.	Tab. Nr.	106	nach	5	Monaten[1])	an tuberculösem Marasmus.
13.	„ „	43	„	1	Jahr	an Kotfistel, Tuberculose des Peritoneums, des Darmes und der Lungen.
14.	„ „	79	„	1	Jahr	an unbekannter Ursache.
15.	„ „	70	„	1	Jahr 7 Mon.	an unbekannter Ursache.
16.	„ „	67	„	2	Jahren	an Lungentuberculose.
17.	„ „	42	„	2	„	an Lungentuberculose.
18.	„ „	112	„	2½	„	an Darm- und Lungentuberculose.
19.	„ „	83	„	3	„	an angeblicher Blinddarmentzündung.
20.	„ „	38	„	3	„	an Kotfistel; beim Versuch des Verschlusses Exitus.
21.	„ „	41	„	10	„	an Lungentuberculose.

Bei den übrigen von der Operation genesenen Fällen, über die Nachrichten vorhanden sind, reichen letztere leider viel zu wenig weit, als daß wir von eigentlichen Endresultaten reden könnten:

Wir besitzen Nachrichten bis auf 1 Jahr bei . . . 15 Fällen.

Die Berichte beziehen sich auf verschiedene Zeitpunkte innerhalb Jahresfrist. Von den 15 Fällen zeigen 11 „Wohlbefinden", „Arbeitsfähigkeit". Einer gibt seine Verlobung als Zeichen des Wohlergehens an. 2 Fälle zeigen progrediente oder rapid fortschreitende Lungenphthise. 1 Fall hat Rezidiv, so daß eine Enteroanastomose nötig wird. 1 Kranker leidet an Pyonephrose.

Nachrichten bis auf 3 Jahre bei . . . . . 7 Fällen.

Alle zeigen guten Gesundheitszustand.

Nachrichten bis auf 4 Jahre bei . . . . . 3 Fällen.

Alle mit Wohlbefinden.

Nachrichten bis auf 8 Jahre bei . . . . . 1 Fall.

Es ist der von Fink veröffentlichte Fall Gussenbauers (Nr. 9), über dessen späteres Ergehen Conrath berichtet. Patient war 5 Jahre lang frei von Beschwerden, dann trat lokales Rezidiv auf, und es wurde die Darmausschaltungsexstirpation mit ausgezeichnetem Resultate ausgeführt.

Weiter wissen wir von den 5 Fällen Durantes, die nicht einzeln in die Tabelle aufgenommen sind, daß 4 davon 5 bis 7 Jahre ohne Störungen lebten, während bei 1 Rezidiv auftrat.

Ist es, wie schon gesagt, zu bedauern, daß wir nicht weiter hinaus über das Schicksal der Operierten orientiert sind, so ist gleichwohl das, was wir hier erfahren, belehrend und wertvoll genug. Wir sehen bei einer schönen Zahl von Fällen, die ohne Operation sicher dem baldigen Verderben anheimgefallen wären, auf Jahre hinaus — der äußerste ermittelte Termin ist 10 Jahre — vollständige Genesung eintreten. Das ist Lohn genug und rechtfertigt vollauf den Eingriff. Das nicht so günstige Resultat, der Tod nach wenigen Monaten, die kurze Frist des Wohlbefindens bei zahlreichen anderen Fällen, ändert daran nichts.

[1]) Von der zweiten Operation, d. h. der Exstirpation an gerechnet.

Wenn wir das Los jener Operierten, denen nach Ueberstehen der Operation keine dauernde Heilung beschieden war, im einzelnen betrachten, so zeigt uns die Totenliste der später gestorbenen 20 Fälle, daß hier lokales Rezidiv, sich äußernd in aufbrechenden Kotfisteln, Lungentuberculose, ausgebreitete Darmtuberculose, Geschwürsperforation, Generalisation der Tuberculose die Hauptgefahren bilden. Es ist daraus zu lernen, daß oft eben mit der Operation nur ein Herd eliminiert wird, daß die Annahme, es handle sich um eine nur auf diese Stelle lokalisierte Tuberculose, wohl meistens eine irrtümliche ist. Wir sehen die „Spitzenaffektion", die in vielen Fällen vor der Operation konstatiert wurde, nicht zum Stillstand kommen, sondern bei verschiedenen Kranken nachher rapid fortschreiten.

Mit bewunderungswerter Kühnheit wurde bei einigen Fällen auch gegen Rezidive operativ vorgegangen, zum Teil mit glänzendem Erfolg. Ich erinnere an den schon herausgezogenen Fall Nr. 9, bei dem Gussenbauer 1889 die primäre Resektion und Wölfler 1895 zuerst die Darmausschaltung, dann die Exstirpation des ausgeschalteten Stückes ausführte. Also 2malige Resektion, und 2 Jahre nach der zweiten erfreute sich der Patient blühender Gesundheit! Diesem Fall kommt nahe derjenige von Maksimow (122); hier wurde 1 Jahr nach der ersten Resektion eine zweite sehr ausgedehnte am Colon ascendens ausgeführt, ebenfalls mit gutem Erfolge.

Bei anderen Fällen wurden nach Auftreten von Kotfisteln teils mit, teils ohne Erfolg Enteroanastomosen angelegt. Ein von Friedländer resezierter Fall wurde 1 Jahr später durch v. Eiselsberg wieder operiert. Der ganze Colonstumpf war tuberculös infiltriert; nach Anastomose Genesung. Brocas Fall (38) bekam 3 Jahre nach der Resektion eine Kotfistel. Beim Versuch des Verschlusses Exitus; Colon ascendens „ausgiebig tuberculös". — Das Auftreten von Fisteln und Kotfisteln nach der Operation ist auch bei den in Heilung übergehenden Fällen oft erwähnt.

Es sind, wie wir gehört haben, bei der Resektion verschiedene Methoden zur Anwendung gekommen, über die kritisch zu urteilen wir uns erst nach Würdigung der Resultate berechtigt hielten. Diese Methoden bestehen in der einzeitigen Operation mit verschiedener Art von Insertion der Darmenden, in der Darmausschaltungsexstirpation und der v. Mikuliczschen, früher beschriebenen Vorlagerungsmethode. Die Vorzüge der letzteren gegenüber den ersteren sind nach Pollack, der, wie wir wissen, die Breslauer Erfahrungen publiziert, folgende: Kürzere Operationsdauer, Vermeidung der Infektion des Peritoneums durch Eröffnung des Darmlumens erst nach Schluß der Bauchwunde, die Möglichkeit der Vereinigung entfernterer Darmabschnitte, die Vermeidung der unsicheren zirkulären Darmnaht, die Anlegung der nichtzirkulären Darmnaht erst später nach Hebung des Allgemeinbefindens und eventuell Behebung der Zirkulationsstörungen im Darm. „Kleine Nachteile der Methode, welche ihre Vorteile bei weitem nicht aufwiegen," sieht Pollack in der längeren Dauer der Behandlung bis zur völligen Heilung des Patienten, in den Unannehmlichkeiten eines Anus praeternaturalis und der Notwendigkeit einer kleinen Nachoperation.

Diese Motivierung scheint mir, soweit sie auf die Forderung rascher Hebung der Darmstauung bei hochgradiger Stenose Bezug hat, durchaus stichhaltig zu sein; anderseits aber glaube ich, daß die Nachteile, die lange Dauer der Behandlung, die Unannehmlichkeit des Anus praeternaturalis und die Notwendigkeit kleiner Nachoperationen denn doch etwas zu gering angeschlagen werden. Das Ideal ist unbedingt die einzeitige Operation, und diesem soll, wenn immer die Verhältnisse es erlauben, nachgestrebt werden; sie entfernt den Krankheitsherd mit einem Schlag und vermag den Operierten am schnellsten dem Krankenlager zu entreißen. Sind Stenosenerscheinungen schon weit vorgeschritten, so daß zur Zeit der Operation hochgradige Stauung besteht, so mag die Mikuliczsche Operation vor allem in ihr Recht treten. Für solche Fälle wird sie auch von Pollack in erster Linie vindiziert. Der einzeitigen Operation gehört ferner, wie derselbe Autor bemerkt, der Vorzug bei größerer Ausdehnung des Krankheitsprozesses, „wenn man befürchten muß, noch durch Anlegung eines Anus praeternaturalis die resorbierende Darmfläche zu sehr zu verringern".

Sehr wichtig für die Beurteilung des Wertes und des behaupteten Vorzuges der einen Operation vor der anderen wäre natürlich eine vergleichende Gegenüberstellung und Abwägung ihrer Resultate, allein davon kann zu einer Zeit noch nicht die Rede sein, wo auf der einen Seite über 100, auf der anderen 10 Fälle stehen. Bei diesen Mikuliczschen 10 Fällen wurde 5mal der vorgelagerte Tumor erst nach 2 bis 3 Tagen abgetragen; von diesen 5 Fällen starben 3. Die anderen 5 Resektionen, bei denen der vorgelagerte Tumor sofort exstirpiert wurde, heilten alle.

Die andere Methode der zweizeitigen Resektion, die Darmausschaltungsexstirpation, von der wir wissen, daß sie bei einigen Fällen mit Erfolg zur Ausführung kam, und zwar unter Benutzung der inkompletten, wie der kompletten Ausschaltung, hat den Vorteil, daß bei sehr ausgedehnter Erkrankung und dekrepiden Patienten durch die vorausgeschickte Anastomose die nötige Kräftigung des Allgemeinzustandes ermöglicht wird, worauf dann später zu beliebiger Zeit der Hauptakt angeschlossen werden kann. Wenn Pollack als Nachteil dieser Methode gegenüber der v. Mikuliczschen anführt: „Die zweite Operation, die bei der letzteren ganz unbedeutend ist, ist hier fast ebenso schwer und eingreifend wie die erste, durch welche der Patient ohnehin schon gefährdet und geschwächt ist," so hat er im ersten Satze wohl Recht, mit dem Nachsatze aber verkennt er geradezu den Hauptgewinn der Ausschaltungsexstirpation. Wieder im Rechte ist er mit Anführung der folgenden übrigen Argumente gegen dieselbe: „Die Naht des Dickdarmes erfolgt bei der ersten Operation primär in der freien Bauchhöhle, also Gefahr der Nahtinsuffizienz und mangelhafter Entlastung des zuführenden Darmabschnitts. Das Operationsterrain ist bei der zweiten Operation (d. h. wohl bei der totalen Ausschaltung) nicht aseptisch, obgleich hier die freie Bauchhöhle wieder eröffnet werden muß."

b) Partielle Resektionen des Cöcums.

Selten sind die Fälle in der Literatur, bei denen eine nur auf einen Teil des Cöcums beschränkte tuberculöse Erkrankung durch Wandresektion entfernt wurde:

Nr.	Operateure, Datum der Operation	Geschlecht u. Alter des Patienten	Erscheinungen vor der Operation
1	Czerny, 17. Juli 1890	W. 17 J.	1887 Kotabszeß in der Ileocöcalgegend. Nach Inzision Kotfistel. 1890 keine Lungenaffektion. Im Abdomen walzenförmiger Tumor
2	Richelot, 19. Jan. 1891	M. 28 J.	Seit Monaten abwechselnd Obstipation und Diarrhöe. Schmerzen in der rechten Fossa iliaca. Rasseln auf beiden Spitzen. In der rechten Fossa iliaca harter Tumor von der Größe eines kleinen Eies. Möglichkeit tuberculöser Typhlitis angenommen
3	Richelot, 24. Juni 1891	M. 20 J.	Seit einigen Monaten Abmagerung. Seit 3 Jahren Schmerzen in der rechten Fossa iliaca. In der rechten Fossa iliaca kleiner harter Tumor. Diagnose: „Typhlite tuberculeuse“
4	Péan, 5. Aug. 1892	M. 21 J.	Mit 13 Jahren Dysenterie, seither oft Diarrhöe. 1890 Schmerz in der rechten Fossa iliaca. 1891 daselbst zirkumskripter Tumor. März 1891 Inzision, entleert Eiter, seither Fistel. Im Eiter Tuberkelbazillen
5	Bier, 5. Dez. 1896	W. 28 J.	Vor 4½ Jahren akute Perityphlitis, die später mehrmal rezidivierte. Im Juli Fieber, Abszedierung. Inzision. Fistel entleert kotig riechenden Eiter
6	Pantaloni, 1898	Junger Mann	Wegen beginnender Lungentuberculose Tuberculininjektionen. Erscheinungen von Appendicitis abscedens. Resektion des scheinbar isoliert erkrankten Wurmfortsatzes. Bildung von Kotfistel

Befund bei der Operation	Operationstechnik	Resultat	Literaturangabe
Zwei bohnengroße Fisteln an der Einmündungsstelle des Ileums ins Cöcum	Anfrischung der Fisteln bis zur gesunden Schleimhaut	Am 11. Aug. mit Kotfistel entlassen	Beitr. z. klin. Chir. Bd. 9, S. 753
Appendix adhärent, verdickt. Hinter derselben am Cöcum „une plaque indurée, jaunâtre, large comme une pièce de 2 frs."	Zuerst Abtragen der Appendix, dann wird die tuberculöse Partie herausgeschnitten. Etagennaht	Heilung	Bulletin de la Soc. de chir. 23. März 1892. Zit. nach Benoit, l. c. Nr. 21
Ein harter zirkumskripter Herd in der Cöcalwand an der Abgangsstelle des Ileums	Herausschneiden des Tumors mit Schonung der Mucosa, diese ca. 1 qcm freigelegt	Heilung	Ibid. Nr. 22
Fistel an der hinteren Seite des Cöcums; ringsum ist die Wand erkrankt	Resektion eines zweifrankstückgroßen Stückes. Etagennaht	Heilung. Nach 1 Jahr Wohlbefinden	Benoit, l. c. Obs. I
Die Fisteln führen in den kurzen sackartig erweiterten Wurmfortsatz. Cöcum zu schwieligen Resten geschrumpft. Colon von miliaren Tuberkeln besetzt	Resektion der erkrankten Partie nach der in Fig. 16a angegebenen Linie und Naht nach Fig. 16b	Heilung. Ob dauernd, „ist natürlich bei der Verbreitung der Tuberculose auf der Darmserosa zweifelhaft"	Münch. med. Wochenschr. 1897, Nr. 7, S. 185

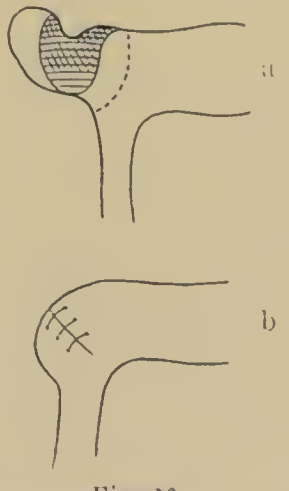

Fig. 16.

Kotfisteln entstanden durch Perforation von drei tuberculösen Geschwüren	Partielle Resektion, da Geschwüre und Fisteln nahe beieinander	Heilung	Arch. prov. de chir. 1898, Nr. 7. Zit. n. Zentralbl. f. Chir. 1898, S. 1212

Nr.	Operateure, Datum der Operation	Geschlecht u. Alter des Patienten	Erscheinungen vor der Operation
7	Gérard-Marchant, Aug. 1898	W.	Seit mehreren Monaten Schmerzen in der rechten Fossa iliaca. Diarrhöe. Bleich, mager. „Apparences d'une petite phtisique." In der rechten Fossa iliaca nußgroßer Tumor. Diagnose: Wahrscheinlich chronische Tuberculose des Cöcums

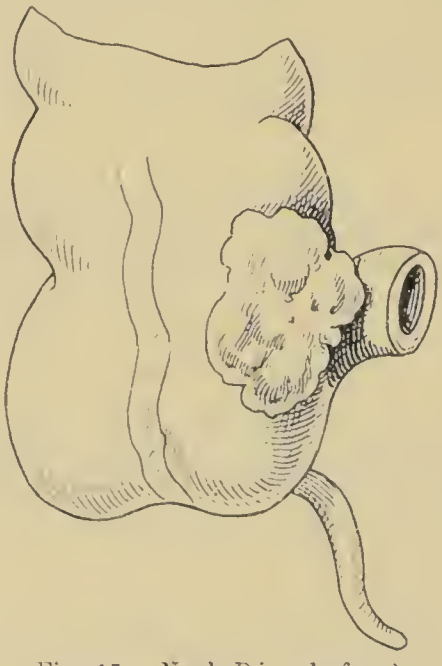

Fig. 17. (Nach Dieulafoy.)

Die von Conrath in seiner Kasuistik aufgeführten Fälle von Bouilly und Terrier sind hier weggelassen, weil es sich dabei nur um Amputation des Wurmfortsatzes handelt. Itié zitiert nach Sachs einen Fall von Socin. Ich ersehe bei Sachs nicht, daß hier eine Wandresektion ausgeführt wurde.

Von den 7 hier aufgezeichneten Fällen bot bei vieren (Nr. 1, 4, 5, 6) die Hauptveranlassung zum operativen Eingriff die bestehende Kotfistel. Die Anfrischung bis ins Gesunde bei Fall 1 führte nicht zum Ziel, wohl aber die Wandresektion bei den anderen. Von einem der letzteren erfahren wir, daß er 1 Jahr später noch gesund war; beim anderen konnte bei miliarer Knötchenaussaat am Colon von einem radikalen Eingriff natürlich nicht die Rede sein. Die übrigen 3 operierten Fälle (Nr. 2, 3, 7) zeigten zirkumskripte Veränderungen der Darmwand, welche als kleine Tumoren in der Fossa iliaca fühlbar waren. Richelot resezierte einen solchen, einen zweiten schälte er unter Schonung der Mucosa aus. Die Fälle heilten; wie es ihnen später ging, erfahren wir nicht.

Eigenartig und isoliert steht in dieser Kasuistik Fall 7 da, insofern als es sich hier nach Auffassung des mitteilenden Autors um einen der Cöcalwand aufgelagerten „präcöcalen" Lymphdrüsentumor handelte, welcher ohne Perforation der Darmwand enukleiert werden konnte.

Befund bei der Operation	Operationstechnik	Resultat	Literaturangabe
An der inneren Zirkumferenz des Cöcums ein „tumeur ganglionnaire pré-coecale“ von käsigem Charakter, nicht adhärent (vergl. Fig. 17)	Amputation des Wurmfortsatzes und Enukleation des Tumors. Appendix nicht erkrankt	Heilung. 1 Jahr später gesund	Bei Dieulafoy. Semaine médicale 1902. Nr. 41, S. 334

c) Darmausschaltung.

Nachdem Billroth 1882 die erste [1]) Maisonneuvesche Enteroanastomose bei Darmverengerung ausgeführt hatte, machte Wölfler am Chirurgenkongreß 1883, indem er das Präparat dieses Falles demonstrierte, darauf aufmerksam, „daß in jenen Fällen von Darmstenose, in welchen man nach ausgeführter Laparotomie zur Ueberzeugung komme, daß wegen ausgedehnter Verwachsungen die Resektion unmöglich sei, man — unter der Voraussetzung, daß die angrenzenden Darmpartien genügend beweglich sind — daran denken könne, an Stelle der Bildung eines widernatürlichen Afters das fixierte Darmstück im Sinne der Gastroenterostomie auszuschalten, und das zuführende Stück in das durchgängige, abführende zu implantieren“. Im Jahre 1887 war es dann v. Hacker, der bei offenbar tuberculösem fest verwachsenem Cöcaltumor mit röhrenförmiger Stenose die Ileocolostomie ausführte, d. h. mit Erfolg das Ileum mit dem Colon ascendens lateral verband. Wir sehen also diese Art von operativer Therapie sehr bald der, wie uns bekannt, 1882 zum ersten Male ausgeführten Exstirpation nachfolgen, und wir sehen sie den Platz da behaupten, wo die Radikaloperation als unausführbar sich erweist. Als dann neben dieser inkompletten die komplette totale Ausschaltung (Salzer) zur Ausbildung kam, wurde auch sie mit Vorteil bei der Cöcaltuberculose in Anwendung gebracht. Wie beide Methoden als Präventivoperation, als Vorakt der Exstirpation benutzt wurden, haben wir bereits gehört; mit welchem Erfolge man sie als Eingriffe für sich praktizierte, sollen die folgenden Untersuchungen zeigen. Eine größere Zahl gesammelter Fälle wird wieder das Material zur Beurteilung bieten und Gelegenheit zu Detaileinblicken geben.

[1]) Das heißt außerhalb Frankreich die erste.

α) Inkomplette

Maisonneuvesche

Nr.	Operateure, Datum der Operation	Geschlecht u. Alter des Patienten	Erscheinungen vor der Operation
1	v. Hacker, 6. Aug. 1887	W. 15 J.	Seit 3 Jahren Beschwerden. Schmerzen im Leib. Diarrhöe. In der Cöcalgegend länglich-derbe, nicht verschiebbare Geschwulst. Chronische Nephritis
2	Obalinski, 13. Aug. 1887	W. 30 J.	Seit „etlichen" Jahren krank. Schmerzen, Erbrechen, vermehrte Peristaltik
3	Riedel, 1889	M. 41 J.	Schmerzen in der Cöcalgegend, Obstipation. Abmagerung. Faustgroßer Tumor. Fieber
4	Czerny, 20. Juli 1893	M. 43 J.	1870 Bauchfellentzündung, 1887 Blinddarmentzündung. Seit 1891 Koliken, die nach 2—3 Minuten unter lautem Geräusch sich lösen. Zylindrischer Tumor
5	Czerny, 23. Juli 1894	W. 40 J.	Seit Mai 1889 Gallensteinkoliken, seit 1893 Cöcalschmerzen. Vermehrte Resistenz am Cöcum
6	Hochenegg, 11. April 1894	M. 47 J.	Vor 7 Jahren Kolikanfall, seither solche alle 3 Monate. In der Cöcalgegend harter, fixierter Tumor
7	Israël, 10. Mai 1895	M. 20 J.	Seit dem 13. Jahre Leibschmerzen und Erbrechen. Später Häufung der Anfälle. Im letzten Jahre Ileusanfall. Tumor fühlbar

Darmausschaltung.

Lateralanastomose.

Befund bei der Operation	Operationstechnik	Resultat	Literaturangabe
10 cm langer, das Cöcum und einen Teil des Colon ascendens umfassender, fest verwachsener Tumor Faustgroße Infiltration	Letzte Ileumschlinge mit Colon ascendens verbunden. Plastik an einer Dünndarmstriktur	Neujahr 1888: fühlt sich wohl; nach 4 1/3 Jahren noch gesund	Wien. klin. Wochenschr. 1888, Nr. 17 u. 18. Nach Hochenegg 1895, Nr. 16—20. Sep.-Abzug S. 26
am Cöcum. Drüsen affiziert. Für Karzinom gehalten	Zuerst Enterostomie, dann Enteroanastomose	Einige Jahre später gestorben an allgemein tuberculöser Infektion, die „von jenem tuberculös infiltrierten" Blinddarm ausging	Arch. f. klin. Chir. Bd. 48, S. 38
Ganzes Cöcum kolossal verdickt, derb, festsitzend. Benachbartes Ileum mit Tuberkelknötchen besetzt. Nach Inzision Kotfistel	Exstirpation unmöglich. Am 31. Jan. 1889 Anastomose zwischen Ileum und Colon transversum	Ohne Erfolg. 1893 Totalausschaltung des unteren Ileums, Cöcums, Colon ascendens, Anfang des Colon transversum, Kotfistel persistiert. Gestorben 25. Febr. 1895. Vorgeschrittene Phthise	Banaschewski, Ueber Tuberculose des Wurmfortsatzes. In.-Diss. Jena 1897. Fall 1
Ileum kinderarmdick. Colon ascendens daumendick. Verwachsungen mit dem Perit. pariet.	Beim Lösen der Verwachsungen Einreißen des Colon. Ileocolostomie	Operative Heilung. Später Kotfistel. Am 5. Sept. 1896 keine Fistel mehr. Vorzügliches Befinden	Beitr. z. klin. Chir. Bd. 17, Tab. 28, S. 691
Stenosierende Entzündung am Cöcum. Ileum enorm erweitert	Ileum mit Colon ascendens verbunden. Cholecystektomie	Am 22. Aug. 1896 Gewichtszunahme. Völliges Wohlbefinden	Ibidem Tab. Nr. 29
Cöcum und Colon ascendens ergriffen. Exstirpation erschien als sehr schwierig. Exstirpierte Drüse tuberculös	Ileocolostomie	Schon nach 4 Wochen Tumor kleiner, später „keine Spur" mehr davon. Nach 1 Jahr gesund	Wien. klin. Wochenschr. 1895, Nr. 16—20. Fall 4
Im Oktober 1894 Probelaparotomie: kindsfaustgroßer Tumor, für malignen gehalten. Bei der zweiten Operation Miliartuberkel am Peritoneum. Tumor am Colon ascendens	Anastomose 10 cm analwärts von der Geschwulst. Eingießen von Jodoformöl in den Bauch	Nach 7 Monaten sehr gutes Befinden. Tumor bis auf Walnußgröße verkleinert	Deutsche med. Wochenschr. 1896, S. 6

Nr.	Operateure, Datum der Operation	Geschlecht u. Alter des Paticnten	Erscheinungen vor der Operation
8	Klinik Albert Schnitzler, 27. Juni 1895	W. 24 J.	Vor 4 Jahren periodisch Bauchschmerzen. Zunehmende Kolikanfälle. Anämie. Abmagerung. Bronchitis. Walzenförmige Resistenz in Cöcalgegend
9	v. Mikulicz, 11. Juli 1895	W. 16 J.	Vor $^3/_4$ Jahren erkrankt. Schmerzen im Leib, Erbrechen. Kolikanfälle. Abmagerung. Tumor fühlbar
10	Klinik Albert Ewald, 6. Okt. 1895	M. 41 J.	Mutter gestorben an Lungentuberculose. Seit 1887 Kolikschmerzen. Hühnereigroßer Tumor
11	Geßner, 1895	W. 45 J.	Seit 2 Jahren kolikartige Schmerzen, Erbrechen, Verstopfung. Abmagerung. Tumor
12	Klinik Albert Ewald, 22. Juni 1896	M. 54 J.	Mutter gestorben an Phthise. Seit 1 Jahr heftige Kolikschmerzen. Rechte Spitze suspekt
13	Czerny, 25. Juni 1896	M. 33 J	Phthisisch belastet. Vor $1^1/_2$ Jahren Blinddarmentzündung, seitdem Cöcalschmerzen. Obstipation. Lungenphthise. Cöcaltumor
14	Klinik Albert Ewald, 23. Sept. 1896	W. 28 J.	Mutter gestorben an Lungenphthise. Seit Anfang 1896 krank. Obstipation, Diarrhöe, Fieber, Nachtschweiße. Harter Tumor
15	Klinik Albert Ewald, 22. März 1897	W. 25 J.	Mit 18 Jahren Skrofulose der Halsdrüsen. Seit Dezember 1896 Kolikanfälle. Anämie. Hühnereigroßer Tumor

Befund bei der Operation	Operationstechnik	Resultat	Literaturangabe
Cöcum und Colon bis Flex. hepatica erkrankt. Miliare Knötchen	Resektion als zu gefährlich erachtet. Letzte Ileumschlinge mit Colon transversum verbunden	Am 19. Aug. gestorben. Fisteln. Amyloide Degeneration	Roskoschny, Deutsche Zeitschrift f. Chir. Bd. 59, S. 426. Fall 10
Cöcaltumor von mäßig derber Konsistenz. Drüsen	„Typische Enteroanastomose“	Lebt Januar 1903	Pollak, l. c. Nr. 1
Cöcum und Ileum verwachsen, tuberculös infiltriert	Untere Schlinge des Ileums mit Colon ascendens verbunden	7. Febr. 1903 Patient vollkommen wohl. Tumor noch palpabel	Roskoschny, l. c. Nr. 4
Gänseeigroßer höckeriger Tumor des Cöcums. Am Ileum knotige, ringförmige Verdickungen. Auf der Serosa miliare Tuberkel	Anastomose mit Murphy	Operative Heilung	Zentralbl. f. Chir. 1896, Nr. 6, S. 137
Großer Tumor am Cöcum und Colon ascendens. Am Ileum Tuberkelknötchen. Starke Verwachsungen. Resektion nicht ratsam	Unterstes Ileum mit Colon transversum verbunden	Gestorben 30. Juni. Tuberculose beider Lungenspitzen. Geschwüre über das ganze Ileum zerstreut. Stenose des Cöcum und des unteren Colon ascendens durch Geschwür. Eine zweite Stenose an der Flexura coli	Roskoschny, l. c. Nr. 11
Tuberkelknoten im Netz. Aseites. Adhäsionen	Resektion der Appendix. Anastomose zwischen Colon transversum und unterem Ileum mit Murphy	Vorübergehend Kotfistel. Am 17. Aug mit Fistel entlassen	Beitr. z. klin. Chir. Bd. 17. Tab. 30
Tumor mannsfaustgroß. Cöcum und unteres Ileum umfassend; festgelötet	Resektion nicht zu wagen. Ileum und Colon ascendens im Sinne der Peristaltik verbunden	Operative Heilung	Roskoschny, l. c. Nr. 5
Tumor an Cöcum und Colon ascendens. Ileum 5 cm von der Klappe tuberculös infiltriert	Ileum mit dem rechten Drittel des Colon transversum verbunden	Der Tumor wird kleiner, doch steigern sich gegen Ende Mai die Koliken, so daß wieder operiert werden muß. Zuerst komplette Ausschaltung, dann Exstirpation (1898)	Ibidem S. 445, Fall 6

Nr.	Operateure, Datum der Operation	Geschlecht u. Alter des Patienten	Erscheinungen vor der Operation
16	Klinik Albert Ewald, 29. März 1897	W. 18 J.	Vor 10 Monaten Beginn von Kolikschmerzen. Obstipation mit Diarrhöe wechselnd. Tumor palpabel. Bronchitis
17	v. Mikulicz, 11. Mai 1897	M. 22 J.	Seit 1 Jahr krank. Diarrhöe, Schmerzen in der Cöcalgegend. Abmagerung. Tumor palpabel
18	Albert, 9. Mai 1898	M. 41 J.	Seit Jugendzeit Obstipation. Vor 8 Monaten Erbrechen, Fieber. Abmagerung. Tumor palpabel
19	v. Eiselsberg, 14. Mai 1898	W. 29 J.	Seit 2 Jahren lungenleidend. Seit 4 Monaten Abmagerung. Kolikschmerzen. Faustgroßer Tumor. Lebhafte Peristaltik
20	Czerny, 22. Okt. 1898	W. 43 J.	Seit 3 Jahren Schmerzen. Früher Hämoptoe. Obstipation. Abmagerung. Tumor palpabel
21	Klinik Albert Ewald, 29. Juli 1899	M. 27 J.	Vater gestorben an Lungenphthise. Vor 2 Jahren erkrankt. 1899 Husten, Nachtschweiße. Tumor palpabel
22	Klinik Albert Gnesda, 11. Dez. 1899	M. 30 J.	Im Juli 1896 Kolikanfälle. Schwere Attacken 1898. Tumor palpabel. Abmagerung. Hektisches Fieber
23	Czerny, 27. Febr. 1900	M. 22 J.	Seit 5 Jahren Anschwellung in der Cöcalgegend. Abmagerung. Tumor palpabel
24	Czerny, 27. März 1900	W. 30 J	Vor mehreren Monaten Schmerzen. Diarrhöe und Obstipation. Tumor palpabel

Befund bei der Operation	Operationstechnik	Resultat	Literaturangabe
Cöcum, Colon ascendens und Ileum zum Teil zu einem Tumor verschmolzen	10 cm über dem Tumor Verbindung von Ileum und Colon	Im November 1897 kein Tumor mehr fühlbar. April 1899 Tumor verschwunden. Blühendes Aussehen	Ibidem Nr. 6. S. 421
Mannsfaustgroßer stenosierender Tumor. Am Ileum noch vier Ringstenosen	Ausschaltung von 60 cm Ileum und des Colon ascendens. Murphyknopf. Enterostomie und am 11. Juli Darmresektion wegen Achsendrehung und Gangrän	Gestorben am 28. Juli 1897	Pollak, l. c. Nr. 3
Großer Tumor mit Periton. parietale verwachsen	Unterste Ileumschlinge und Colon ascendens mit Murphyknopf verbunden	Am 25. Mai gebessert entlassen	Roskoschny, l. c. Nr. 7, S. 422
Cöcum bis zur halben Höhe des Colon ascendens erkrankt. Serosa von Knötchen besetzt. Am Ileum 14 Strikturen	Totale Ausschaltung oder Resektion zu gefahrvoll wegen zu großen Verlustes an Darm und schlechtem Kräftezustand. Verbindung zwischen Ileum und Colon transversum	Am 25. Mai gestorben. Lungentuberculose, Tuberculose des Peritoneums. Dünndarmulcera	Strehl, Deutsch. Zeitschr. f. Chir. 1899, S. 411
An der Außenseite des Cöcums Hohlraum mit Granulationen. Cöcum infiltriert, verwachsen	29. Sept. Wurmfortsatz reseziert. Am 22. Okt. wegen Kotfistel Anastomose zwischen Ileum und Colon transversum	Kotfistel versiegt, Wunde schließt sich. Am 16. Nov. entlassen	Jahresber. 1898. S. 113 in Beitr. z. klin. Chir. Bd. 26
Am Ileum Tuberkelknötchen. Cöcum stenosiert. Zahlreiche Drüsen im Mesenterium	Resektion wegen disseminierter Knötchenbildung unterlassen. Freie Stelle des Ileum mit Colon ascendens verbunden	Am 19. Aug. gebessert entlassen. Am 19. Dez. 1899 gestorben an Lungentuberculose, Geschwüre in Dünn- und Dickdarm	Roskoschny, l. c. Fall 8, S. 423
Zur Zeit der Operation starker Meteorismus. Dünndarm mannsarmdick	Zwei Anastomosen mit Murphyknopf	Am 19. Dez. gestorben. Perforationsperitonitis. Nähte gewichen	Ibidem Fall 2, S. 415
An der Ileocöcalmündung derbe, mit Knötchen besetzte Infiltration	Anastomose mit Murphyknopf	Allgemeinbefinden bessert sich etwas	Jahresber. 1900, S. 117 in Beitr. Bd. 31
Cöcum verdickt und stark verwachsen	Ileum und Colon (wo?) mit Murphyknopf verbunden	Am 5. Mai Entlassung. Am 12. Juni: „Patientin sieht schlechter aus“	Ibidem S. 118

Nr.	Operateure, Datum der Operation	Geschlecht u. Alter des Patienten	Erscheinungen vor der Operation
25	v. Eiselsberg, 5. Juli 1900	M. 28 J.	Vor 4—5 Jahren Hämoptoe. Im Februar 1900 Obstipation, Erbrechen. Fieber, Meteorismus. Tumor palpabel
26	Gehle, 22. Okt. 1900	W. 20 J.	Mit 18 Jahren Schmerzen und Kollern im Leib. Diarrhöe. Wurstförmiger Tumor. Kolikanfälle mit „klingenden Geräuschen“
27	v. Eiselsberg, 29. April 1901 (vergl. Nr. 76 der Resektionen)	W. 33 J.	Im November 1898 wurde Resektion ausgeführt. 1900 neue Stenosenerscheinungen
28	v. Eiselsberg, 10. Mai 1901	W. 33 J.	Seit September 1900 krampfartige Schmerzen. Obstipation. Fieber. Nachtschweiße. In der Cöcalgegend Resistenz palpabel
29	v. Eiselsberg, 18. Juni 1901	M. 32 J.	Tuberculös belastet. Im vorigen Herbste Beginn von Kolikschmerzen. Obstipation. Fieber. Resistenz palpabel
30	Czerny, 17. April 1901	W. 30 J.	Seit 4 Jahren Schmerzanfälle. Obstipation
31	Klinik v. Eiselsberg Lorenz, 1. April 1902	W. 25 J.	Beginn vor 1 Jahr mit Kolikschmerzen. Nachtschweiße. Abmagerung. Resistenz in der Cöcalgegend
32	Klinik v. Eiselsberg Lorenz, 8. April 1902	M. 31 J.	Seit Juni 1900 erkrankt. Abmagerung, Mattigkeit. Schmerz in der Cöcalgegend. Resistenz palpabel
33	Klinik v. Eiselsberg Clairmont, 10. Aug. 1902	W. 35 J.	Beginn vor 5 Jahren. Obstipation. Kolikschmerzen in Intervallen. Husten und Nachtschweiße. Kein Tumor palpabel

Befund bei der Operation	Operationstechnik	Resultat	Literaturangabe
Cöcum und unterstes Ileum geschrumpft. Auf der Serosa Knötchen. Mesenterialdrüsen geschwellt	Oberes Ileum und Scheitel der Flexura sigmoidea verbunden	Operative Heilung. Am 21. Juli entlassen	Arch. f. klin. Chir. Bd. 70. Bd. 261
Cöcum harter Tumor, mit Dünndarm verwachsen. Lösung als unmöglich erachtet	„Nächstliegende" Ileumschlinge mit oberem Ende des Colon ascendens. Murphyknopf	Stenosenerscheinungen gehoben. Im Frühjahr 1901 wieder Durchfälle, Kräftezerfall. Gestorben 19. Juni 1901	v. Brunssche Beitr. Bd. 34. S. 176
In der Ileocöcalgegend großes Darmkonvolut von Netz überlagert. Tuberkelknötchen überall auf der Serosa zerstreut	Unterstes Ileum mit Colon transversum „im antiperistaltischen Sinne" verbunden	Patientin lebt 1902 noch. Stirbt „später an unbekannter Ursache"	Haberer, Arch. f. klin. Chir. Bd. 72. Heft 3, Nr. 2
Unterste Ileumschlingen abgeknickt, mit Cöcum und Colon ascendens verwachsen. An einer Stelle narbige Stenose	Ileocolostomia lateralis	Bald nach der Entlassung gestorben	Ibidem Nr. 3
Vollkommen fixierter Tumor. Im Mesenterium viele verkäste Drüsen	Laterale Anastomose zwischen unterstem Ileum und Colon transversum	2 Jahre später: Tumor noch palpabel. Keine Schmerzen, normaler Stuhl, keine Nachtschweiße, Gewichtszunahme	Ibidem Nr. 7
Cöcum und Colon ascendens hart infiltriert und stenosiert. Zahlreiche Knötchen	Ileum und Colon transversum mit Murphyknopf	22. Mai „bei gutem Allgemeinbefinden entlassen"	Jahresber. 1901. S. 104 Klin. Beitr. Bd. 36
Cöcum faustgroßer Tumor. Am Ileum ringförmiger Herd	Anastomose zwischen Ileum und Colon transversum	1 Jahr später am Leben, „an Gewicht zugenommen"	Haberer, l. c. Nr. 13
Auf dem Dünndarm zahlreiche Tuberkel. Cöcum derber, hühnereigroßer Tumor, hochgradig stenosiert	Eine freie Ileumschlinge mit Colon transversum	Operative Heilung. Im Juli 1902 gestorben an?	Ibidem Nr. 14
Cöcum in tuberculösen Tumor umgewandelt. Im Ileum größere und kleinere tuberculöse Herde	Unterstes Jejunum mit Colon transversum	Juli 1903 in der Cöcalgegend „undeutlich begrenzbare Resistenz". Gewichtszunahme. Husten und Nachtschweiße bestehen	Ibidem Nr. 18

Nr.	Operateure, Datum der Operation	Geschlecht u. Alter der Operation	Erscheinungen vor der Operation
34	Helferich, 13. Dez. 1902	W. 34 J.	Seit 4—5 Monaten Kolikschmerzen. Obstipation. Resistenz in der Cöcalgegend
35	Helferich, 20. Dez. 1902	W. 29 J.	Vor 1 Jahr Schmerzen. Wurstförmige empfindliche Resistenz
36	v. Eiselsberg, 31. Jan. 1903	M. 31 J.	Hereditäre Belastung. Seit 1902 Darmbeschwerden. Koliken. Abmagerung. Nachtschweiße. Palpabler Tumor

Die vorliegende Kasuistik setzt sich, wie wir sehen, nicht aus vielen Einzelbeobachtungen zusammen, sondern sie stammt in der Hauptsache aus den Erfahrungen dreier großer Kliniken (Albert, Czerny, v. Eiselsberg). Während bei den Resektionen die histologische Untersuchung der exstirpierten Präparate absolute Sicherheit über die Natur des Leidens zu bringen im stande war, sind wir hier bei den Fällen, die nicht zur Sektion kamen, diagnostisch auf den makroskopischen Befund und die klinischen Daten angewiesen. Es muß dies betont werden, denn eine Verwechslung mit Cöcaltumoren auf nichttuberkulöser Grundlage liegt, wie wir wissen, keineswegs außer dem Bereich der Möglichkeit.

Was über die Indikationen zum chirurgischen Eingreifen bei der Resektion gesagt wurde, gilt auch hier insoweit, als fast ausnahmslos wegen heftigen Stenosenerscheinungen operative Hilfe gesucht wurde. Es haben diese bei einzelnen Fällen schon einen sehr hohen Grad erreicht: Obalinski mußte deshalb zuerst die Enterostomie ausführen. Bei einem Kranken (4) war das Ileum kindsarm-, bei einem anderen (22) mannsarmdick; die Kolikanfälle häufen sich, die Kachexie nimmt zu u. s. w. Die Resektion wurde von den Operateuren als kontraindiziert betrachtet wegen der zu großen Ausdehnung des Prozesses und zu starken Verwachsungen, wegen Knötchenaussaat weithin auf der Darmserosa, hochgradiger Drüseninfektion, oder aber wegen zu schlechtem Kräftezustand (Lungenaffektion, chronische Nephritis), der den schweren Eingriff als zu großes Wagnis erscheinen ließ. Es handelte sich darum, die Okklusion auf rasche, einfache und

Befund bei der Operation	Operationstechnik	Resultat	Literaturangabe
Cöcum, Ileum, Colon ascendens mit Tuberkelknötchen besetzt. „Radikaloperation nicht angezeigt“	Unterstes gesundes Ileum ans Colon transversum. Zu- und abführendes Stück durch Nähte verengert	Am 4. Jan. 1903 mit guter Darmfunktion entlassen. Am 28. Febr. Zunahme des Körpergewichts, gutes Befinden	Hesse, Kasuist. Beitr. z. Lehre etc. Diss. Kiel 1903, Fall 2
Dem Cöcum und Mesocöcum angehöriger Tumor. Tuberculöse Knoten. Resektion „als zu schwerer Eingriff für die sehr schwächliche Patientin kontraindiziert“	Unterstes gesundes Ileum und Colon transversum. Zu- und abführendes Stück verengert	Am 13. Febr. Kotfistel. Am 1. März Kotfistel geschlossen. Allgemeinbefinden gut	Ibidem Fall 3
Cöcum und Colon ascendens in einen tuberculösen Tumor umgewandelt, mit Rectum und Flex. sigmoidea verlötet	Ablösung des Tumors scheitert. „Ileoflexurostomia lateralis im antiperistaltischen Sinne“	5 Monate post op. Tumor kleiner. Wohlbefinden, Gewichtszunahme	Ibidem Nr. 22

schonendste Weise zu heben. Bei Kotfistel wurde 2mal (3 und 20) anastomosiert.

Technik. Zur Anastomose wurde in den meisten Fällen die unterste gesunde Ileumschlinge verwendet. Wo diese miterkrankt, geschrumpft, mit dem Cöcum verlötet oder von Knötchen bedeckt war, wurde eine obere Schlinge oder das Jejunum (32) benutzt. Am Dickdarm kam je nach der Ausdehnung der Erkrankung die Oeffnung in den Bereich des Colon ascendens, viel häufiger aber ins Col. transversum zu liegen, 2mal in die Flexur.

Ob das Anlegen des Dünndarmes in iso- oder antiperistaltischem Sinne geschah, ist in den wenigsten Krankengeschichten angegeben; 2mal ist das letztere ausdrücklich betont. Bei einem Fall (22) waren zwei Anastomosen notwendig. — Der Murphyknopf wurde 8mal benutzt. 2mal (Helferich) wurden zu- und abführendes Stück durch Naht verengert.

Von operativen Komplikationen und Kombinationen ist folgendes zu notieren: 2mal wurde der Wurmfortsatz reseziert, 1mal (v. Hacker) eine Plastik bei gleichzeitiger Dünndarmstriktur ausgeführt; auf letztere werden wir später zurückkommen müssen. 1mal wird die Gallenblase exstirpiert. Beim Versuch, die Verwachsungen zu lösen, riß in Fall 4 das Colon ein und wurde genäht. Israel gießt wegen bereits bestehender Peritonealtuberculose Jodoformöl in den Bauch.

Die Resultate. Im Anschluß an die Operation starben 3 Fälle = 8,3 % Mortalität. Die Todesursachen sind folgende:

Fall 12 nach 8 Tagen an käsiger Pneumonie.
„ 19 „ 11 „ „ generalisierter Tuberculose.
„ 22 „ 8 „ „ Perforationsperitonitis. Weichen der Nähte.

Bei den am Leben Gebliebenen sind wir ohne Nachrichten über das spätere Befinden bei 10 Fällen. Diese verlassen gebessert, die meisten mit Gewichtszunahme das Spital. Bei Fall 20 ist die Kotfistel versiegt. Nr. 13 wird mit Fistel entlassen.

Berichte über das weitere Ergehen nach der Spitalentlassung liegen vor bei 23 Fällen.

Von diesen sind 8 gestorben nach folgender Zeit und an folgenden Ursachen:

Fall 28 bald nach der Entlassung. Todesursache unbekannt.
„ 17 nach ca. 2 Monaten. Nach Pollack fiel Patient „der Verkettung einer Reihe unglücklicher Zufälle zum Opfer, die mit einem Volvulus begann und schließlich durch das Fortschreiten der Ernährungsstörungen und der Tuberculose ad exitum führte".
„ 31 nach ca. 2 Monaten. Todesursache?
„ 8 nach nicht ganz 2 Monaten an Fisteln, amyloider Degeneration.
„ 21 nach ca. 6 Monaten an Lungentuberculose, Geschwüren in Dünn- und Dickdarm.
„ 26 nach ca. 8 Monaten an tuberculösem Marasmus.
„ 2 einige Jahre später an allgemeiner tuberculöser Infektion.
„ 27 „später an unbekannter Ursache".

Von den übrigen 15 Kranken wissen wir folgendes:

Die Nachrichten reichen bis auf 1 Jahr bei . . . . 7 Fällen (d. h. auf verschiedene Zeitpunkte innert Jahresfrist).

Von diesen zeigen 5 Wohlbefinden, Gewichtszunahme, ja bei einem ist von „Gesundheit" die Rede. 3 von diesen 5 lassen deutliche Abnahme des Tumors erkennen. Bei Nr. 6 verschwindet er, so daß keine Spur mehr zu finden ist. Bei Nr. 7 ist er noch walnußgroß; bei 30 „kleiner geworden".

Bei 1 Fall (33) ist Gewichtszunahme notiert, aber Husten und Nachtschweiß bestehen.

Bei 1 Fall (15) wird der Tumor kleiner, aber die Koliken treten wieder auf, so daß die totale Ausschaltung nötig wird.

1 Patient (4) mit sonst gehobenen Beschwerden „sieht schlechter aus".

Nachrichten bis auf 2 Jahre . . . . . 3 Fälle.

Nr. 5 zeigt Gewichtszunahme und völliges Wohlbefinden. Bei Nr. 16 ist der Tumor nicht mehr fühlbar. „Blühendes Aussehen." Bei Nr. 28 ist der Tumor noch palpabel. Wohlbefinden, Gewichtszunahme.

Nachrichten bis auf 3 Jahre . . . . . 1 Fall.

Nr. 4 Vorzügliches Befinden.

Nachrichten bis auf 4¾ Jahre . . . . . 1 Fall.

Nr. 1. Zu dieser Zeit noch „gesund".

Nachrichten bis auf 6 Jahre . . . . . 1 Fall.

Nr. 3. Kotfistel schließt sich nicht. Nach Verfluß von 4 Jahren totale Ausschaltung. Nach 6 Jahren gestorben an Lungentuberculose.

Nachrichten bis auf 7 Jahre . . . . . 2 Fälle.

Bei Nr. 9 ist konstatiert, daß Patient zu dieser Zeit noch am Leben ist. Nr. 10 ist vollkommen wohl; Tumor noch palpabel.

Das aus dieser Kasuistik zu ziehende Resümee ist im ganzen entschieden ein günstiges. Der Erfolg der Operation ist ein zum Teil so weit reichender, daß der Begriff „palliativ" ihn nicht mehr deckt. Es werden nicht nur die Stenosenerscheinungen fast durchweg dauernd gehoben, sondern wir konstatieren als auffallendes und höchst interessantes Phänomen, daß bei einer Anzahl von Kranken bei Jahre dauerndem Wohlergehen die Cöcalgeschwulst kleiner wird, ja so weit schwindet, daß sie nicht mehr palpabel ist.

Auf ein vergleichendes Abwägen der hier gewonnenen Resultate mit denen der Resektion und der nachfolgend besprochenen anderen Ausschaltungsmethoden werden wir später eintreten, ebenso auf die Deutung des konstatierten Tumorschwundes.

β) *Unilaterale Darmausschaltung.*

(Hacken 1861.)

Den Uebergang von der inkompletten Maisonneuveschen Lateralanastomose zur totalen bilateralen Darmexklusion bildet die unilaterale Ausschaltung, bei welcher der erkrankte Darm bloß mit seinem abführenden, nicht aber mit dem zuführenden Teil kommuniziert (vide schematische Figuren nach Alglave). Es handelt sich also hier nicht um eine totale Ausschließung, denn die Möglichkeit besteht, daß ein Teil des Darminhaltes auf retrogradem Wege in die partiell ausgeschaltete Darmpartie gelangt. Auch diese Methode kam bei einer Anzahl von Cöcaltuberculosen zur Ausführung.

Hinsichtlich der Indikationen ist von Wichtigkeit, daß in der vorliegenden kleinen Kasuistik von 7 Fällen 5mal die Cöcaltuberculose mit Kotfistel, welche nach Abszeßbildung mit oder ohne Inzision sich entwickelte, kompliziert war. Es galt hier also vor allem, die Kranken von einer höchst lästigen, das Leben direkt gefährdenden, zum Marasmus führenden Komplikation zu befreien. Die Exstirpation erschien bei diesen sowie den übrigen Fällen technisch ganz unmöglich, oder war bei schlechtem Allgemeinzustand mit zu großem Risiko verbunden.

Was die Methoden der Technik betrifft, so erfolgte die Implantation des zentralen Ileumendes 4mal ins Colon descendens, 2mal ins Colon ascendens und 1mal ins Colon transversum. Dabei kamen die zwei Typen der achsialen und lateralen Apposition zur Anwendung, wie sie in den beigegebenen schematischen Figuren skizziert sind.

Nr.	Operateure, Datum der Operation	Geschlecht u. Alter des Patienten	Erscheinungen vor der Operation
1	Steinthal, 10. Okt. 1895	M. 19 J.	Dezember 1894 Blinddarmentzündung; später Kotabszeß. 6. Juli Fisteloperation
2	Bérard et Jaboulay, Mai 1900	?	Fistulöse Tuberculose des Cöcum
3	v. Eiselsberg, 26. Mai 1900	M. 26 J.	Sommer 1899 Durchfälle. Schmerzhafter Tumor. Kollern. Abmagerung. Spitzenaffektion
4	Helferich, 9. Juni 1900, 16. Okt. 1900	W. 23 J.	Beginn 1899. Im Febr. 1900 Schmerzen in der Cöcalgegend. Anämie. Lungentuberculose. Abszeß der Cöcalgegend. Inzision. Kotfistel.

Befund bei der Operation	Operationstechnik	Resultat	Literaturangabe
In Schwarten eingebetteter Cöcaltumor. „An Exstirpation nicht zu denken“	Ileum durchtrennt; distales Ende verschlossen, proximales in die Flexur implantiert	Am 14. Oktober gestorben. Chloroformtod	Württ. med. Correspondenzbl. 1896
Abszesse. Breite Adhärenzen.	Zuerst laterale Knopfanastomose zwischen Ileum und Colon descendens, dann Durchtrennung des Ileums und Verschluß der Enden (vergl. Fig. 18)	Nach 3 Monaten sehr guter Erfolg. Aus der Fistel kein Darminhalt. Stühle nicht diarrhoisch. Tumor nicht wesentlich kleiner	Belgrand, l. c. 27, S. 147
Apfelgroßer Tumor. Drüsenschwellung. Ileum 20 cm weit erkrankt	Einpflanzen des Ileums in die Flexur	Am 5. Tage hat die Schmerzhaftigkeit schon abgenommen. Am 16. Juni entl Tumor kleiner. Nov. 1901 Cöcaltumor vorhanden, schmerzhaft. Durchfälle. Allgemeinzustand schlecht. Vorgeschrittene Phthise, Fieber	Prutz, l. c. S. 260, Nr. 18
	Am 9. Juni laterale Anastomose zwischen Ileum nahe dem Cöcum u. Colon transversum. Kotfistel bleibt. Am 16. Oktober Durchtrennung des Ileums vor der Anastomose und Naht der Enden	Operation. Heilung. Kotfluß besteht weiter. Gestorben am 26. März 1901. Marasmus. Miliartuberculose beider Lungen	Ammer, Zur Kasuistik der Darmausschaltung. Diss. Kiel 1902, S. 17, F. III

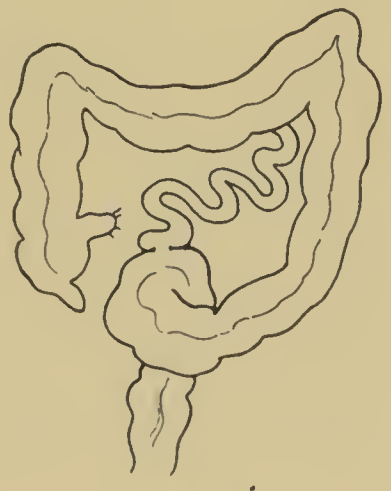

Fig. 18.

Nr.	Operateure, Datum der Operation	Geschlecht u. Alter des Patienten	Erscheinungen vor der Operation
5	Delore, 1. Aug. 1900	W. 40 J.	Seit 6 Monaten Kolik Abszeß. Kotfistel. Kachexie
6	Delore, 20. Nov. 1900	W. 20 J.	Im Mai 1900 wegen Appendicitis operiert. Später Kotfistel
7	Helferich, 19. Juni 1901	M. 33 J.	Anfang 1901 Obstipation. Juni 1901 Geschwulst. Blaß, elendes Aussehen

Bei 2 Fällen war zuerst eine laterale partielle Ausschaltung gemacht worden, allein der Kotausfluß versiegte nicht; es wurde deshalb das zur Anastomose führende Ileum durchtrennt und damit die unilaterale Exklusion bewerkstelligt.

Wenn in dieser kleinen Kasuistik die Erfolge, insbesondere die Dauerresultate im ganzen schlechte sind, so liegt dafür die Ursache in der Ungunst der Fälle, in der weit vorgeschrittenen lokalen und allgemeinen Erkrankung; denn daß die Methode mindestens so viel zu leisten vermag als die einfache Lateralanastomose, welche, wie wir wissen, zum Teil sehr befriedigende Resultate ergibt, ist a priori gewiß. Wir sehen von den 7 Fällen 4 in kurzer Zeit nach der Operation an allgemeiner Tuberculose oder progressiver Lungenphthise zu Grunde gehen. Ein Fall endigt gleich nach der Operation letal und wird als Chloroformtod aufgefaßt. Ein palliativ anhaltender Erfolg ist erreicht

Befund bei der Operation	Operationstechnik	Resultat	Literaturangabe
Cöcum und Dünndarm verwachsen; „énorme paquet d'adhérences" nach „appendicite tuberculeuse"	Ileum ins Colon ascendens eingepflanzt mit Murphyknopf	Gestorben am 29. August. Kontinuierliche Kachexie, trotz Verminderung des Kotflusses	Patel, Les tuberculoses chir. Thèse de Lyon 1901, S. 233
„Tuberculose ileo-appendiculaire"	Ileum in die Flexur implantiert; mit Knopf	Im Febr. 1901 Fistel versiegt. Kompakter Stuhl	Ibidem S. 235
In der Gegend des Cöcums knollige Verdickungen; mehrere Darmschlingen verwachsen. Auf der Serosa miliare Knötchen	Anastomose zwischen der nächsten freien Dünndarmschlinge und Colon transversum. Axiale Implantation mit Murphyknopf	Gestorben am 22. Juli an „weit vorgeschrittener Lungentuberculose"	Ammer. l. c. S. 23. F. IV

Fig. 19

bei Fall 2 und 6, vorübergehende Besserung bei 3 und 7. Die Kotfistel, welche durch die Maisonneuvesche Anastomose nicht zum Versiegen gebracht wurde, kam bei Fall 2 nach der unilateralen Ausschaltung zum Verschluß, bei Fall 4 sezernierte sie weiter.

Resektion nicht ratsam! Versuch der Exstirpation scheiterte! lesen wir auch hier oft in den Operationsbeschreibungen. Auch da liegen die Gründe zur Ausschaltung und Unterlassung der Radikaloperation in zu ausgedehnten Verwachsungen, in auf zu große Darmstrecken und die Nachbarschaft übergehender tuberculöser Erkrankung, in der Aussaat miliarer Knötchen à distance, in hochgradiger Drüsentuberculose, abgesackter Abszedierung oder zu elendem Kräftezustand. Kot- und Eiterfisteln erfordern sichere Eliminationsmethode. — Die Diagnose wird 2mal durch die histologische Untersuchung exzidierter Stückchen erhärtet.

γ) *Totale, bilaterale*

Nr.	Operateure. Datum der Operation	Geschlecht u. Alter des Patienten	Erscheinungen vor der Operation
1	R. Frank, 20. März 1892	W. 25 J.	Ueber 1 Jahr krank. Kolikschmerzen. Fieber, Schüttelfröste. Beweglicher Tumor. Im Sept. 1891 zuerst von Hochenegg laparotomiert
2	Funke, 1. Nov. 1894	M. 39 J.	1894 Kolikanfälle. Diarrhöe. Tumor in Cöcalgegend. Nach Spaltung eines Abszesses Kotfistel
3	Conrath, 10. Okt. 1895	W. 35 J.	Seit 3 Jahren Obstipation. 1894 Schmerzen und Abszeß der rechten Leiste. Kotfistel
4	Wiesinger, 1895	W. 16 J.	Seit 19 Wochen krank. Schmerzen. Abwechselnd Obstipation und Diarrhöe. Tumorartige Resistenz. Nach Inzision Kotfistel

Darmausschaltung [1]).

Befund bei der Operation	Operationstechnik	Resultat	Literaturangabe
Versuch der Exstirpation scheitert. Schwielig, festsitzender Tumor. Weitere Striktur im Ileum	Colon ascendens und 70 cm Ileum ausgeschaltet. Enden d. exklud. Partie offen eingenäht	Beschwerden schwinden ganz. Aus Ileum entleert sich nichts, aus Colon Schleim. Späteres Resultat?	Wiener klin. Wochenschr. 1892. S. 391
Cöcum und größter Teil des Colon ascendens schwielig verdickt, adhärent. Miliarknötchen	Resektion als zu gefährlich erachtet. Ileum 10 cm von der Valvula durchtrennt, ins Colon transversum seitlich implantiert. Enden verschlossen, bei bestehender Fistel. (Vgl. Schema Fig. 20.) Der Versuch, auch die Fistel zu schließen, mißlang vollständig	Späteres Schicksal nicht bekannt	Prager med. Wochenschr. 1895, S. 342
Stark verwachsener Tumor	Technik wie bei Fig. 20. Enden verschlossen. Zentrales Ileumende ebenfalls verschlossen und lateral mit Colon ascendens vereinigt	Gestorben wenige Stunden post op. Collaps	Beitr. zur klin. Chirurgie, l. c. S. 103
Cöcum mit Ileum verwachsen, so daß Resektion verhindert ist	Exklusion mit Verschluß. Aussehaltung von 10 cm freiem Ileum und Colon bis Mitte transversum. Zentrales Ileum auch verschlossen und lateral ans Colon transversum angelegt	Fistel sondert anfangs fäkulente Flüssigkeit, später Schleim ab. Gewichtszunahme. Resistenz in der Cöcalgegend verschwindet. Diarrhöisehe Stühle wahrscheinlich auf „Tuberculose des Darms“ zurückzuführen. 1901 Cöcaltumor ganz bedeutend zurückgegangen. Fistel besteht noch mit minimaler Absonderung. Patientin hat sich außerordentlich erholt, ist jetzt verheiratet	Lührs, Münch. med. Wochenschrift 1896, S. 795 Deutsche Zeitschrift f. Chirurgie Bd. 62, S. 1

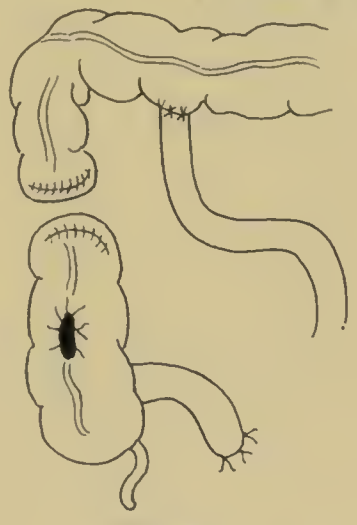

Fig. 20.

[1]) Die Aussehaltungsexstirpationen werden hier nicht aufgeführt.

Nr.	Operateure, Datum der Operation	Geschlecht u. Alter des Patienten	Erscheinungen vor der Operation
5	Kundrat, 1. März 1896	M. 24 J.	Mit 20 Jahren erkrankt. Fieber. Kolik. Abszeß. Nach Inzision Kotfistel. Abmagerung. Fieber.
6	Ullmann, April 1896	M. 21 J.	Abmagerung. Schmerzen in der Cöcalgegend. Obstipation. Tumor
7	Wölfler, 10. Juni 1896	W. 32 J.	Vor 2 Jahren erkrankt. Schmerzen, Fieber. Tumor der Cöcalgegend. Inzision eines Abszesses
8	v. Eiselsberg, 25 Juni 1896	M. 37 J.	Lungenphthisis. Am Cöcum wurstförmiger Strang. Diarrhöe. Abmagerung

Befund bei der Operation	Operationstechnik	Resultat	Literaturangabe
Peritoneum mit Tuberkelknötchen besät. Zusammengebackener Tumor	Resektion „ausgeschlossen". Exclusion ouverte bilatérale. Laterale Apposition des Ileums ans Colon transversum	Verläßt am 6. Aug. „gebessert" die Klinik. Tuberculose auf Bauchdecken übergegangen. Späteres Schicksal?	Roskoschny, c. F. III, S. 441
Peritoncaltuberculose. Adhärenzen verhindern Exstirpation	Ausschaltung eines Teils des Ileums und des Colon ascendens, Verschluß des cöcalen Dünndarmendes. Das proximale Colonende eingenäht. Ileum ins Colon transversum eingenäht	Tumor verkleinert sich sehr	Protokoll d. Ges. d. Aerzte in Wien. Wiener klin. Wochenschr. 1896, Nr. 25. Jahresbericht f. Chirurgie 1896, S. 686
Tumorartig verdicktes Cöcum und Colon ascendens. Starke Verwachsungen, deshalb abgesehen von Exstirpation	Ausschaltung des Colon ascendens und Einmündung des Ileum. Beide Enden nach außen. Seitliche Apposition der verschlossenen Enden. (Vergl. Schema Fig. 21.)	½ Jahr post op. Tumor kleiner, nicht schmerzhaft. Wohlbefinden, so daß sich Patient zur angeratenen Exstirpation nicht entschließt. 1 Jahr nach der Operation Aussehen verschlimmert, Tumor eher zugenommnen. Sekretion aus den Fisteln gering.	Conrath. l. c. Nr. 74

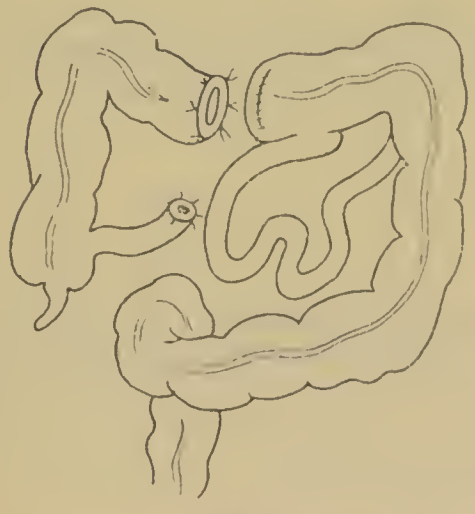

Fig. 21.

Cöcum klein, hart infiltriert, nicht verwachsen, ebenso Colon ascendens und Hälfte des transversums. Resektion durch schlechten Allgemeinzustand kontraindiziert. Exzidiertes Stück ergibt Tuberculose	Zweck der Ausschaltung: Bekämpfung der Diarrhöen. Colon bis Mitte transversum ausgeschaltet. Enden eingenäht. Proximales Ileumende direkt mit Colon vereinigt	Diarrhöe gebessert. Gestorben nach 2 Monaten an Lungentuberculose	Archiv f. klin. Chirurgie Bd. 54, H. 3

Nr.	Operateure, Datum der Operation	Geschlecht u. Alter des Patienten	Erscheinungen vor der Operation
9	Bier, 26. Juni 1896	W. 16 J.	In der Jugend Tuberculose anderer Organe. Vor 3 Jahren Durchfälle, Zeichen von Darmstenose. Aug. 1895 Kotfistel
10	Friedländer, 29. Juli 1896	W. 19 J.	Vor 7 Jahren Kontusion, seither Schmerzen. Seit 3 Jahren Tumor. Diarrhöe u. Verstopfung. Fieber
11	Wiesinger, 8. Aug. 1896	M. 22 J.	Vor 3 Jahren Lungenblutung. Vor 8 Wochen Kolikschmerzen. Walzenförmige Geschwulst.
12	Bier, 19. Okt. 1896	M. 20 J.	Seit Febr. Diarrhöe und Schmerzen. Lungenphthise. Tumor der Cöcalgegend
13	Friedländer, 12. Febr. 1898	M. 27 J.	Seit 5 Jahren „Aufstellen" der Därme in der Cöcalgegend. Später Fieber, Diarrhöe. Abmagerung. Tumor
14	Albert, 29. April 1898	M. 24 J.	Dezbr. 1897 Kolikschmerzen. Jan. 1898 Abszeß in der Cöcalgegend. Fistel
15	Ewald 19. Juni 1898	W. 11 J.	Beginn vor 1 Jahr. Kolik. Obstipation. Zunehmende Abmagerung. Meteorismus. Hochgradige Stenose

Befund bei der Operation	Operationstechnik	Resultat	Literaturangabe
Cöcum, Colon ascendens und ein Teil des Ileum in der Geschwulst aufgegangen, nicht zu exstirpieren	Beide Enden eingenäht. Ileum und Colon transversum direkt vereinigt	Dezember 1896. Gewichtszunahme. Wohlbefinden. Tumor auf $^1/_3$ geschrumpft. 2 Fisteln bestehen noch	Münch. med. Wochenschr. 1897, S. 185
Colon und Ileum mit miliaren Tuberkeln besetzt. Ueberall vergrößerte Drüsen. Tumor verwachsen. Resektion „nicht tunlich“	Beide Enden eingenäht. Ileum und Colon lateral vereinigt	Am 13. September Appetit, Stuhl, Temperatur normal. Späteres Schicksal nicht bekannt	Roskoschny, l. c. S. 444, F. 4
Invagination des Cöcum und Colon ascendens ins Colon transversum, offenbar durch tuberculöse Prozesse bedingt	Cöcum, Colon ascendens und transversum ausgeschaltet. Beide Enden eingenäht. Ileum axial ins Colon descendens	Von der Operation geheilt	Münch. med. Wochenschr. 1896, S. 1062
Allgemeine Peritonealtuberculose. Tumor wegen Verwachsungen nicht zu exstirpieren	Beide Enden eingenäht. Ileum mit Colon transversum direkt verbunden	14. Dez. 1896. Gewichtszunahme. Tumor auf die Hälfte geschrumpft	Münch. med. Wochenschr. 1896, S. 184
Ileum, Cöcum. Colon ascendens erkrankt. Drüsen. Resektion „unausführbar“	Beide Enden eingenäht. Laterale Apposition des zentralen Ileum mit Colon	Am 9. März entlassen. Alle Beschwerden geschwunden; nimmt an Gewicht „enorm“ zu. Nach 3 Jahren „vollkommen wohl“, versieht den Dienst als Kondukteur	Roskoschny, l. c. S. 447, Nr. 7
Fixierter Tumor, unterstes Ileum, Cöcum, Colon ascendens und flexura hepat. umfassend. Resektion unausführbar	Ileum 30 cm vor dem Cöcum durchtrennt. Colon transversum in Mitte. Gesunde Enden direkt vereinigt. Ausgeschaltete Enden eingenäht	Am 7. Juli entlassen. Am 12. Juli blühendes Aussehen. Tumor „um vieles“ kleiner. Am 22. Dez. gestorben an Pneumonie.	Ibidem S. 455, Nr. 11
Dünndarm „enorm“ gebläht. Kindsfaustgroßer Tumor. Mesenterium von Drüsen durchsetzt	40 cm Ileum, Cöcum, Colon ascendens ausgeschaltet. Enden eingenäht. Anastomose mit Knopf. 30 cm Ileum reseziert wegen Striktur	7. Februar 1901. Patient sieht blühend aus. Appetit, Stuhl normal. Colonfistel kleinbohnengroß. Ileumfistel geschlossen. Tumor geschwunden	Ibidem S. 450, Nr. 8

Nr.	Operateure, Datum der Operation	Geschlecht u. Alter des Patienten	Erscheinungen vor der Operation
16	Ewald. 27. Febr. 1899	W. 41 J.	Aug. 1898 Schmerzen in der Cöcalgegend. Abszeßbildung. Fistel nach Inzision. Unbeweglicher Tumor
17	Friedländer, 10. Juni 1899	W. 26 J.	Vor 2 Jahren Geschwulst in der Leistengegend. Kolikartige Schmerzen. Zunehmende Schwäche. Starke Stenose
18	Gnesda, 10. Okt. 1899	M. 14 J.	Beginn vor 1 Jahr. Leibschmerzen. Diarrhöe. Vor 8 Monaten Tumorbildung. Abszedierung. Kotfistel
19	Gayet, 1900	W. 30 J.	Abszeß in der Lumbalgegend, aus dem sich ein Anus praeter. entwickelt. Verschiedene Operationen zum Verschluß umsonst
20	Friedländer, 18. Nov. 1900	W. 34 J.	Hereditär belastet. Von 1894 an Schmerzen. Geschwulst. Koliken. Obstipation
21	Friedländer, 14. Okt. 1900	M. 21 J.	Mutter gestorben an Phthise. Beginn des Leidens 1897. Schmerzen, Erbrechen, Obstipation. Fieber. Nachtschweiße. Abmagerung. Schmerzhafte Resistenz

Befund bei der Operation	Operationstechnik	Resultat	Literaturangabe
Unterstes Ileum, Cöcum, Colon ascendens fest verlötet. An Resektion nicht zu denken	Laterale Anastomose zwischen gesundem Ileum und Colon transversum (Murphy). Beide Enden eingenäht	August 1899 hohes Fieber. Starke Sekretion. 20. Dez. 1899 gestorben. In letzter Zeit starke Diarrhöe. Marasmus	Ibidem S. 452, Nr. 9
Mannsfaustgroßer Tumor, fest verwachsen, mit miliaren Knötchen	Gesundes Ileum und Colon durch laterale Apposition vereinigt. Beide Enden eingenäht	Am 25. Sept. entlassen. Juli 1900 Gewichtszunahme. Aus den Fisteln viel Eiter und Schleim. 31. Jan. 1901. Starke Schmerzen in der Ileocöcalgegend. Patient abgemagert	Ibidem S. 453, Nr. 10
Mannsfaustgroßer, grobwulstiger Tumor, minimal beweglich	Durchtrennung am Colon transversum. Gesunde Enden verschlossen. Laterale Apposition. Ausgeschaltete Enden eingenäht	31. Dezember entlassen. 10. Februar 1901 „Bild strotzender Gesundheit". Tumor verkleinert. Keine Beschwerden. Sterkoralfistel sondert etwas Eiter ab	Ibidem S. 457, Nr. 12
Die Fisteln führen ins Colon ascendens. Weite Verwachsungen	Zuerst Ileocolostomie. Der Ausfluß von Kot sistiert nicht. 2 Monate später Totalausschaltung von ca. 1,50 m Darm. Verschluß der Enden	Rasche Besserung, Gewichtszunahme. Nach 4 Monaten nur geringe Sekretion aus der Fistel	Soc. de chir. de Lyon 3. Mai 1900. Zit. nach Belgrand, l. c. S. 144
Im Juni erste Operation. Hinter dem Tumor retroperitonealer Abszeß. Amputation der Appendix. Cholecystotomie. Fistelbildung. Am 18. Nov. zweite Operation. 8 Stenosen im Ileum. Tuberculose des Colon ascendens	Ausschaltung von 160 cm Ileum und 40 cm Colon. Enden eingenäht. Laterale Apposition des centr. Ileum und Colon transversum	Am 18. Februar entlassen. Zustand gebessert. Abszeßfistel fast ganz geschlossen	Roskoschny, l. c. S. 458, Nr. 13
Am 30. August Abszeß eröffnet. Fistel. Am 14. Okt.: Sehr ausgebreiteter Prozeß. Serosa mit Knötchen bedeckt. „An Resektion nicht zu denken"	Ausschaltung von Ileum, Colon asc. u. Flex. hepatica. Einnähen der Enden. Axiale Implantation des gesunden Ileums ins Colon transversum	Am 6. Februar 1901 entlassen. Alle Beschwerden gewichen. Fisteln sezernieren schleimigen Eiter. Körpergewicht zugenommen. Resistenz gleichgeblieben	Ibidem l. c. S. 461, Nr. 14

Nr.	Operateure, Datum der Operation	Geschlecht u. Alter des Patienten	Erscheinungen vor der Operation
22	Peyrot, 1900	?	Kotfistel bei Cöcaltuberculose
23	Ricard, 15. Jan. 1903	M. 44 J.	Seit 9 Jahren Schmerz in der rechten Fossa iliaca. Verstopfung. Seit 1900 „crises de douleurs terribles", die immer häufiger kommen. Tumor palpabel. Am 28. Juli 1902 Inzision; Kotfistel

Den alten, langen, experimentell und klinisch ausgefochtenen Streit um die Technik der bilateralen Ausschaltung, um die offene Exklusion oder Ausschaltung mit Verschluß wollen wir nicht ruminieren. In der Hauptsache ist er dahin entschieden, daß die totale Exklusion kranker Darmteile mit primärem totalem Verschluß als ein gefährlicher Eingriff zu betrachten ist. Die bilaterale Ausschaltung mit Einnähen beider Enden (zentrales Ende unten, peripheres oben im Wundwinkel) fand denn auch in der weit überwiegenden Mehrzahl, d. h. bei 17 Fällen unserer Kasuistik statt. Beide Enden wurden geschlossen bei 4 Fällen, die alle mit Fisteln, also mit Ventilen für den Abfluß retinierten Sekretes, versehen waren. Einnähung bloß eines Endes fand nur 1mal statt.

Ueber die Dimensionen des ausgeschalteten Darmstückes ist folgendes zu resümieren: Vom Dickdarm wurde am häufigsten Cöcum und Colon ascendens abgetrennt, bei einer kleineren Zahl auch ein Teil des Colon transversum. Das ganze Colon transversum wurde 1mal unter Insertion des Ileums ins Colon descendens ausgeschaltet. Vom Ileum wurden, bei zum Teil hier gleichzeitig vorhandenen Stenosen, 10, 40—70—160 cm mit exkludiert; die ganze Länge des ausgeschalteten Darmstückes wird von Gayet auf 1,50 m, von Friedländer auf 160 cm Ileum und 40 cm Colon geschätzt. Wir treffen hier Maximalleistungen! Ueber die Grenzen des Möglichen berichtet die Deutsche Chirurgie an anderer Stelle.

Die Verbindung der gesunden Darmteile geschieht in der Mehrzahl der Fälle durch laterale Apposition des verschlossenen Ileumendes. End to side-Implantation 3mal, zirkuläre direkte Vereinigung 4mal.

Unser Hauptinteresse konzentriert sich auf die Resultate dieser Behandlungsmethode, von der wir erwarten, daß sie nicht nur die vorhandenen Stenosenerscheinungen zu heben im stande sei, sondern auch durch vollständige Fernhaltung des Darminhaltes von der ulzerierten Darmwand, durch die Ermöglichung medikamentöser Einwirkung, durch Verhinderung des Weitertransportes tuberculösen Sekretes in tiefere

Befund bei der Operation	Operationstechnik	Resultat	Literaturangabe
	Ausschaltung von 15 cm Ileum und Mitte Colon. transversum. Enden offen. Laterale Anastomose des gesunden Dünn- und Dickdarms	„L'opération est suivie de mort“	Lance, l. c. S. 151, Nr. 139
Bei der Operation am 28. Juli 1902 findet man das Cöcum verwachsen, mit Knötchen bedeckt. Ein exzidiertes Stückchen zeigt Tuberculose. „l'extirpation semble impossible“	Am 18. Novbr. 1902 Lateralanastomose zwischen Ileum und Colon transversum. Kotfistel bleibt. Am 15. Jan. 1903 Totalausschaltung	Rapide Besserung. Nach 3 Monaten 18 kg schwerer. Tumor kleiner. Fistel sezerniert nur noch wenig seröse Flüssigkeit	Ibidem S. 155, Nr. 146

Darmteile die Chancen zur Ausheilung des tuberculösen Prozesses zweifellos bedeutend zu verbessern vermöge.

Todesfälle in unmittelbarem Anschluß an die Operation ereigneten sich 2: der eine an Kollaps, beim anderen ist die Ursache nicht angegeben. Wir hätten somit eine Mortalität von ca. 8%.

Von den 21 Kranken, welche die Operation überstanden, starben später 3.

1 Fall 2 Monate nach der Operation an Lungentuberculose.
1 „ 8 „ „ „ „ „ Pneumonie.
1 „ 10 „ „ „ „ „ profusen Diarrhöen und Marasmus.

Von den anderen 18 Fällen ist folgendes in Erfahrung gebracht:

Ueber das spätere Schicksal nach Entlassung aus der chirurgischen Behandlung ist nichts bekannt bei 8 Fällen. Bei diesen 8 schon lautet das Ergebnis in der kurzen Zeit der Beobachtung zum Teil sehr günstig. Die Stenosenerscheinungen sind zurückgegangen, die Koliken hören auf. Die Patienten zeigen besseres Allgemeinbefinden, Zunahme an Körpergewicht (Nr. 6 und 12), die Fistel schließt sich (20). Bei einem Fall (Nr. 5) hat sich der Allgemeinzustand wohl gebessert, aber der tuberculöse Prozeß hat die Bauchdecken ergriffen.

Nachrichten bis auf 1 Jahr sind erhalten bei . . . 5 Fällen (d. h. die Erkundigungen erstrecken sich auf verschiedene Zeitpunkte innerhalb Jahresfrist).

Darunter sehr rasche Besserung, Gewichtszunahme, Verkleinerung des Tumors bei 4 Fällen.

Bei 1 Fall (7) anfangs Besserung, Gewichtszunahme, Abnahme des Tumors, später wieder Verschlimmerung, Tumor wird größer.

Nachrichten bis auf 2 Jahre bei . . . . . 2 Fällen.

1 Fall (15) sieht blühend aus. Tumor geschwunden. Colonfistel bohnengroß. Ileumfistel geschlossen.

Der 2. Fall (18) zeigt das Bild „strotzender Gesundheit“. Keine Beschwerden. Tumor verkleinert.

Nachrichten bis auf 3 Jahre bei . . . . . 2 Fällen.

1 Fall (13): Alle Beschwerden weg! „Enorme Gewichtszunahme, vollkommen wohl, versieht den Dienst als Kondukteur.“

Weniger günstig ist das Resultat beim 2. Fall (17); starke Schmerzen, Abmagerung.

Nachrichten bis auf 6 Jahre bei . . . . . 1 Fall.

Nr. 4. Cöcaltumor bedeutend zurückgegangen. Patientin hat sich außerordentlich erholt, ist jetzt verheiratet.

Conrath sagt in seiner uns bekannten Arbeit von den 8 ihm damals (1898) zur Verfügung stehenden Fällen kompletter Darmausschaltung: „Die Resultate sind jedenfalls schlechter als nach der Exstirpation und ganz besonders nach der Enteroanastomose.“ Wer die Ergebnisse der jetzt von mir vorgelegten, etwas größeren Kasuistik betrachtet, wird finden, daß dieser Satz nicht mehr zu Recht besteht. Noch lagen Conrath die sehr günstigen Berichte aus Alberts Klinik nicht vor; er hatte nur die „Endresultate“ zweier gerade sehr wenig gelungener Fälle vor sich. Daß die bis jetzt gemachten Erfahrungen, wie er sagt, die Möglichkeit erfolgreicher operativer Hilfeleistung selbst bei vorgeschrittenen Stadien dieses Leidens beweisen, ist von vornherein gewiß. Die Mortalitätsziffer, d. h. die Zahl der an der Operation Gestorbenen dürfen wir derjenigen der Resektionskasuistik nicht gegenüberstellen, weil die Zahl der Fälle zu ungleich ist. So wie die Zahlen lauten (25 % : 8 %) fällt der Prozentsatz sehr zu Ungunsten der Resektion aus, kommt dagegen trotz des komplizierteren Eingriffs ziemlich gleich dem der einfachen Ileocolostomie.

Die Vorzüge der Methode und der durch sie gebrachte Fortschritt treten vor allem bei den mit Kotfistel komplizierten Fällen zur Evidenz hervor. Während diese, wie wir wissen, nach der lateralen Anastomose und auch nach unilateraler Ausschaltung keineswegs immer versiegen, wird sie hier absolut sicher in eine nur das Sekret des exkludierten Darmteils ableitende Fistel umgewandelt.

Die eingangs ausgesprochene Erwartung, daß durch die vollständige Abhaltung des Darminhaltes von der erkrankten Darmwand der cöcalen Tuberculose bessere Bedingungen zur Rückbildung geboten werden, wird durch die resümierten Ergebnisse zum Teil glänzend bestätigt. Nach rascher Besserung des Gesamtstatus ändert sich auch der Lokalbefund; es präsentieren sich, wie oben steht, Kranke nach Jahren in einem Zustande, welcher der Heilung nahe kommt: mit fast ganz verschwundenem Tumor, wenig sezernierenden Fisteln, mit blühendem Aussehen, arbeitsfähig! Es ist ja einleuchtend, daß tuberculöse Ulcera, von denen die schädigenden chemischen und bakteriellen Einflüsse des Darminhaltes, das ganze Heer der Fäcesbakterien, die Streptokokken, Staphylokokken und Colibazillen ferngehalten werden, unter viel besseren Heilbedingungen stehen müssen, sind ja doch die Misch- und sekundären Infektionen bei Tuberculose verschiedenster Lokalisation bekanntermaßen von meist sehr deletärem Einfluß, und haben wir ja auch der akzidentellen Infektion bei Deutung der Genese des tuberculösen Cöcaltumors eine Rolle zugeteilt. Werden diese Einflüsse nun vollständig und dauernd ferngehalten, so können, wie die Erfahrung zeigt, auch bereits vorhandene entzündliche Infiltrate resor-

biert werden — der Tumor wird kleiner; er kann sogar, wie wir früher gesehen haben, mobiler und zur nachträglichen Exstirpation geeigneter werden.

Wenn man bedenkt, daß bei diesen tuberculösen Prozessen Eiterung und Gewebszerfall einen hohen Grad erreichen können, daß ferner in dem abgeschlossenen Kavum des Schaltstückes die Darmbakterien sich nicht nur vermehren, sondern auch, wie behauptet wird, an Virulenz gewinnen und die Retention dieser pathologischen Produkte unter keinen Umständen schadlos ertragen wird, so muß man, wenn total ausgeschaltet wird, die offene Ausschaltung als das einzig richtige erachten. Bei einem Fall (Funke) wurde versucht, neben totaler Okklusion der Enden auch die bestehende Fistel zu schließen, aber nicht ungestraft: Es stellten sich bedrohliche Symptome ein, gesteigerte Pulsfrequenz, Temperatursteigerung, und bei der nötig gewordenen Wiedereröffnung der Fistel entleerte sich „eine große Menge fäkulent-schleimiger Flüssigkeit". Wird nur, wie bei Fall 6, ein Ende offen gehalten oder werden, was bei vorhandener Fistelkommunikation nach außen statthaft ist, beide geschlossen, so kann nicht so gründlich gespült werden. Alle Autoren von Erfahrung legen aber der ausgiebigen Reinigung des ausgeschalteten Rohres besonders bei der Tuberculose große Wichtigkeit bei. Der Vorteil dieser reinigenden Wirkung allein schon ist klar, wenn wir hören, wie da, „nachdem schon lange gespült worden war" (Roskoschny), noch Kotsteine, Fruchtkörner und andere Kontenta sich entleeren. Wie leicht ja in dem stenosierten, zerklüfteten, tuberculösen Blindsack Fremdkörper sich fangen, wurde früher betont. Die Irrigationen wurden nach Roskoschny auf Alberts Klinik mit Kalium hypermanganicum, Salizyllösung, leichter Sodalösung, Jodoformglyzerin, gewöhnlich aber mit lauem Wasser gemacht. „Bisweilen kam gleich anfangs das Wasser bei der Gegenöffnung heraus, doch mußte öfters 10- bis 20mal irrigiert werden, bevor von irgend einer Seite die Durchspülung gelang." Unter dieser lokalen Therapie sieht man denn auch bei einer Anzahl von Fällen die Sekretion allmählich schwächer werden und qualitativ insofern sich ändern, als aus eitrigem, tuberculös-bazillenhaltigem Sekret glasig-schleimiges wird. Bei anderen Kranken wieder hält die Ausscheidung länger und reichlicher an und wird dem Träger lästig; so wollte jener Kondukteur (Fall 13) sich nach 1 Jahr den Tumor exstirpieren lassen, weil ihn die nässende Sekretion aus den Fisteln und der täglich 2mal notwendige Verbandwechsel im Dienst genierte.

δ) *Einfache Laparotomie.*

In der Literatur sind nun auch Fälle zu finden, bei denen aus verschiedenen Gründen nach Eröffnung der Bauchhöhle ein weiterer Eingriff unterblieb, so z. B. bei einem Falle Koertes: hier war der auf der Darmbeinschaufel festsitzende Tumor bei zugleich bedrohlichem Sinken des Pulses nicht exstirpierbar, und bei den vielfachen festen Verklebungen desselben mit Dünndarmschlingen war inmitten des Knäuels nicht zu erkennen, wo der zuführende und abführende Darm sich befand, weshalb auch die Enteroanastomose nicht ausgeführt werden

konnte und die Operation abgebrochen wurde. Patient genas von der Laparotomie und wurde entlassen.

Dieser Eingriff fand am 14. Februar 1893 statt. Interessant und wichtig sind Körtes Berichte über den weiteren Verlauf: „Der Patient wandte nun die verschiedensten Mittel an — es wurden alle möglichen Aerzte und Wunderdoktoren konsultiert — ohne Erfolg. Eine Besserung schien einzutreten, als Patient sich einige Monate hindurch in einer Anstalt einem genauen, rationellen Regime unterwarf. Während eines Aufenthaltes in Davos trat wieder akute Verschlimmerung ein. Es kamen Anfälle von Darmokklusion. Im August 1894 brach die Geschwulst auf, und es entstand eine Kotfistel. Dabei bestanden hartnäckige Diarrhöen. Patient lebt Anfang April 1895 noch mit Fistel."

Von anhaltender Besserung, von einem erkennbar heilsamen Einfluß der Laparotomie kann also hier nicht die Rede sein, wenn auch, was immerhin bemerkenswert ist, der Patient noch 2 Jahre nach der Operation am Leben war. Wieting hat bei einem Fall von „beginnender" Ileocöcaltuberculose nach einfacher Probelaparotomie den Bauch wieder geschlossen, da die bestehende peritoneale Affektion einen weiteren Eingriff nicht ratsam erscheinen ließ; „danach nahm die Tumorbildung am Cöcum rasch zu".

2 weitere bei Conrath aufgeführte Fälle von Obalinski und Thiéry — der letztere von uns schon im Abschnitt Pathologische Anatomie zitiert — starben bald nach der Operation. Besonderes Interesse beansprucht eine Beobachtung von Nové-Josserand:

Es handelt sich um ein 12jähriges Kind, bei welchem im Juli 1895 heftige Darmkoliken auftraten, welche anfangs in der rechten Fossa iliaca lokalisiert waren, später sich im ganzen Bauch ausbreiteten. Kein Erbrechen. Anfangs etwas Diarrhöe, später Verstopfung. Keine Symptome von Darmokklusion. Abmagerung; kachektisches Aussehen. Keine Lungenaffektion. Unter dem Nabel, fast in der Mittellinie ein ziemlich gut abgegrenzter Tumor. Am 20. August 1895 Operation. Es fand sich ein harter, höckeriger Cöcaltumor. Peritoneum gerötet, zeigt „un aspect chagriné". Auf den benachbarten Dünndarmschlingen und am Colon ascendens einige käsige Streifen („traînées caséeuses"). Die Resektion wurde wegen zu geringer Widerstandskraft des Patienten als nicht ratsam erachtet. Die erkrankten Partien wurden mit Jodoform bepudert „et frotté avec de la gaze jodoformée".

Nach 2—3 Tagen waren die Schmerzen ganz verschwunden. Der Appetit kam wieder. Am 4. September Entlassung. Am 7. Oktober Gewichtszunahme. Tumor zurückgegangen. März 1896 Wohlbefinden. 10 kg mehr Gewicht.

Ich habe andere derartige Beobachtungen nicht finden können. Ob hier in der Tat der Laparotomie der heilsame Einfluß zukommt, den der Operateur ihr in der Epikrise beilegt, muß ich dahingestellt sein lassen. Die Totalausschaltung des „post hoc ergo propter hoc" scheint mir da nicht so leicht zu sein, wenn auch die Möglichkeit einer Wirkung nicht einfach von der Hand zu weisen ist. Der Effekt wäre demjenigen parallel zu stellen, den wir durch Laparotomie bei Peritonitis tuberculosa öfters erreicht sehen. Es könnte sich um eine hauptsächlich serös-subserös entwickelte Tuberculose gehandelt haben, bei welcher in einem der Verkäsung vorausgehenden Stadium der

Tuberkelknötchen die Laparotomie, wie behauptet wird, eine die Heilung einleitende Nekrose bedingen können soll. Natürlich dürfen aus einer derartigen vereinzelten Beobachtung keine weitgehenden Schlüsse gezogen werden, d. h. man darf der einfachen Probelaparotomie bei Behandlung dieser Affektion nicht etwa die Bedeutung zuerkennen, die sie bei der Peritonealtuberculose verdient; Wieting sagt von ihr, sie sei „ein resignierter Verzicht auf aktive Hilfeleistung, ihr eventueller Erfolg dürfe uns nicht stolz machen".

Rückblick auf die chirurgischen Leistungen bei Cöcaltuberculose.

Ein zusammenfassender Ueberblick über die dem Leser im vorstehenden detailliert vorgelegten Erfahrungen führt uns zunächst zu einer Zahlenübersicht, an die einige allgemeine Reflexionen und Schlüsse sich knüpfen müssen.

Operationsmethode	Zahl der Fälle	Durch die Operation direkt bedingte Todesfälle
Totalresektion des Ileocöcalsegmentes	125	31
Partielle Resektion des Cöcums	7	—
Maisonneuvesche Enteroanastomose (Ileocolostomie) .	36	3
Unilaterale Darmausschaltung	7	1
Totale Darmausschaltung	23	2
Summa	198	37

Aus einem Vergleiche dieser Zahlen, welche selbstredend, wie zu wiederholen ist, nur einen Teil des überhaupt Geleisteten repräsentieren, würde hervorgehen, daß von den verschiedenen operativen Eingriffen die Totalexstirpation des Ileocöcalsegmentes am häufigsten ausgeführt worden ist. Ich vermute aber, daß in Wirklichkeit die Zahl der Darmausschaltungen verhältnismäßig größer ist, als sie hier sich darstellt.

Ein Vergleich der Mortalitätsziffern ergibt, daß, wie a priori zu erwarten war, bei der Operation, welche den schwersten Eingriff darstellt, bei der Resektion, der Prozentsatz der unmittelbar an der Operation Gestorbenen am höchsten ist. Es wurde indessen früher schon betont, daß aus einer Gegenüberstellung kleiner und großer Zahlen nichts Zwingendes in dieser Richtung zu schließen ist, auch ist Prozentberechnung aus kleinen Ziffern bekanntlich nicht maßgebend. Unter den verschiedenen Methoden der Ausschaltung kommt die Kongruenz zwischen Höhe der Mortalitätsziffer und Gefährlichkeitsgrad der Operation insofern nicht zum Ausdruck, als die bedeutend kompliziertere Totalausschaltung so ziemlich dieselbe Todeszahl aufweist wie die einfache Enteroanastomose.

Ziehen wir aus den positiven Erfolgen, wie sie im vorstehenden einzeln vorgelegt sind, die Summe, so darf die Chirurgie, wie ich glaube, auch hier mit Genugtuung auf diese Zweidezennienarbeit zurück und mit Zuversicht vorwärts auf künftig Erreichbares blicken.

Wie überall bei der Tuberculose müssen wir freilich auch hier mit dem Begriff „Heilung" äußerst behutsam umgehen. Man pflegt bei der Lungentuberculose von Heilung in klinischem und anatomischem Sinne zu reden. Man spricht von klinischer Heilung da, wo durch die uns zu Gebote stehenden Untersuchungsmethoden keine Zeichen von Erkrankung mehr nachweisbar sind, gibt aber die Möglichkeit zu, daß doch noch latente Herde existieren können. Bei der Cöcaltuberculose werden wir, soweit es nur um ihre operative Ausschaltung sich handelt, mit der Wertung des Erfolges ganz besonders zurückhaltend sein müssen, aber auch bei der sogenannten Radikaloperation ist alle Vorsicht geboten. Wird durch die Resektion der Tumor, die sogenannte lokalisierte Tuberculose auch ganz entfernt, so werden doch fast immer noch Drüsen im Mesenterium zurückbleiben, nicht selten sind auch in tieferen Darmabschnitten noch Ulcera vorhanden, oder es drohen anderwärts verborgene Herde, vor allem lauert die Lungenphthise. Der Glücksfall, bei dem mit dem Cöcaltumor der einzige tuberculöse Herd eliminiert wird, dürfte, wenn er überhaupt vorkommt, jedenfalls höchst selten sein. Wenn es also selbst Jahre nach der Operation in den Berichten günstig verlaufener Fälle heißt: „Patient vollkommen gesund", so dürfen wir diesen Bericht nur mit der soeben begründeten Reserve in Empfang nehmen.

Keiner Einschränkung bedarf dagegen die Behauptung, daß ein großer Teil der Kranken, die vor dem operativen Eingriff in einem sehr desperaten Zustande sich befanden, durch diesen ganz bedeutend gebessert, zum Teil der Heilung, wie wir wohl sagen dürfen, sehr nahe gebracht worden sind.

Es wäre damit die von Conrath als diskutabel aufgeworfene Frage, ob wir durch unsere Operationen überhaupt das Leben dieser Tuberculösen zu verlängern im stande seien, bereits in bejahendem Sinne beantwortet. Diese Frage ließe sich, meint der geschätzte Autor, dann „präzise" erledigen, wenn wir bestimmte Anhaltspunkte für den Beginn des Leidens und infolgedessen auch genaue Kenntnisse über die Dauer desselben überhaupt hätten. „Es dürfte dann nur einer größeren Reihe von beobachteten, spontan verlaufenen, eine größere Reihe von operierten Fällen gegenübergestellt werden, wobei sich dann aus dem Mittel beider Reihen die Beantwortung dieser Frage ergäbe." Ich machte den Versuch, eine größere brauchbare Parallelserie nicht operierter Fälle zu sammeln, allein er gelang mir nicht. Erstens fand ich überhaupt nicht viele solche Fälle veröffentlicht, zweitens sah ich bei den publizierten, und das brachte mich hauptsächlich von meinem Vorhaben ab, daß ein Verfolgen des ganzen Krankheitsganges bei wenigen stattgefunden hat.

Es liegt in der Natur der Sache, daß die operierten Fälle schärfer ins Auge gefaßt und länger im Auge behalten werden; hat ja doch, wie wir öfter schon bemerkten, erst die Chirurgie, d. h. das Operieren, diese Affektion recht ans Licht des Tages gezogen.

Wir müssen es somit der Zukunft überlassen, das Desiderium dieses scharfen Vergleiches zu erfüllen, vor allem hierzu das nötige Material zu liefern. Eine solche große Serie wird bestätigen, was wir früher betont haben, und was aus einzelnen publizierten Fällen — Conrath stellt deren 4 an den Schluß der Kasuistik — schon zu ersehen ist,

daß die cöcale Tuberculose auch bei den nichtoperierten Fällen eine lange Dauer aufweisen kann; sie wird in Bestätigung von in früheren Kapiteln Gesagtem zeigen, wie schwer sich ihr Beginn feststellen läßt und wie ungünstig im ganzen ihr Verlauf sich gestaltet. Wenn wir in unseren Tabellen der Operierten die anamnestischen Daten durchgehen und dabei ersehen, wie fast überall vor der Operation hochgradige Abmagerung, Kachexie, Stenosensymptome, bei nicht wenigen Kotfisteln vorhanden waren, so dürfen wir ruhig annehmen, daß diesen vielen Fällen, von dem Zeitpunkte der Operation an gerechnet, nur noch eine kurze Lebensfrist bestimmt sein konnte. Sehen wir dann, wie nicht wenige von den in einem solchen Stadium Operierten sich nach Jahren des besten Wohlbefindens erfreuen, so dürfen wir bei diesen ruhig auf die Prolongatio vitae schließen. Mit dem Ausrechnen „um wie viel" wird es wohl stets seine Haken haben.

Was die Fälle betrifft, welche nach der Operation bald ihrer Tuberculose erlagen, wo also von einer Verlängerung des Lebens nicht gesprochen werden kann, so muß mit Conrath hervorgehoben werden, daß die meisten der bisher ausgeführten Operationen unter allen Verhältnissen im stande waren, „die schweren Symptome der Cöcumtuberculose wesentlich zu verringern oder vollständig zu beseitigen". Darin liegt wohl, wie er mit Recht sagt, die größte Bedeutung unserer operativen Tätigkeit bei dieser Erkrankung.

Zusammengefaßte Wertung der einzelnen Eingriffe und Präzisierung der Indikationen.

Die Wertung der einzelnen bei Cöcaltuberculose in Betracht fallenden operativen Eingriffe und die Abgrenzung ihrer Indikationen ist in den Besprechungen der gesammelten Erfahrungen eigentlich schon gegeben. Es ließen sich dort aus den zahlreich gemachten anatomischen Befunden und klinischen Beobachtungen die Normen für das weitere Handeln formieren. An diesen und den Erfolgen läßt sich abmessen, was gewagt werden darf und wo dem Messer Halt geboten ist. Im Zusammenhang lauten die gewonnenen Ergebnisse folgendermaßen:

Die Resektion. Alle Autoren von Erfahrung sind darin einig, daß, wo die Verhältnisse so liegen, daß die Exstirpation des tuberculösen Cöcaltumors nicht auf zu große Schwierigkeiten stößt, sie als das in erster Linie anzustrebende Verfahren ausgeführt werden soll. Bei allen übrigen Operationsmethoden bleibt der Krankheitsherd in der Bauchhöhle zurück und kann zur Propagation der Tuberculose führen. Die Rückbildung nach Ausschaltung oder gar bloß nach Probeschnitt ist ungewiß.

Ist der Tumor noch gut beweglich, nicht sehr ausgedehnt, darf man annehmen, daß er im Gesunden abgesetzt werden kann, besteht keine sehr vorgeschrittene, vom Ileocöcalwinkel entfernte Erkrankung der Mesenterialdrüsen, keine verbreitete Tuberkelaussaat auf der Serosa, keine vorgeschrittene Lungentuberculose, ist der Kräftezustand ein noch guter, so soll reseziert werden.

Als Nebenmoment mag dabei mitbestimmend in die Wagschale fallen: die nicht selten sich einstellende Schwierigkeit der Unterscheidung des tuberculösen Cöcaltumors vom Karzinom intra operationem.

Eine schärfere Auslese, das Operieren nur unter den geforderten günstigen Verhältnissen wird die noch hohe Mortalität herabsetzen können. In vielen Fällen unserer Kasuistik sind die Grenzen der Operabilität weiter, zu weit gezogen. „Man soll dem Kranken keinen größeren als den unbedingt nötigen Eingriff zumuten," sagt Haberer mit Recht. Wir haben hier nicht wie beim Karzinom die Situation „aut-aut" vor uns, sondern der Prozeß kann auch bei weniger eingreifender Operation, wenn nicht vollständig geheilt, so doch wesentlich gebessert und das Leben auf Jahre verlängert werden.

Klein ist das der partiellen Exstirpation, der Wandresektion zukommende Wirkungsfeld. Zur Operation gelangende Fälle mit derart beschränkter Erkrankung der Darmwand sind sehr selten. Durch die mögliche Beseitigung von Kotfisteln kann damit wohl am ehesten etwas geleistet werden.

Die Darmausschaltung kommt in Frage, wo die aufgezählten Momente gegen die Exstirpation sprechen. Erscheint diese sehr schwierig und gefährlich, lange Zeit beanspruchend, sei es daß ausgedehnte schwer lösbare Verwachsungen da sind oder daß man eitrige Herde zu eröffnen fürchten muß, sind vom lokalen Herd entfernte tuberculöse Knötchen zu sehen, ist der Allgemeinzustand kein guter, so ist die weniger gefährliche Palliativoperation angezeigt. Sie kann in jeder ihrer Formen die Stenose heben und, wie oben gesagt, bedeutende Besserung, sogar einen der Heilung nahekommenden stationären Zustand herbeiführen.

Von den drei zur Verfügung stehenden Methoden ist die Maisonneuvesche Lateralanastomose die technisch einfachste, am wenigsten Zeit beanspruchende und deshalb am wenigsten gefährliche. Daraus folgt, daß sie da in erster Linie angezeigt ist, wo ein schlechter Kräftezustand rasche Beendigung der Operation verlangt; sie ist noch ausführbar, wo die Totalausschaltung wegen zu großer Ausdehnung des Prozesses nicht mehr möglich ist. Ihre Nachteile gegenüber der Totalausschaltung bestehen: 1. Darin, daß der Darminhalt nur zum Teil von den erkrankten Darmpartien abgeleitet und das bazillenhaltige Sekret der Ulzeration nicht von den tieferliegenden Darmpartien ferngehalten wird, eine weitere Inokulation also dort stattfinden kann. 2. Daß bei einer eventuellen späteren Exstirpation der kothaltige Darm wieder eröffnet werden muß. 3. Ganz ungeeignet ist die Operation bei vorhandenen Kotfisteln, da sie diese erfahrungsgemäß nicht sicher zum Versiegen bringt. — Bei all dem sind im ganzen ihre Resultate, wie wir gesehen, so günstig, daß sie bei ihrer Einfachheit puncto Häufigkeit der Ausführung wohl die erste Stelle einzunehmen berufen erscheint.

Die unilaterale, end to side Ausschaltung lenkt den Darminhalt besser als die laterale Anastomose, aber nicht sicher vollständig ab; sie ist keine komplette Ausschaltung. Die Produkte der Sekretion des erkrankten Darmteiles werden vom gesunden abführenden Darm ebenfalls nicht ferngehalten. Technisch ist sie erheblich schwieriger, mehr Zeit beanspruchend; anderseits ist sie wieder etwas einfacher als die totale Ausschaltung. Im ganzen können ihre Vorteile

gegenüber der Lateralanastomose nicht als wesentliche bezeichnet werden. Hingegen gibt es Fälle, bei denen (v. Eiselsberg-Haberer) sie aus technischen Gründen vorzuziehen ist. Es kann die Annäherung der für die laterale Anastomose in Aussicht genommenen Schlinge wegen ungünstiger Lage oder bestehender Verwachsungen nur schwer gelingen und durch Spannung die Naht gefährdet werden; bei querer Absetzung des Darmes wird der zuführende Schenkel mobiler.

Die Vorteile der Totalausschaltung gegenüber den anderen Ausschaltungsmethoden sind zum Teil bei Besprechung der Nachteile der letzteren hervorgehoben. Sie bietet bei nicht möglicher oder nicht ratsamer Exstirpation der Ausheilung bessere Chancen als die übrigen Methoden aus folgenden Gründen: 1. Sie hält den Kotstrom komplett ab. 2. Sie leitet die tuberculösen Sekretionsprodukte nach außen, statt in gesunde tiefere Darmabschnitte. 3. Sie bietet die Möglichkeit einer medikamentösen Beeinflussung des tuberculös erkrankten Darmabschnittes. 4. Eine eventuelle sekundäre Exstirpation ist leichter und weniger gefährlich. 5. Wo Kotfisteln vorhanden sind, vermag sie allein diese sicher zu heben. Fälle dieser Art bilden daher eine Hauptindikation.

Als Nachteil muß das Zurückbleiben der Fistel angeführt werden.

Es kann nun Fälle geben, wo bei drohendem oder schon bestehendem Ileus eine Umgehung des Hindernisses durch eine Anastomose nicht möglich ist. Es können allzu ausgedehnte Verwachsungen vorhanden sein, so daß zu- und abführendes Ende nicht unterschieden werden können; oder die Situation liegt so, daß zu große Darmstrecken ausgeschaltet werden müßten. Hier kann nur die Enterostomie am zuführenden gestauten Darme Rettung bringen; da die Fistel noch im Bereiche des Dünndarmes anzulegen ist, ein fatales Remedium!

Bei starker Stauung des Inhaltes und intensiv geschädigter motorischer Kraft der Darmwand ist der Anastomose eine Enterotomie vorauszuschicken, um gefährliche Intoxikation zu vermeiden.

Ich hatte diese Analyse der chirurgischen Leistungen bei Cöcaltuberculose fertiggestellt, als die schon erwähnte fleißige Arbeit von Campiche aus Rouxs Klinik erschien (1905), in welcher die bisherigen Resultate der verschiedenen operativen Eingriffe bei Cöcumtuberculose vergleichend zusammengestellt werden. Es war mir sehr wertvoll, seine Ergebnisse mit den meinigen zu vergleichen. Die beiden unabhängigen Zusammenstellungen kontrollieren sich in für die Wissenschaft nutzbringender Weise. Das gleichzeitige Erscheinen solcher Studien beweist immer, daß eine Lücke besteht, welche auszufüllen das Bestreben vorliegt.

Die Summe der gesammelten Fälle differiert, wie das Folgende zeigt, nicht wesentlich. Natürlich figurieren in beiden Statistiken vielfach die gleichen Kranken. Ich stelle die Mortalitätsziffern der einzelnen operativen Eingriffe, wie sie aus den beiden Arbeiten sich ergeben, vergleichend nebeneinander; diese Zahlen scheinen mir die sichersten. Was die Heilresultate betrifft, so getraute ich mich bei meiner Zusammenstellung nicht, alles so scharf prozentual hinzustellen, wie

dies Campiche getan, da mir viele Nachrichten zu unbestimmt lauteten, wir namentlich über die Endresultate zu schlecht informiert sind. Der Detailvergleich der Heilergebnisse in beiden Abhandlungen wird also dem Leser derselben überlassen sein. Campiches Prozentübersichtstabelle soll unten reproduziert werden.

Operationsmortalität der Resektionen.

Campiche		Eigene Statistik	
Summe der Resektionen (totale und partielle)	154	Summe aller Resektionen (totale und partielle)	132
Tod in den ersten 4 Wochen post operationem	31	Tod mit der Operation in Zusammenhang	31
Operationsmortalität in Prozenten	20,12 %	Operationsmortalität in Prozenten	23,48 %

Campiche konstatiert eine bedeutende Herabsetzung der Operationsmortalität in den Jahren 1900—1905; sie beträgt nach seiner Berechnung in dieser Zeit nur 14 %. Am günstigsten gestalten sich die unmittelbaren Resultate bei der Resektion mit latero-lateraler Anastomose, dann kommt die termino-laterale und zuletzt die termino-terminale.

Operationsmortalität bei partieller Ausschaltung.

	Campiche	Eigene Statistik
Summe der Fälle	35	43
Tod infolge der Operation	4	4
Mortalität	11,43 %	9,3 %

Operationsmortalität bei totaler Darmausschaltung.

	Campiche	Eigene Statistik
Summe aller Fälle	22	23
Tod infolge der Operation	2	2
Mortalität	9.09 %	8.69 %

Was die Schlußfolgerungen betrifft, welche Campiche aus seiner Statistik zieht, so stimmen wir darin überein, daß die Resektion als das in erster Linie anzustrebende Verfahren zu betrachten ist. Wenn er aber die totale Darmausschaltung „auf dieselbe Linie“ wie die Resektion stellt, so deckt sich dies nicht mit der von mir gegebenen

Prozentuale Uebersicht der Resultate der wegen Cöcum- und Wurmfortsatztuberculose ausgeführten Operationen nach Campiche.

Bezeichnung der Operation	Wirkliche Zahl der Fälle	Operativ geheilt	Kurz nach der Operation gestorben	Dauernd geheilt	Später gestorben	Vermißt	Lungentuberculose	Darm- und Bauchtuberculose	An Tuberculose gestorben	Fisteln vor der Operation	Fisteln nach der Operation	An akuter Peritonitis gestorben
Resectio ileo-coecalis	154	79,87	20,12	34,11	13.63	31,81	22,07	6,49	9,09	8,44	8.7	6.49
Einfache Enteroanastomosen und partielle Darmausschaltungen .	35	88.57	11,43	45,7	25,7	17,1	28,6	11,4	22,8	14,3	11,4	2,08
Totale Darmausschaltungen . .	22	90,9	9,09	54,5	18,2	18,2	36,2	4.5	9,09	59	50	4,5
Mehrfache Operationen an einem Patienten	20	70	30	30	30	10	60	—	35	15	50	10
Probelaparotomien	19	68,5	31,5	15,7	15,7	36,9	36,9	10,6	31.5	—	10.6	—
Einfache Inzision	7	100,0	—	—	71,4	28,6	71,4	14,3	71,4	—	28,6	—
Appendicektomie	22	86,4	13,6	13,6	27,2	45,4	27.2	45,4	27,3	4,5	22.7	4,5
Alle zusammen	279	81,4	18,6	33,3	19,3	28,6	29,4	10	17,1	12,5	17,5	5,4
Resectio ileo-coecalis 1900—1905	50	86	14	30	2	54	12	2	—	12	2	4

Wertung dieses Eingriffs. Campiche scheint mir auch den Satz von der Gleichstellung wieder aufzuheben, wenn er unmittelbar nachher über die Methode sagt: „Ihre Schattenseite ist, daß sie häßliche Fisteln zurückläßt, so daß öfters eine nachträglich ausgeführte Exstirpation sie der Ehre beraubt, den Kranken vollständig kuriert zu haben.“ Bei der Beurteilung der partiellen Darmausschaltung äußert sich Campiche etwas pessimistisch, eine wesentliche Differenz der Beurteilung besteht aber nicht. Sie ist in den meisten Fällen, wie er sagt, Palliativoperation und hat sich zur Beseitigung von Kotfisteln wenig bewährt. Das stimmt, doch muß ich an das von mir früher Gesagte erinnern: „Der Erfolg der Operation ist ein zum Teil so weit reichender, daß der Begriff „palliativ“ ihn nicht mehr deckt u. s. w.“

Werfen wir einen Blick auf die summierende Rubrik in Campiches Tabelle, so sehen wir da von den später gestorbenen Kranken 17,1 % der Tuberculose erliegen. Bei fast jedem dritten Patienten konnte man eine Lungenphthise konstatieren, und nur allzuhäufig geht, wie er sagt, der schöne chirurgische Erfolg durch die unaufhaltsam weiter fortschreitende Lungenkomplikation verloren. „Hier wie bei vielen anderen chirurgischen Tuberculosen sollte man sich nicht damit zufrieden geben, daß man dem Patienten mit dem Messer geholfen hat, sondern noch dafür Sorge tragen, daß alles richtig getan wird, um mit allen bis jetzt zur Verfügung stehenden Hilfsmitteln der immer drohenden Lungenphthise vorzubeugen.“ Sehr beherzigenswert, aber leider oft nur pium desiderium!

3. Operationen bei Tuberculose im übrigen Bereiche des Dickdarmes[1]).

Viel seltener als am Cöcum hat, wie wir wissen, die strikturierende Tuberculose an anderen Abschnitten des Dickdarmes ihren Sitz. König resezierte ein 9 cm langes Stück des Quercolons; die Kranke starb am 5. Tage. Bei der Sektion zeigten sich sehr zahlreiche Geschwüre im Dünn- und Dickdarm, „eitrige Induration“ beider Lungenspitzen, Tuberkel in Leber und Milz! Mit glücklichem Ausgang resezierte Esmarch (Mockenhaupt Fall 1) am Quercolon ein 14 cm langes Stück. Bei einem von Hugel operierten Fall saß der Tumor an der Flexura coli dextra; die Cöcalgegend war frei. Es wurden 38 cm Dickdarm und 10 cm Dünndarm entfernt. Heilung.

Edgar resezierte eine tuberculöse Geschwulst der Flexura sigmoidea. Weiter führte v. Eiselsberg wegen stenosierender Tuberculose[2]) ebenfalls am Colon transversum die Enteroanastomose zwischen Ileum und Colon descendens aus. Die Stenosenerscheinungen gingen zurück und 20 Monate später war der Tumor geschwunden. Czerny legte (Jahresb. 1897, S. 103) wegen tuberculöser Stenose der linken Flexura coli eine Anastomose zwischen Colon transversum und descendens an. Zunahme der Lungenphthise, Jauchung des Tumors.

---

[1]) Rektum nicht inbegriffen.

[2]) D. h. v. Eiselsberg vermutet, daß es sich um Tuberculose gehandelt hat, „da es schwer verständlich ist, daß ein so großes Karzinom sich rückbilden sollte.“

Gestorben. Bei einem weiteren Fall (1901 Nr. 63) wurde ein Teil des Colons total ausgeschaltet.

Aus Czernys Klinik ist ferner eine Enteroplastik, Längsspaltung und Quernaht bei Narbenstenose der Flexura mitgeteilt (Jahresb. 1902, S. 111).

4. Die chirurgische Therapie bei Dünndarmtuberculose.

Auch am Dünndarm, sagten wir bei Besprechung der Indikationen zum chirurgischen Eingreifen im allgemeinen, tritt die operative Behandlung unbedingt in ihr Recht bei stenosierender Tuberculose, wo die Okklusionserscheinungen im Vordergrunde stehen und der übrige Zustand des Kranken einen Eingriff erlaubt. Stenosen vor allem, dann Fisteln geben Veranlassung zu chirurgischem Handeln. Ueberblicken wir die bisherigen operativen Leistungen, so finden wir dieselben Hauptmethoden erprobt, um die Krankheitsherde zu eliminieren oder zu umgehen, wie wir sie bei der Cöcaltuberculose in Anwendung fanden, die Resektion und Darmausschaltung. Ein selten benutztes Verfahren kommt dabei als Analogon zur Heineckeschen Pyloroplastik noch hinzu, die Enteroplastik.

Aus dem Früheren ist bekannt, daß die tuberculösen Dünndarmstrikturen solitär und multipel auftreten, und es sind in der Kasuistik der Cöcaloperationen bereits Fälle mit aufgeführt, wo neben Cöcaltuberculose auch Dünndarmtuberculome oder Narbenstenosen mitreseziert oder ausgeschaltet wurden. Diese werden hier nicht wieder aufgeführt. Die folgenden Tabellen geben Einblick in das bis jetzt gelieferte Erfahrungsmaterial. Durch das Studium des Erreichten gewinnen wir auch hier das Maß des Erreichbaren.

a) Resektion.

Wir eröffnen die Serie mit einem überall als Tuberculose eingereihten Fall, bei dem Köberle im Jahre 1880 wegen multiplen Stenosen reseziert hat und bemerken dazu, daß der tuberculöse Ursprung der Strikturen dabei histologisch nicht sicher bewiesen ist, höchstens mit Wahrscheinlichkeit angenommen werden kann[1]).

Hochgradige Stenosen — zum Teil akute Ileuserscheinungen bilden bei 31 von diesen 34 Fällen die Indikation zum operativen Eingreifen, von welchem hier allein noch Rettung zu erwarten war. 3mal geben Kotfisteln ohne Okklusionserscheinungen dazu Veranlassung. 18mal waren solitäre, 13mal multiple Strikturen vorhanden.

Die solitären sitzen bei den Fällen, wo dies angegeben ist, meist im unteren Ileum; 4mal ist Jejunum aufgezeichnet. Je 4 und 5 Strikturen sind bei den Fällen Troje und Guinard auf ca. 1 m Darm verteilt.

---

[1]) In einem Schreiben an E. Fraenkel (vergl. Mitteil. aus den Hamburger Staatskrankenanstalten I) weist v. Recklinghausen „das Ganze in die Kategorie der einfachen follikulären Geschwüre".

Nr.	Operateure, Datum der Operation	Geschlecht u. Alter des Patienten	Erscheinungen vor der Operation
1	Köberle, 27. Nov. 1880	W. 22 J.	Seit 2—3 Jahren Kolikanfälle von zunehmender Intensität
2	Novaro, 4. Okt. 1881	M. 25 J.	Plötzliches Auftreten von Ileuserscheinungen im April desselben Jahres
3	Kocher, 21. Dez. 1887	W. 25 J.	Seit 7 Jahren Beschwerden. Kollern, Schmerzen, Erbrechen, bald Diarrhöe, bald Obstipation. Am Hals geschwollene Drüsen
4	Czerny, 20. Mai 1889	W. 49 J.	Vor 2 Jahren Anschwellung und Leibschmerzen. Abszeß und Kotfistel unter dem Nabel
5	Trendelenburg, 7. Dez. 1889	M. 18 J.	Seit 8 Jahren Darmbeschwerden. Kolikanfälle. Verstopfung. Darmgeräusche
6	E. Frank, 20. Febr. 1890	W. 26 J.	Vor 2 Jahren Abort, seither Schmerzen im Bauch, Abmagerung. Symptome von Adnexerkrankung
7	König, 23. Jan. 1890	M. 24 J.	Seit 3½ Jahren Darmbeschwerden. Schmerzhafte Kolikanfälle mit sichtbarer Peristaltik und Plätschern
8	König, 11. Dez. 1890	M. 26 J.	Vor 9 Jahren beginnende Darmkrankheit. Anfälle von Schmerz, Auftreibung, Erbrechen, Obstipation. Peristaltik mit Geräuschen
9	König, 6. Sept. 1891	W. 52 J.	Seit ½ Jahr krank. Kolikschmerzen. Obstipation. Abmagerung. Starke Stenosenerscheinungen
10	Vohtz, 25. April 1892	W. 38 J.	Ileuserscheinungen

Befund bei der Operation	Operationstechnik	Resultat	Literaturangabe
4 narbige Stenosen. Histologische Untersuchung durch Recklinghausen. „Fit penser que les sténoses étaient de nature tuberculeuse“	Resektion von 2 m Dünndarm. Zirkuläre Vereinigung	Heilung	Bull. de l'Ac. de Méd. 25. Jan. 1881 Zit. naeh Bernay
Narbenstenose 30 cm über der Valvula Bauhini. Im Mesenterium verkäste Drüse	Resektion von 9 em. Sehr starke Stenose, Narbengewebe. „e nel resto nessuna traceia di tubereolosi“	Heilung. Am 18. Nov. entlassen	Giorn. della R. Aecad. di Med. di Torino 1882
Rötlich höckerige Geschwulst. Isolierte Tuberculose des Dünndarmes mit starker Stenose	Resektion. Zirkuläre Vereinigung	Heilung. Am 5. Juni 1889 „allgemeiner Gesundheitszustand gut“. keine Verdauungsstörungen	Sachs, Deutsche Zeitschr. f. Chirurgie Bd. 32, S. 140
Dünndarmkonvolut mit dem Col. transversum verwaehsen	Resektion eines 9 cm langen Stüekes	Gestorben. Perforation des Col. transversum. Tubereulöse Peritonitis. Lungentuberculose	Beiträge z. klin. Chirurgie Bd. 6, S. 83
Solitäre Stenose; fester, harter Ring	Resektion von 8 em. Zirkulärnaht	Gestorben naeh 10 Tagen an Peritonitis, „wahrscheinlieh durch Platzen der Naht“	Becker, Deutsehe Zeitsehrift f. Chir. Bd. 39, S. 198
Es wurde eine Adnexoperation geplant und ausgeführt, dabei fanden sieh stark geschwellte Mesenterialdrüsen und drei narbige Strikturen im unteren Ileum	Resektion von 77 em samt Mesenterium mit Drüsen. Zirkuläre Naht	Heilung	Prager med. Wochenschrift 1890, Nr. 23
Dünndarmschlingen zum Teil mit grauen Knötchen besetzt. Eine $1\frac{1}{2}$ cm lange Striktur	Resektion von 12 em Darm. Exstirpation einiger Mesenterialdrüsen. Zirkuläre Naht	Heilung. Nach 1 Jahr „gesund und stark“	Deutsche Zeitschrift f. Chir. Bd. 34, S. 68, Fall 3
$2\frac{1}{2}$ cm lange isolierte Striktur	Resektion eines 8 bis 9 cm langen Stüekes	Gestorben. Peritonitis. Perforation der Naht. Im Cöcum großes Geschwür. Pneumonie. Verkäste Ganglien	Ibidem Fall 2
Sehr enge, isolierte Striktur. Im Mesenterium haselnußgroße Drüse	Resektion von 14 cm Darm. Zirkuläre Naht	Heilung. Ende Dezember 1891 wohl	Ibidem Fall 4
Zwei Strikturen: eine 30, die andere 133 cm über der Klappe	Doppelte Resektion	Heilung	Hospitals Tidende Kjobenhaven 1892. Zit. naeh Bernay

Nr.	Operateure, Datum der Operation	Geschlecht u. Alter des Patienten	Erscheinungen vor der Operation
11	Trendelenburg, 3. Juli 1893	W. 38 J.	Schmerzhafte Kolikanfälle. Strangförmiger Tumor palpabel. Lautes Gurren
12	König, 23. März 1895	M. 14 J.	1891 Typhlitis. Von Zeit zu Zeit Koprostase, Erbrechen, Meteorismus. Abmagerung. Anfälle mit sichtbarer Peristaltik
13	Schnitzler, 27. April 1895	W. 34 J.	Seit 1 Jahr Krampfanfälle. Obstipation. Nachtschweiße. Sichtbare Peristaltik
14	Krajewski, 1. Okt. 1895	W. 18 J.	Vor 11 Monaten plötzlich heftiger Kolikanfall, der sich seither wiederholte. Obstipation. Einmal Erbrechen fäkulent. Tumorartige Auftreibung
15	Rotter, 4. Okt. 1895	W. 17 J.	Nach Trauma Erbrechen, Diarrhöe. Kolikanfälle mit vermehrter Peristaltik „weithin hörbar". Bild der „Phthisis meseraica"
16	Treves, 11. Okt. 1895	M. 21 J.	Seit 5 Jahren von Zeit zu Zeit Kolikanfälle. Darmsteifung. Abmagerung
17	Salomoni, 8. März 1896	M. 24 J.	Seit 9 Monaten Kolikanfälle. Auf der linken Bauchseite Tumor fühlbar
18	Matas, 24. April 1896	M. 46 J.	Fast 20 Jahre krank. Seit 2 Monaten starke Verschlimmerung. Tumor links vom Nabel, der als Ren mobilis imponierte. Hochgradige Kolikanfälle
19	Mayo, 9. Okt. 1896	M. 18 J.	5 Monate vorher Erbrechen und Schmerzen im Epigastrium. Akute Okklusionserscheinungen

Bei einem bei Hofmeister (S. 585 Nr. 11) aufgeführten Fall von

Befund bei der Operation	Operationstechnik	Resultat	Literaturangabe
Fünf Stenosen im Ileum. Die unterste 10 cm über der Klappe. Tuberkel auf der Serosa	Resektion von 42 cm Darm. Stenosen zum Teil nur mit feiner Sonde passierbar	Gestorben. Peritonitis. Nahtinsuffieienz	Becker, l. c. S. 220
Konvolut verklebter Schlingen	Resektion zweier anscheinend verengter, mehrfach eröffneter Dünndarmschlingen. Murphy	Gestorben 7 Stunden post. op. an Collaps	Johnsohn, Multiple tuberculöse Darmstriktur. Diss. Göttingen. Fall 1
Ein dem untersten Ileum angehöriger Tumor. 15 cm weiter oben ein zweiter apfelgroßer Tumor	Unterstes Ileum samt Cöcum reseziert. Ileum seitlich ins Colon ascend. implantiert	Gestorben am 15. Tage. Gangraena ilei et coli ascendentis. Peritonitis tuberculosa. Lungentuberculose	Fuchsig, l. c. S. 192. Fall 18
In Mitte des Dünndarmes eine hochgradige Einschnürung. Darm oberhalb kolossal erweitert	Resektion, zirkuläre Naht. Histologisch: Riesenzellen, keine Bazillen	Heilung. 1898 beste Gesundheit	Sklodowski, Mitt. aus Grenzgebieten Bd. 5, S. 331
Eine Striktur etwa in Mitte des Ileums. Drüsen geschwellt und verkäst	5 cm Darm reseziert. Zirkuläre Naht. An Stelle der Stenose keine Ulzeration	Am 18. Nov. geheilt entlassen. 10. Nov. 1896 blühendes Aussehen	Scheuer, Festschrift z. Jubil. des St. Hedwig-Krankenhauses S. 134
Eine Striktur im Ileum	Resektion von 5 Zoll. Wandung des resezierten Stückes dick und ulzeriert. Zirkuläre Vereinigung mit Murphy	Heilung. 5 Wochen später 14 Pfund schwerer	Lancet, 4. Jan. 1896, S. 16
Zweifache Stenose	Resektion in einem Stück samt Entfernung von tuberculösen Mesenterialganglien	Heilung	Rif. medica 1896. Zit. n. Bernay
Mehrfache narbige Strikturen im Jejunum. Käsige Mesenterialdrüsen	Resektion in einem Stück	Heilung. Patient kann seine Profession weiter ausüben	The Philadelph. medical journal. 9. July 1898. Vol. II, p. 73. Zit. n. Bernay
Zwei Schlingen verwachsen; bei Trennung Einriß	Resektion. Zirkuläre Naht	Heilung nach vorübergehender Fistel. Nach 2½ Jahren „perfect health“	New York med. Journal 1899. Aug. S. 256

Boiffin ist die tuberculöse Aetiologie nicht sicher.

Nr	Operateure, Datum der Operation	Geschlecht u. Alter des Patienten	Erscheinungen vor der Operation
20	Lennander, 20. Jan. 1897	W. 37 J.	Früher wegen Appendicitis operiert. Bald nachher Kolikschmerzen, die sich oft wiederholten
21	Helferich, 15. April 1897	W. 17 J.	1895 Perityphlitis mit Rezidiven. 1897 Kotfistel. Unter dem Nabel Tumor
22	Pantaloni, 17. Juni 1897	W. 33 J.	Mutter an Tuberculose gestorben. Seit 18 Monaten krank. Kolikanfälle. Diarrhöe. Orangegroßer Tumor palpabel
23	Czerny, 30. Juli 1897	W. 23 J.	Peritonitis tub. adhaesiva. Dünndarmkotfistel
24	Troje, 1897	W. 25 J.	
25	Erdheim, 2. Aug. 1898	M. 36 J.	Im Februar plötzlicher Beginn. Heftiger Kolikanfall, der sich wiederholte. Im Juli nach Genuß von Hülsenfrüchten heftige Attacke mit Erbrechen und Meteorismus
26	Tuffier, 25. März 1899	W. 53 J.	Keine Zeichen von Tuberculose. Seit 1898 heftige Kolikanfälle. Tumor palpabel. Starke Abmagerung
27	Jaboulay, 15. Dez. 1899	M. 37 J.	Beschwerden seit Juli 1899 nach einem Stoß. Kolikanfälle. Schmerz in der Fossa iliaca. Darmsteifung. Okklusionserscheinungen.
28	Guinard, 1899	W. „jeune fille“	Akute Stenosenerscheinungen

Befund bei der Operation	Operationstechnik	Resultat	Literaturangabe
½ m über der Klappe sehr enge Striktur, noch drei weitere; verkäste Drüsen	Resektion in einem Stück von 41 cm. Endto-side Implantation mit Murphy. Drüsen mit entfernt	Heilung. Mehrere Monate später wieder Kolikschmerzen. Zweite Laparotomie. An Stelle der ersten Operation ein Blindsack, der den Knopf enthielt. Resektion des Divertikels samt Knopf	Upsala Läkare förenings Förhandl. 1897. Zit. nach Zentralbl. f. Chirurgie 1899, S. 59
Knorpelharte Verdickung und enge Striktur an einer fistulösen Schlinge. Dasselbe an einer zweiten. Starke Drüsenschwellung	Eine Fistel exzidiert und vernäht. Die andere kranke Stelle reseziert in einer Länge von 20—25cm. Zirkuläre Naht. Histologisch: Tuberculose	Heilung	Witte. Ein Fall von tuberculöser Darmstenose. Diss. Greifswald 1897
Knorpelharter hypertrophischer Tumor mit Blase verwachsen	Resektion von 12 cm samt Mesenterium	Heilung. Rasche Hebung des Allgemeinbefindens	Arch. prov. de chir. 1898, Nr. 6
Der Resektion gingen zwei Laparotomien voraus. Entfernung der tub. Adnexa	Resektion von 22 cm Dünndarm. Exstirpation des käsig geschwellten Wurmfortsatzes	In der 6. Woche von neuem Fistelbildung	Heidelberger Jahresb. 1897, S. 103
Vier ringförmige Strikturen mit intermediären ampullären Erweiterungen. Stark verdicktes Mesenterium. An den Stenosen Geschwüre, die mikroskopisch sich als Tuberculose erwiesen	Resektion in einem Stück von 1 m 15 cm Länge. Zirkuläre Naht nach Zwickelbildung	Heilung	69. Naturforscherversammlg. Zit. nach Zentralblatt f. Chirurgie 1897, S. 1138
Im unteren Ileum eine zirkuläre Knotenstenose	Resektion von 8 cm. Seitliche Apposition nach v. Frey. Mikroskopische Untersuchung ergibt Tuberculose	Am 4. Aug. gestorben. Peritonitis. Im obersten Ileum einige Geschwüre	Wiener klin. Wochenschrift 1900, S. 81, Fall 4
Hypertrophische Tuberculose mit zwei Strikturen. Am dicksten ist die Submucosa. Verwachsungen mit Netz und Colon transv.	Resektion „d'abord environ 12 cm, puis une seconde fois 12 à 14 cm". Lateralanastomose	Heilung. Am 12. Mai entlassen	Presse Médicale, 21. Febr. 1900
Eine stenosierende hypertrophische Stenose. 20 cm von der Valvula Bauhini. Käsige Mesenterialdrüsen	Resektion. Vereinigung mit „bouton de Villard"	Heilung. 1900 „Résultat excellent"	Patel, l. c. S. 164
Vier Strikturen auf einer Strecke von 1 m 10 cm vom Cöcum weg	Resektion dieser ganzen Strecke. Implantation des Ileums ins Cöcum	Heilung	Soc. de chirurg. 22 mars 1899. Semaine méd. 1899, S. 109

Nr.	Operateure, Datum der Operation	Geschlecht u. Alter des Patienten	Erscheinungen vor der Operation
29	Friedländer, 7. Juli 1900	W. 29 J.	Seit Herbst 1899 Kolikanfälle, Gurren, Erbrechen. Sichtbare Peristaltik
30	Czerny, 20. Mai 1902	M. 68 J.	Seit 2 Jahren Obstipation und Leibschmerzen. Abmagerung
31	Trinkler, 1902	M. 22 J.	Beginn mit Obstipation, die zunahm, später „Spasmen", Kollern, peristaltische Bewegungen.
32	Nikoljski, 1902	W. 40 J.	Vor 12 Jahren nach Typhus Leibschmerzen. Immer mehr zunehmende Kolikanfälle mit Darmsteifung
33	Krönlein, 12. Juli 1904	W. 26 J.	Vor 2 Jahren Schmerzen in der Magengegend und Erbrechen. Kolikanfälle an Häufigkeit zunehmend. Sichtbare Peristaltik
34	Veljaminow, 1904	W. 40 J.	Nach Kartoffelgenuß heftige Schmerzen im Leib. Erbrechen. Obstipation. Abnorme Peristaltik

Die Strikturen sind teils narbige, teils durch hypertrophische Tuberculose bedingt. Details über deren pathologische Anatomie sind in früheren Kapiteln gegeben.

Je nach Sitz, Ausdehnung, Verteilung der tuberculösen Herde und Strikturen gestalten sich Angriffspunkt und Dimension der Resektion verschieden. Bei den solitären Stenosen wird das Stück, welches tuberculös erkrankt ist, d. h. die Strikturen oder Fisteln enthält, reseziert, wobei Längen von 5—20 cm entfernt wurden. Bei den multiplen sehen wir dort, wo die Strikturen auf eine relativ kurze Darmstrecke verteilt sind, die Resektion en bloc gemacht. Lennander entfernt 41 cm mit 3, Trendelenburg 42 cm mit 5 Stenosen. E. Frank reseziert 77 cm mit 3 Strikturen. Bis auf 1 m resezieren Troje und Guinard, 2 m Köberle. Bei weiter voneinander entfernten Krankheitsherden wurde doppelt reseziert von König und Vohtz[1]). Doppelresektionen trafen wir auch schon in der Kasuistik der Cöcalresektionen: Esmarch entfernte außer dem Cöcum eine 30 cm höher gelegene Ileumstriktur, Durante ein Stück Dünndarm und Colon transversum, und Krogius resezierte gar in 3 Stücken das Ileocöcalsegment und 2 Tuberculome des Dünndarmes.

Zugleich mit der erkrankten Darmwand wurden bei einer Anzahl von Fällen stark geschwellte und verkäste Mesenterialdrüsen entfernt.

Ueber die Operationstechnik ist folgendes zu notieren: Mit Verwachsungen hatten die Operateure hier im ganzen weniger zu kämpfen, als bei der Cöcaltuberculose; immerhin gestaltete sich auch

[1]) Bei Tuffier bin ich nicht klar, ob an verschiedenen Stellen reseziert wurde.

Befund bei der Operation	Operationstechnik	Resultat	Literaturangabe
Eine Striktur im unteren Ileum	Enterotomie. Resektion. Laterale Apposition	Heilung	Fuchsig. l. c. S. 192. Fall 19
Eine Narbenstenose am Dünndarm	Resektion und Knopfanastomose	Gestorben. „Eitrige Peritonitis durch Gangrän an der Knopfanastomose"	Heidelb. Jahresbericht 1902. S. 111
Eine hypertrophische (?) Striktur im Jejunum	Resektion	Genesung	Wratsch. 1902. Nr. 14—15. Zit. nach Nikoljski l. c. Nr. 109
Eine narbige, sehr enge Striktur im Jejunum	Resektion	Genesung	Nikoljski. Volkmanns Vortr. Nr. 362, Fall 110
Klappenventilstenose durch Ulcus. Vergl. Beschreibung im früheren	Resektion eines 13 cm langen Stückes	Gestorben an Peritonitis. „Durchlässige Stichkanäle"	Noch nicht publiziert
Serosa mit Knötchen besät. 2½ m über der Valvula 3½ cm lange knorpelharte Verdickung	Resektion. Zirkuläre Naht. Submucöse Tuberculose	Heilung. Nach 2½ Jahren gesund	Arbusow, Russ. Archiv f. Chirurg. Zit. nach Zentralblatt f. Chirurgie 1904, S. 392

da die Auslösung bei einzelnen Fällen, besonders bei den mit Fisteln komplizierten schwierig. Die Vereinigung der Darmenden geschieht weitaus am meisten zirkulär. Laterale Apposition und End-to-side-Implantation sind je 3mal erwähnt: dabei wurde bei 2 Fällen das Ileumende ins Colon ascendens implantiert. 4mal wird der Knopf benutzt (Murphy, „bouton de Villard") und 2mal führt er zu Komplikationen: Beim Fall Lennander (20) mußte er später durch eine zweite Laparotomie samt einem Divertikel, das er bildete, entfernt werden. Bei einem Falle Czernys (30) kommt es zu Gangrän an der Knopfanastomose. — Die Enterotomie der mit stark gestautem Inhalt gefüllten zuführenden Schlinge schickt Friedländer der Resektion voraus.

Resultate: Direkt im Anschluß an die Operation starben 9 Fälle und zwar 8 an Peritonitis, 1 an Kollaps. Von den Geheilten erfahren wir meist nur so viel, daß sie von den Stenosenerscheinungen befreit, mit Gewichtszunahme und gebessertem Kräftezustand entlassen wurden. Ueber das spätere Befinden sind wir hier besonders schlecht unterrichtet. Ueber ein Jahr hinaus gehen in den Publikationen die Nachrichten nur bei 4 Fällen, von denen einer guten Gesundheitszustand nach 1½ Jahren, die anderen vollkommenes Wohlbefinden im 3. Jahre zeigen.

b) Darmausschaltung.

Von den Ausschaltungstypen, welche wir bei der Cöcaltuberculose kennen lernten, steht auch hier die Lateralanastomose (Maisonneuve) an erster Stelle.

Inkomplette

Maisonneuvesche

Nr.	Operateure, Datum der Operation	Geschlecht u. Alter des Patienten	Erscheinungen vor der Operation
1	Hahn, 11. Nov. 1894	M. 54 J.	Beginn vor 4 Jahren. Kolikanfälle, die sich allmählich häufen. Abmagerung. Sichtbare Peristaltik. Zuletzt fäkulentes Erbrechen. Akuter Ileus
2	Rosenbach, 7. Dez. 1895	M. 37 J.	Beschwerden seit 4 Jahren. Schmerzen, Erbrechen. Abmagerung. Obstipation. Abnorme Peristaltik. Gurren
3	Senn, 2. März 1896	M. 16 J.	1895 Kolikanfall, dem später andere folgen. Fäkulentes Erbrechen. Abmagerung
4	Hofmeister, 2. April 1896	M. 32 J.	Seit 4 Jahren leidend. Leibschmerzen, Erbrechen, Obstipation. Abmagerung. Deutliche Peristaltik
5	Durante, 1896	M. 65 J.	Erscheinungen wie bei Pylorusstenose
6	Erdheim, 18. März 1897	W. 30 J.	Beginn vor 4 Jahren. Schmerzen, Obstipation. Erbrechen. Darmsteifung
7	Erdheim, 26. März 1897	W. 47 J	Seit „längerer Zeit“ Kolik, Obstipation. Erbrechen. Vor der Operation kollabiert. Lebhafte Peristaltik
8	Erdheim, 9. Sept. 1897	W. 33 J.	Seit 3 Jahren Schmerzen, Erbrechen, „buckelige Auftreibung“. Lungenaffektion
9	Habs, 13. Aug. 1898	M. 12 J.	Seit dem 4. Jahre Blut im Stuhl. In den letzten 5 Jahren Erbrechen. 1898 Ileuserscheinungen

Darmausschaltung.

Lateralanastomose.

Befund bei der Operation	Operationstechnik	Resultat	Literaturangabe
Narbenring an einer Ileumschlinge, sehnig, außerordentlich hart. Keine Verwachsungen. Erbsengroße Drüsen	Wegen schlechtem Kräftezustand Resektion unterlassen. Laterale Anastomose „zwischen den Schenkeln der Ileumschlinge, an deren Spitze die Striktur saß“	Heilung. Nach 6 Jahren gesund	Sörensen, Deutsche Zeitschrift f. Chir. Bd. 59, H. 1 u. 2, Fall 1
Vier Strikturen auf einer Länge von 1¼—1½ m des mittleren Ileums	Resektion wegen schlechtem Kräftezustand nicht ratsam. Enteroanastomose	Heilung. Bis 1897 beste Gesundheit. Im Mai 1897 Perforationsperitonitis. Gestorben. An der Anastomose pfennigstückgroßes Loch in einem Geschwür	Johnson, Diss. l. c. Fall 4
Käsige geschwellte Lymphdrüsen bis Nußgröße. Im unteren Ileum enge Striktur	Ileo-colostomie	Heilung. 2 Jahre später gutes Befinden. 27 Pfund schwerer	The journal of the American medical association 21. May 1898. S. 1200
Zehn Strikturen auf 2 m Darm verteilt	Resektion nicht angezeigt. Enteroanastomose nach Punktion der untersten Ampulle	Gestorben am 3. April. Nahtperforation, Peritonitis. Zirkuläre, zum Teil vernarbte Geschwüre. Lungentuberculose	Beitr. z. klin. Chirurgie Bd. 17. S. 579
Striktur im Anfang des Duodenums, weitere im unteren Ileum	Gastroenterostomie und Enteroplastik	Gestorben. „Per shock dopo 3 giorni“	Margarucc, Il policlinico 1898, Nr. 4 u. ff., S. 94
Drei zirkuläre Strikturen, am Ileum walnußgroßer Tumor	Anastomose oben und unten. Resektion der Appendix und der Tube	Heilung. 1899 gutes Befinden, arbeitsfähig	Wiener klin. Wochenschrift 1900, S. 80, Fall 1
Am Colon asc. harter Tumor. Im unteren Ileum zwei Narbenringe	Anastomose zwischen Ileum und Colon ascendens	Gestorben am 27. März. „Akute fibrinöse Peritonitis.“ An den Strikturen Geschwüre	Ibidem Fall 2
Zwei hypertrophische Strikturen im Ileum. Geschwellte Drüsen.	Anastomose „vor jeder Stenose“	Heilung. Dezember 1899 gutes Befinden	Ibidem Fall 3
Drei starre Ringstenosen auf ca. 20 cm Darm	Ausschaltung von ca. 40 cm	Heilung	Deppe. Diss. Tübingen 1899

Nr.	Operateure, Datum der Operation	Geschlecht u. Alter des Patienten	Erscheinungen vor der Operation
10	Erdheim, 27. Okt. 1898	W. 27 J.	Vor 2 Jahren Haemoptoe. Durchfall, Erbrechen, Abmagerung. Gurren. Diagnose auf multiple, tuberculöse Striktur des Dünndarms gestellt
11	Jaboulay, 2. Okt. 1898	M. 40 J.	Seit 1893 Erbrechen. Abnorme Peristaltik. Verstopfung. Schmerzen
12	Braun, 17. Dez. 1898	M. 48 J.	Vor 1½ Jahren erkrankt. Obstipation und Diarrhöe abwechselnd. Kollern, Gurren. Anämie. Abmagerung
13	Schnitzler, 30. Okt. 1899	W.	Allmählich sich entwickelnde Stenose. Koliken, Erbrechen
14	Hahn, 2. Nov. 1899	W. 25 J.	Tochter des Patienten Nr. 1 dieser Tabelle. 1899 erkrankt. Krampfartige Schmerzen, Darmblähung. Nachtschweiße. Fieber. In der Cöcalgegend Tumor
15	Goullioud, 7. Nov. 1899	W. 33 J.	Beginn vor 1 Jahr mit Kolikanfällen. Darmsteifung, Diarrhöe. Am 8. November 1899 fast komplette Okklusion
16	Hahn, 8. Aug. 1900	M. 30 J.	Anfang 1900 Beginn mit Leibschmerzen, Diarrhöe. Abmagerung, Nachtschweiße, Fieber
17	Krovcr. 1900	M. 28 J.	Seit 10 Jahren Verstopfung, Erbrechen. Akute Okklusionserscheinungen
18	Czerny, 20. Februar 1901	M. 34 J	Seit 7 Jahren Darmbeschwerden. In letzter Zeit fäkulentes Erbrechen
19	v. Eiselsberg, 1. Juni 1901	M. 47 J.	Seit 1886 Magenkrämpfe, Erbrechen. Abmagerung, Darmsteifung

Befund bei der Operation	Operationstechnik	Resultat	Literaturangabe
Im unteren Ileum zwei ringförmige Strikturen	Anastomose zwischen Ileum und Colon ascendens. Resektion des Wurmfortsatzes	Anfangs Besserung, später wieder Verschlimmerung	l. c. Nr. 5
Vier Strikturen. Zwischen den beiden engsten Dünndarm wie ein „estomac déplacé“	Anastomose mit Murphy	Heilung. Januar 1899 Lungentuberculose fortschreitend	Bernay, Thèse S. 121 „Observation personnelle“
Eine ringförmige Einsehnürung. Verwachsungen	Wegen des erbärmlichen Zustandes rasche Beendigung. Anastomose	20. Dez. gestorben. Perforation eines Geschwürs. Zwei narbige Stenosen. Tuberculose der Lungenspitzen	Johnson, l. c. Fall 2
Drei Strikturen auf 35 cm Ileum verteilt. Darm magenähnlich über der obersten Striktur erweitert	Anastomose	Heilung. Allmähliches Zurückgehen der Erscheinungen	Wiener klin. Woehenschrift 1899. Nr. 49, S. 1241
Auf der Darmserosa Knötchen. Cöcaltumor. Im untersten Ileum in Zwischenräumen von je 10 cm zirkuläre Strikturen und narbige Stellen	Anastomose zwischen Ileum und Colon transv.	Heilung. Nach 12 Monaten „an Kräften und Körpergewicht erheblich zugenommen“, auch Lungenbefund besser	Sörensen, l. c. Fall 2
Im Bereiche der untersten 50 cm Ileum drei Strikturen „de nature probablement tubereuleuse“	Dünndarm mit Colon ascendens verbunden	Heilung. 1901 sehr gutes Befinden	Patel, l. c. S. 194
Cöcaltubereulose. Zehn Narbenringe im unteren Ileum	Anastomose zwischen Ileum und Colon ascendens	Anfangs Besserung. In der 4. Woche Kotabszeß. Gestorben einige Monate später an Erschöpfung.	Sörensen, l. c. Fall 3
Zahlreiche Stenosen am Dünndarm, eine an der Valvula Bauhini	Anastomose zwischen Ileum und Colon transvers. nach Enterotomie	Gestorben nach einigen Stunden. Mikroskopische Untersuchung: „Tubereulose hypertrophique guérie“	Patel, l. c. S. 185
Im Ileum drei Stenosen mit derber Infiltration der Wand	Anastomose zwischen Ileum und Cöeum	Heilung	Heidelb. Jahresberieht 1901, S. 104. Beitr. Bd. 36
Auf 8 cm Länge das Dünndarmlumen durch stark narbige, höckerige Gewebsmassen strikturiert. Im Mesenterium verkäste Drüsen	Enterotomie, dann Anastomose mit Benutzung der Enterotomiewunde. (Isoperistaltisch.)	Heilung. Nach 2 Jahren „keinerlei Beschwerden, regelmäßiger Stuhl. Gewichtszunahme“	Haberer, l. c. S. 50

Nr.	Operateure, Datum der Operation	Geschlecht u. Alter des Patienten	Erscheinungen vor der Operation
20	Lotheisen, 29. Juli 1902	M. 18 J.	Seit Jahren Magenschmerzen. Obstipation. Nachtschweiße. Darmsteifung
21	Lotheisen 23. Aug. 1902	M. 23 J.	Seit 3 Jahren Schmerzen im Leib. Gurren, Auftreibung. Darmsteifung. Lungenaffektion
22	Lorenz, 19. März 1903	M. 30 J.	Vor 2½ Jahren erkrankt. Kolik. Diarrhöe. Obstipation. Abmagerung. Sichtbare Peristaltik
23	v. Eiselsberg, 27. Nov. 1903	W. 40 J.	Vor 3 Jahren Magenkrämpfe. Obstipation und Diarrhöe. Nachtschweiße. Fieber. Abmagerung. Sichtbare Peristaltik
24	Jaboulay, Juli 1903	M. 17 J.	Im Januar Verdauungsstörung. Im März Kolikanfälle. Abmagerung. „Bruit caractéristique“
25	Rasumoski, 1903	W. 25 J.	
26	v. Eiselsberg. 17. Okt. 1903	M. 42 J.	Vor 10 Wochen Schmerzen in der Magengegend. Erbrechen, Abmagerung. Peristaltik sichtbar
27	Berard, 11. Juni 1904	M. 23 J.	Abmagerung. Abwechselnd Diarrhöe und Obstipation. Erbrechen. „Crises péristaltiques“
28	Rieder, 1904	W. 30 J.	Erscheinungen von Stenose seit 5 Jahren

Die Indikationen zum operativen Eingreifen bestanden hier ohne Ausnahme in intensiven, meist sehr hochgradigen, kürzere Zeit oder schon jahrelang bestehenden Stenosenerscheinungen; bei einzelnen Fällen war es bereits zu kompletter Okklusion gekommen. Die Strikturen, welche hierzu Veranlassung gaben, waren in der überwiegenden Mehrzahl von 22 Fällen multipel, nur 6mal solitär. Bei den mul-

Befund bei der Operation	Operationstechnik	Resultat	Literaturangabe
25 cm über der Klappe zwölf tumorartige Infiltrate; neun davon bilden ringförmige Stenosen	Ausschaltung von 214 cm Ileum	Heilung. Im Oktober 1902 Wohlbefinden	Wiener med. Wochenschrift 1903, Nr. 4, Fall 1
150 cm über der Klappe tumorartige Stenose, 3 cm von derselben Infiltrat. Cöcum infiltriert. Dritte Stenose an der Flexur.	Anastomose zwischen Ileum und Col. transv.	Am 28. August erneute Laparotomie. Gestorben. Peritonitis. Histolog.: Tuberculose; in der Mucosa bereits ausgeheilt	Ebenda Fall 2
30 cm vor der Valvula zirkuläre Narbe. Knötchen auf der Serosa. Käsige Drüsen	Anastomose ober- und unterhalb der Striktur; antiperistaltisch	Heilung. Nach 4 Monaten „bestes Wohlbefinden“	Haberer, l. c. Nr. 23
Sieben tuberculöse Stenosen auf 1 m über der Klappe in verschiedenen Distanzen. Knötchen auf der Serosa	Anastomose zwischen Ileum und Flexura sigmoidea	Heilung. Nach 2½ Monaten Abmagerung, flüssige Stühle, subjektives Wohlbefinden	Ibidem N. 33, S. 68
In Mitte des Dünndarmes drei Strikturen auf 50 cm verteilt	Anastomose mit Jaboulays Knopf	Heilung	Lyon médical 1903, Nr. 33
Zwei tuberculöse Strikturen	Anastomose	Heilung	Russisches Archiv f. Chirurgie 1903, H. 1. Zit. nach Jahresber. f. Chir. 1903, S. 557
Im obersten Jejunum drei tumorartige Infiltrationen, die dritte 30 cm lang. An der großen Curvatur und hinteren Magenwand große infiltrierte Drüsen	Am 13. Okt. Gastroenterostomia ant. mit Murphy. Das Erbrechen hält an. Am 15. Okt. Enteroanastomose zwischen zu- und abführendem Schenkel	Besserung. Am 20. Nov. gestorben Ulcera im Jejunum. Lungentuberculose. Frische tub. Peritonitis	Clairmont. Bericht über 258 von Prof. Eiselsberg ausgeführte Magenoperationen. Archiv f. klin. Chirurgie Bd. 76, S. 254
Elf Strikturen auf 1 m 50 cm verteilt: „sclérohypertrophiques“	Anastomose	Besserung. Persistierende Diarrhöe. „Faible bénéfice“	Bulletin de la Soc. de chir. de Lyon 1904, Nr. 7
Im unteren Jejunum und oberen Ileum mehrere Strikturen	Anastomose	Gestorben an Erschöpfung nach 18 Tagen	Wieting, Zentralbl. f. Chir. 1904. Nr. 45, S. 1310

tipeln beträgt ihre Zahl 3—10. Als Sitz ist 1mal das Duodenum, 1mal das oberste Jejunum, 16mal das Ileum angegeben. Gleichzeitige Beteiligung von Dick- und Dünndarm treffen wir 4mal. Die Verteilung am Darm ist eine sehr verschiedene, teils auf kürzere, teils auf sehr lange Partien sich erstreckende. Bei den Fällen 9 und 13 sitzen je 3 Strikturen im Bereiche von 20 und 35 cm Darm, bei Fall 2 treffen

wir 4 Strikturen auf 1—1½ m, bei Fall 4 deren 10 auf 2 m verteilt. Die Beschaffenheit der Striktur wird in den meisten Fällen als harte, derbe, starre, narbig bindegewebige geschildert. Tumorartige Infiltrate, Tuberculome, sind 2mal beschrieben.

Wo eine Motivierung gegeben ist, warum die Enteroanastomose und nicht die Resektion zur Ausführung kam, ist meist der schlechte Kräftezustand als entscheidendes Moment angegeben; es wurde bei den heruntergekommenen Kranken der rascher ausführbare, leichtere Eingriff gewählt, und zwar auch bei Fällen, wo nur 1 Striktur oder mehrere auf kurze Strecke zusammengedrängt vorhanden waren, die Resektion also in den lokalen Verhältnissen keine Kontraindikation gefunden hatte. Die Wahl des Operationsverfahrens bereitet, wie Hofmeister sagt, die größten Schwierigkeiten in den Fällen, wo die große Zahl der Stenosen die Einzelresektionen ausschließt, während die Berechtigung der Exstirpation der ganzen erkrankten Darmpartie durch die große Ausdehnung des Prozesses zweifelhaft ist. Wir werden darauf zurückkommen.

Die Größe des durch die Anastomose ausgeschalteten Stückes gestaltete sich entsprechend der engeren oder weiteren Verteilung der Strikturen verschieden. Lotheißen schätzt beispielsweise bei einem seiner Fälle die umgangene Partie auf 214, Habs auf 40 cm.

Wo die Strikturen ganz nahe der Bauhinischen Klappe saßen oder wo das Cöcum selbst erkrankt war, wurde die Ileocolostomie ausgeführt; es geschah dies bei 9 Fällen; 1mal wurden Ileum und Colon descendens verbunden. Bei Sitz der Stenose im Duodenum, wovon eine Beobachtung (Margarucci) vorliegt, war die Gastroenterostomie die Operation der Wahl, ebenso bei Erkrankung des obersten Jejunums (v. Eiselsberg). Bei den übrigen Fällen wurde der über der obersten Striktur liegende gesunde Darm mit dem unter der untersten liegenden in Verbindung gebracht.

Die Entleerung des gestauten Inhaltes durch Enterotomie vor der Anastomose wurde 3mal als notwendig erachtet. Lehrreich ist dabei Hofmeisters Erfahrung: Die Herstellung der Passage durch die Enteroanastomose erwies sich insofern als ungenügend, als das enorm geblähte, ausgeschaltete Stück wegen der engen oberen Stenose sich auch nicht rückläufig entleeren ließ. Die Punktion wurde verhängnisvoll, „indem die Wiederansammlung von Gasen in der nach beiden Seiten abgeschlossenen Schlinge zur Sprengung der Naht an der Punktionsstelle führte."

Akzidentelle Eingriffe bestanden in 2maliger gleichzeitiger Resektion des Wurmfortsatzes; 1mal wurde die Tube reseziert.

Resultate: Tod in direkter Folge der Operation trat 7mal ein, und zwar 4mal an Peritonitis, 3mal an Shock, Kollaps, Erschöpfung.

Ueber das Los derjenigen, welche die Operation überstanden, sind wir hier etwas besser unterrichtet als bei den Resezierten. Es starben im späteren Verlaufe 3, einer an Kotabszeß, ein anderer an Geschwürsperforation und Peritonitis, ein dritter an generalisierter Tuberculose. Im übrigen besitzen wir

Nachrichten bis auf 1 Jahr bei . . . . . 5 Fällen.

Bei 1 Fall nach 4 Monaten bestes Wohlbefinden.

Bei 1 Fall nach 2½ Monaten Abmagerung, Diarrhöe.
Bei 1 Fall fortschreitende Lungentuberculose.
Bei 1 Fall gutes Befinden, Gewichtszunahme.
Bei 1 Fall Wohlbefinden.

Nachrichten bis auf 2 Jahre bei . . . . . 5 Fällen.
Alle zeigen sehr gutes Befinden.

Nachrichten bis zu 6 Jahren bei . . . . . 1 Fall.
Nach 6 Jahren „gesund".

Von den übrigen Fällen wissen wir zum Teil nichts weiteres, als daß sie bedeutend gebessert die Behandlung verließen. Von einem ist berichtet, es sei „später" wieder Verschlimmerung eingetreten, bei einem anderen wird das Resultat als „médiocre" taxiert.

Wenn wir bedenken, daß diese Kranken wohl alle ohne Operation dem sicheren Verderben preisgegeben waren, so dürfen wir die Bilanz im ganzen als eine recht befriedigende bezeichnen.

Andere Typen der Darmausschaltung, d. h. die unilaterale und die bilaterale komplette Ausschaltung fand ich bei Erkrankung des Dünndarmes allein in der mir zugänglichen Literatur nicht vertreten.

c) Enteroplastik. Anus artificialis. Einfache Laparotomie.

Im Abschnitt Darmausschaltung bei Cöcaltuberculose haben wir in der Tabelle der inkompletten Darmausschaltung als ersten Operateur v. Hacker (1887) genannt. Er war es auch, der bei demselben Fall zum erstenmal bei gleichzeitig vorhandener „wahrscheinlich" tuberculöser ringförmiger Dünndarmstriktur analog dem Vorgange Heineckes bei Pylorusstenose die Längsspaltung und quere Vernähung mit gutem Erfolg ausführte. Dieselbe Operation sehen wir später von Durante[1]) mit ungenügendem, von Bier[2]) mit gutem Resultate ausgeführt; auch bei Colonstriktur sehen wir sie angewendet.

Wie unter mißlichen Verhältnissen der Anus praeternaturalis bei der Ileocöcaltuberculose als Notbehelf Anwendung fand, haben wir bei Besprechung der Cöcalresektion erfahren. Bei Sitz der Tuberculose nur am Dünndarm kam er ganz vereinzelt zur Ausführung. Bekannt ist mir als Beispiel der früher schon zitierte Fall von E. Fränkel. Hier war bei der Operation die Ursache des Ileus „unklar" geblieben; es wurde eine geblähte Schlinge eingenäht und eröffnet. Der Kranke ging bald an Erschöpfung zu Grunde; bei der Sektion fanden sich die multiplen Strikturen, von denen wir im Abschnitte Pathologische Anatomie die Abbildung wiedergegeben haben. Der künstliche After saß 1,25 m unterhalb des Magens.

Bei der Cöcaltuberculose war es interessant, den Verlauf von Fällen zu kennen, bei welchen es bei der einfachen Laparotomie ge-

[1]) Siehe Tabelle der Enteroanastomosen.
[2]) Seeger beschreibt den Fall in einer Dissertation und läßt die Lymphdrüsenschwellung für Tuberculose sprechen.

blieben war. Wir haben Gelegenheit auch hier einige derartige zu verfolgen:

Johnson beschreibt in seiner uns bekannten Dissertation einen Fall (Nr. 3)[1]), bei dem König wegen sehr intensiven Stenosenerscheinungen die Laparotomie ausführte. Es ist der Fall, den wir früher schon in symptomatologischer Beziehung verwerteten. Bei den Kolikanfällen waren die Geräusche im ganzen Zimmer zu hören. Es fanden sich zahlreiche, über den ganzen Dünndarm zerstreute Stenosen; die Operation fand am 12. Dezember 1893 statt. Ueber den späteren Verlauf heißt es: „Kurze Zeit nach seiner Entlassung von hier ist eine schnell zunehmende Besserung seiner Beschwerden aufgetreten, die ständig angedauert. Jetzt fühlt er sich völlig gesund, hat keinerlei Beschwerden mehr, ist fett geworden und ist über den Erfolg überglücklich." Ein höchst merkwürdiges Resultat! Das Analogon zu dem von Nové-Josserand mitgeteilten, früher besprochenen Fall von Cöcaltuberculose. Von ebenso eklatantem Erfolg begleitet war die Laparotomie bei den früher besprochenen Fällen spastisch entzündlicher Stenose, wie sie von Strehl und Bard beschrieben worden sind. Ich verweise auf die dort zitierte von Strehl gegebene Erklärung, nach welcher durch die Fernhaltung des Darminhaltes von den Geschwüren, durch die Ruhigstellung des Darmes der die Stenose bedingende Spasmus der Darmmuskulatur gehoben wurde.

Daß auf starre Narbenstrikturen die bloße Laparotomie keinen direkten Effekt ausüben kann, ist klar; es stehen denn auch den eben mitgeteilten Resultaten wieder andere negative gegenüber, von denen hier einige Beispiele folgen:

Rotter (bei Scheuer I) operierte am 7. November 1892 einen 8jährigen Jungen, der seit 3 Jahren abmagerte und heftige Kolikanfälle, Gurren und Glucksen darbot. Die Diagnose wurde auf chronischen Ileus gestellt. Bei der Laparotomie sieben auf einen großen Teil des Dünndarms in ungleichen Abständen verteilte Strikturen. Resektion sowie Anastomose unmöglich. Anfangs etwas Besserung. Im September 1894 starke Abmagerung. 2½ Jahre nach der Operation gestorben an zunehmenden Erscheinungen der Darmstenose.

Ganz erfolglos war ferner ein von Jaboulay operierter Fall. (Patel S. 136) mit 16 über den ganzen Dünndarm unregelmäßig zerstreuten Strikturen („tuberculose fibreuse"). Der Kranke starb 8 Tage nach der Operation.

Resümee der chirurgischen Leistungen bei Dünndarmtuberculose. Die Indikationen zu den einzelnen operativen Eingriffen.

Bei den vorgelegten Erfahrungen sehen wir alle anderen Eingriffe gegenüber der Enterektomie und Enteroanastomose weit zurücktreten; diese beiden halten sich hier in puncto Zahl und direkter Mortalität annähernd die Wage.

---

[1]) In Hofmeisters Tabelle I Nr. 5. Patel führt denselben Fall doppelt an (S. 135); seine Kasuistik ist, wie früher gesagt, sehr unzuverlässig.

	Zahl der Fälle:	Durch die Operation direkt bedingte Todesfälle:
Resektionen	34	9
Anastomosen	28	7

Daß der weniger gefährliche, weil technisch einfachere und rascher zu beendigende Eingriff der Anastomose ungefähr dieselbe Mortalität darbietet, ist durch die Tatsache erklärt, daß es da, wo er zur Ausführung kam, meistens um sehr heruntergekommene Kranke sich handelte, bei denen die Resektion überhaupt nicht mehr zu wagen war.

Aus den mangelhaft eruierten Endresultaten der von der Operation geheilten Fälle lassen sich keinerlei bindende Schlüsse hinsichtlich der größeren Leistungsfähigkeit der einen oder anderen Methode ziehen. Gewiß ist, daß bei beiden Behandlungsarten als unmittelbarer Erfolg in den meisten Fällen die Befreiung von den Stenosenerscheinungen möglich war, und daß bei beiden Methoden auch Dauerresultate erzielt wurden.

Wollen wir, aus den gesammelten Erfahrungen die Quintessenz ziehend, die Indikationsgebiete der beiden Operationen abgrenzen, so müssen wir manches wiederholen, was bei der Cöcaltuberkulose schon gesagt wurde. Die den Methoden im allgemeinen zukommenden Vor- und Nachteile sind dort schon ausführlich besprochen. Im ganzen habe auch ich den Eindruck, daß die Tendenz, der Anastomose ein weiteres Feld gegenüber der zu extrem ausgedehnten Resektion einzuräumen, mit Recht vorwaltet.

Die Resektion ist angezeigt bei solitären Stenosen hauptsächlich dort, wo es um die hypertrophische Form und um Fistelbildung sich handelt, und zwar nur dann, wenn sie ohne sehr große Schwierigkeiten und Gefahr ausführbar ist und der Allgemeinzustand des Kranken keine Gegenindikation bietet. Sie ist unter denselben Bedingungen ausführbar bei multiplen Strikturen, die auf einen relativ kurzen Darmabschnitt zusammengedrängt sind (Resektion en bloc). Mehrfache getrennte Resektion, Doppelresektion ist statthaft, wo mehrere Stenosen durch längere gesunde Darmpartien getrennt sind. Daß selbst dreifache Resektion, also ein sehr lange dauernder Eingriff mit Erfolg ausführbar ist, hat Krogius gezeigt. Eine freilich bei dem reduzierten Zustand solcher Kranken sehr hohe Anforderung! — Es ist selbstverständlich, daß die hier abstrahierten Normen nur labile Durchschnittsregeln sein können: Kühnheit des Operateurs einerseits, ängstliche Vorsicht anderseits engen sie ein oder dehnen sie aus, es bleibt der individuelle Spielraum. — Natürlich ist der getrennten Resektion, dieser idealen Behandlungsweise, welche das Kranke entfernt, ohne mehr als absolut nötig gesunden Darm zu opfern, die Grenze eng gezogen. Wir müssen mit Hofmeister außer in der zu großen Zahl von Stenosen eine Kontraindikation auch noch erblicken in dem Vorhandensein reichlicher Geschwüre zwischen den Stenosen, welche die Ableitung des Kotstromes von der gesamten kranken Darmpartie wünschenswert erscheinen lassen.

Es sind nun, wie gesagt, bei multiplen Stenosen auch auf größere Darmstrecken verteilte Strikturen unter Resektion von 1—2 m Darm mit Erfolg entfernt worden. Diese Fälle, bei denen die Einzel-

resektion nicht möglich war, stellen strittige Grenzobjekte zwischen Resektion und Anastomose dar; es bereitet hier die Wahl der Operation nicht nur praktisch, sondern auch theoretisch im einzelnen Fall entschieden Schwierigkeiten. Wir wissen allerdings, daß selbst Entfernung von 3 m Darm beim Menschen ertragen worden ist und daß der Hund mit der Hälfte des Darmes noch leben kann (hierüber bringt die Deutsche Chirurgie das Ausführliche in der Lieferung: Operationen an Darm und Magen). Wir wissen ferner aus den Tierversuchen von Nagano, daß die Resektion im oberen Dünndarm einen schwereren Eingriff bedeutet als im unteren, daß demgemäß bei derartig ausgedehnten Darmresektionen neben der Länge des zu resezierenden Stückes auch die Lokalisation desselben Berücksichtigung finden muß. Endlich denken wir an die Tatsache, daß der Darm bei verschiedenen Individuen eine ungleiche Länge hat.

Ich teile die Ansicht derjenigen, welche gerade bei der Tuberculose unter solchen Verhältnissen, d. h. bei sehr großer Ausdehnung des Prozesses der Anastomose den Vorzug geben. Die Indikationen der letzteren wollen wir im folgenden präzisieren:

Die Enteroanastomose ist angezeigt, wo die Resektion wegen zu großer technischer Schwierigkeiten unausführbar ist oder wo der Kräftezustand nur einen kurzen Eingriff erlaubt. Sie ist ferner am Platze, wo durch die Resektion zu große Darmstrecken entfernt werden müßten, denn sie ist in weiteren Grenzen zulässig als diese. Das Sekret des ausgeschalteten Darmes kann, wo zwischen den Strikturen längere Partien gesunden Darmes vorhanden sind, funktionell noch in Betracht kommen. Roux hat bei 2 Fällen von Darmtuberculose gezeigt, daß es möglich ist zu leben „avec une implantation jejunale de 1 m 50 sur le milieu du gros intestin."

Bei Fällen, wo die Stenosen derart auf den ganzen Darmkanal verteilt sind, daß weder Resektion noch Enteroanastomose ausführbar sind, muß es bei der Laparotomie bleiben. Bei geeigneten Fällen können einzelne Stenosenringe mit Enteroplastik behandelt werden. Diese ist jedoch nur da zulässig, wo es um erloschene Tuberculose, um wirkliche Narbenringe sich handelt; sind noch Geschwüre vorhanden, so ist die Naht riskiert.

Ist man gezwungen, bei schon vorgeschrittenem Ileus mit Koterbrechen zu operieren, so muß bei hochgradig geblähtem gelähmtem Darm die Punktion oder besser die Enterostomie als Vorakt der Anastomose vorausgeschickt werden. Nach Hofmeisters zitiertem Erlebnis scheint es angezeigt, die genähte Punktionsstelle extraperitoneal in die Bauchwunde zu fixieren, damit eine eventuelle Perforation nach außen erfolgt; besser empfiehlt sich, wo die Situation dies gestattet, nach v. Eiselsbergs Vorgang die Enterostomiewunde zur Anastomose zu benutzen.

Der Daueranus kommt in Betracht, wo akute Ileussymptome zu rascher Entleerung zwingen und jeder andere Eingriff unmöglich ist. Seine Prognose ist schlecht, umso schlechter natürlich, je höher er am Dünndarm zu liegen kommt.

Am Schlusse dieser Resümees darf nicht vergessen werden, auch hier die von den Chirurgen immer wieder erhobene Mahnung zu wieder-

holen, den operativen Eingriff bei diesen „chronischen Stenosen" nicht zu weit hinauszuschieben. Speziell bei diesen Kranken, wo auf den ganzen Kräfte- und Ernährungszustand so viel ankommt, darf nicht lange gezaudert werden. Kann der Chirurg erst im Stadium der Darmlähmung operieren, so ist jede Orientierung enorm erschwert und jeder Eingriff viel gefährlicher, als zur Zeit, wo der Darm seine Kontraktilität noch bewahrt hat. Darüber ist Ausführliches zu lesen in dem eben erschienenen Werke von Wilms über Ileus. (Deutsche Chirurgie, Lief. 46 g.)

5. Chirurgische Therapie bei Komplikationen der Darmtuberculose.

Was hier vorzubringen ist, findet sich zum großen Teil schon in den vorhergehenden Abschnitten zerstreut bemerkt. Speziell über die Behandlung der Hauptkomplikation der Darmtuberculose, der Kotfistel, ist bei der Therapie der Cöcal- und Dünndarmtuberculose bereits das Wesentliche gesagt. Fassen wir das Zerstreute hier kurz zusammen: Selten gelingt der Versuch eines extraperitonealen Verschlusses der Fistel durch Anfrischung und Naht. Wir haben gesehen, daß man bei einzelnen wenigen Fällen, bei Fisteln am Cöcum mit partieller Resektion der Darmwand auskommen konnte, daß aber fast immer die Totalresektion des betreffenden, gewöhnlich umfangreich erkrankten Darmteiles für notwendig erachtet wurde, vorausgesetzt, daß die übrigen Bedingungen zur Ausführbarkeit dieses Eingriffes erfüllt waren. Bei Unmöglichkeit der Resektion führt von den Ausschaltungsmethoden die Totalexklusion am sichersten zum Ziele: Enteroanastomose und unilaterale Ausschaltung bringen die Fistel oft nicht zum Versiegen.

Bei Invagination wird nach den entsprechenden chirurgischen Prinzipien gehandelt. Bérard gelang es zu desinvaginieren. Czerny legte bei Ileocöcalinvagination mit Erfolg eine Enteroanastomose an. Krönlein resezierte bei einem Fall von Dünndarminvagination (noch nicht publiziert) mit Exitus; Wiesinger desgleichen mit Heilung.

Bildung von Briden und dadurch Abschnürung des Darmes kommt hauptsächlich der tuberculösen Peritonitis zu, kann aber auch von Darmtuberculose ausgehen und zur Lösung auf dem Wege der Laparotomie auffordern.

Seltener ist die Laparotomie bei Peforation von tuberculösen Geschwüren in die freie Bauchhöhle ausgeführt worden. Die Chancen sind, wie leicht begreiflich, durchwegs schlecht. Die Tuberculose hat zur Zeit solcher Ereignisse den Kräftezustand der Kranken gewöhnlich zu sehr dezimiert. Oppenheim und Laubry teilen einen Fall mit, bei dem Blum den Bauchschnitt machte, aber die Durchbruchstelle nicht fand. Bei der Autopsie entdeckte man die kleine Perforation („2 à 3 millimètres") inmitten einer Ulzeration 15 cm über der Valvula.

Es ist dies der einzige Fall von chirurgischer Intervention, den ich in Erfahrung bringen konnte: auch Bérard und Patel kennen in der Kasuistik ihrer früher erwähnten Arbeit nur diesen.

Gelingt es, die Perforationsstelle zu finden, so ist es mit der bloßen Naht nicht getan, sondern es wird das perforierte Geschwür durch partielle oder vollständige Resektion zu eliminieren sein;

erstere ist am Dünndarm wegen zu befürchtender Stenose nicht gut ausführbar.

Hinsichtlich des Verhaltens bei akutem Ileus ist auf das Resümee der chirurgischen Leistungen bei Dünndarmtuberculose zu verweisen.

6. Operative Therapie bei Mesenterialtuberculose.

In den Kapiteln über Aetiologie und Pathologie der Darmtuberculose ist klargelegt, in welch innigem organischem Zusammenhang mit ihr die Mesenterialdrüsentuberculose steht; es ist daher angezeigt, die Behandlung der letzteren hier ebenfalls zu berücksichtigen. Wir haben gehört, daß die Infektion der Mesenterialdrüsen vor sich gehen kann, ohne daß an der Darmwand selbst, d. h. im Wurzelgebiete der betreffenden Lymphdrüsen tuberculöse Veränderungen manifest werden, daß die durchgedrungenen, in die Lymphdrüsen gelangten Bazillen hier isolierte tuberculöse Lymphome erzeugen können. Solche Mesenterialtumoren haben nun in wenigen Fällen Anlaß zu operativer Therapie, d. h. zur Exstirpation und gleichzeitigen Darmresektion gegeben:

Beatson (Brit. Medical Journal 1898, 29. Oktober) berichtet über einen 4jährigen Knaben, bei dem ein von tuberculösen Mesenterialdrüsen ausgehender Abszeß einen kokosnußgroßen abdominellen Tumor verursachte. Bei der Laparotomie riß er ein; es wurde die ganze Abszeßwand nebst Drüsenrest unter großen Schwierigkeiten, aber mit gutem Erfolg entfernt.

Einen durch den großen Umfang der dabei nötig gewordenen Darmresektion in der Literatur bekannten Fall teilt Kukula aus Maydls Klinik mit (Arch. f. klin. Chir., Bd. 60, S. 886). Es handelte sich um ein in der Radix mesenterii sitzendes scharf umgrenztes Lymphom. Exstirpation des Tumors. Gleichzeitig wurden 237 cm Ileum entfernt. Die Kranke starb 3 Jahre später an Rezidiv.

Von Baum wird aus Helferichs Klinik ein dritter Fall beschrieben (Deutsche Zeitschr. f. Chir., Bd. 64, H. 1—3). Bei einem 24jährigen Mann wurde bei der Laparotomie ein nahe der Radix mesenterii sitzender, mit einer Dünndarmschlinge fest verwachsener Tumor von Faustgröße gefunden. Beim Freipräparieren entleerte sich dickrahmiger Eiter. Exstirpation und Resektion eines 50 cm langen Jejunumstückes. Nirgends ulzeröse Prozesse im Darm; an einer Stelle kirschgroße Vorwölbung ins Lumen hinein. Heilung.

Eigene Beobachtung (Spital Münsterlingen).

Tuberculöse Lymphome des Mesenteriums. Bridenabschnürung des Dünndarms. Strangulationsileus. Laparotomie. Bridenlösung. Exstirpation des Tumors mit Darmresektion. — Heilung.

Frau L. Eggmann, 28 Jahre, wurde am 6. März 1905 ins Spital aufgenommen. Sie stammt aus durchaus gesunder Familie und erinnert sich an keine früher durchgemachte Krankheit, hat 3mal geboren. Am 20. Februar traten nach dem Zubettegehen plötzlich sehr heftige Schmerzen im ganzen Leibe auf, die sich nach 2 Tagen wiederholten, gleichzeitig Erbrechen, welches anhielt, so daß Patientin fast keine Nahrung mehr zu sich nahm. Am 4. März zum ersten Male Kotbrechen. Dieser Zustand dauerte an bis zur Zeit des Eintritts ins Spital. Bei den Schmerzanfällen trat stets eine Vorwölbung in der Nabelgegend auf.

Status beim Eintritt: Bauch in toto etwas vorgetrieben, besonders in der Unternabelgegend, rechts mehr als links. Bauchdecken weich. Perkussion ergibt überall Tympanie. Bei tiefem Druck ist nur die Gegend zwischen Nabel und Proc. xiphoides schmerzhaft. Während dieser Palpation wölbt sich daselbst eine offenbar gesteifte, geblähte Darmschlinge vor. Die dabei auftretenden Schmerzen werden von der Patientin als wehenartig beschrieben.

Der übrige Status ergibt Graviditas im 4. Monat. Lungen intakt. Im Harn starker Indikangehalt. Temperatur 37,1°, Puls 86, von guter Qualität.

Diagnose nach meinem Diktat in die Krankengeschichte vor der Operation: Anamnese und Befund sprechen für ein rasch entstandenes Hindernis im Bereiche des Darmtraktus, wahrscheinlich im Bereiche des Dünndarms. Flankenmeteorismus fehlt. In Betracht kommt: Torsion, Invagination; der starke Indikangehalt des Harnes spricht für nicht hohen Sitz. Für Tuberculose kein Anhaltspunkt.

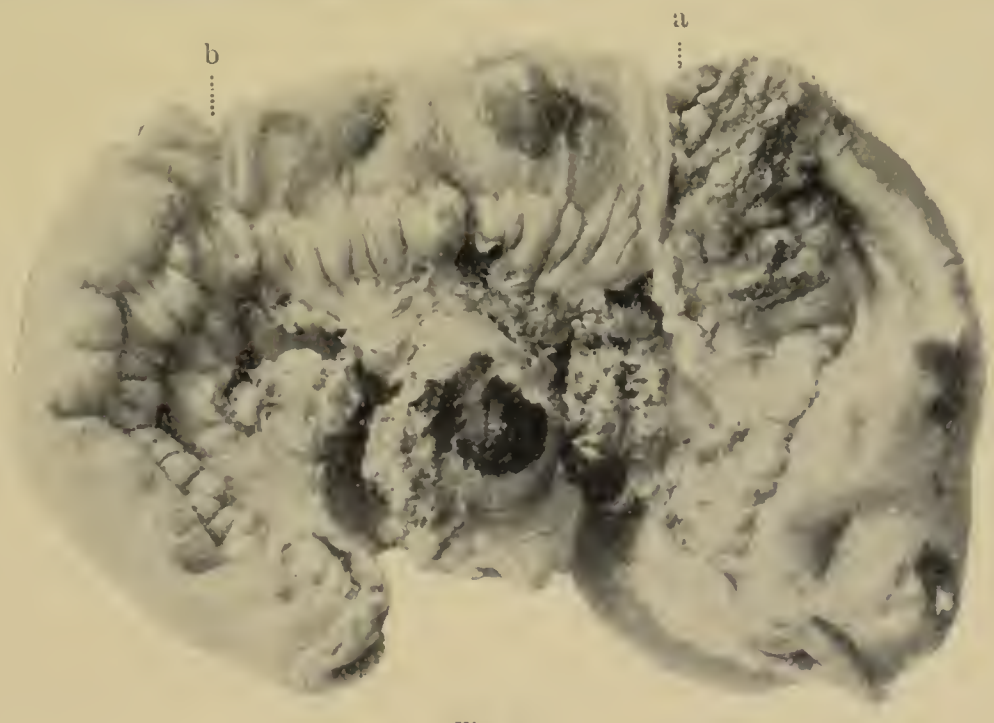

Fig. 22.

Operation, kurz nach Ankunft der Patientin. Oberflächliche Aethernarkose. Nach Eröffnung des Peritoneums quillt etwas bräunlich tingierte, klare Flüssigkeit hervor. Die sichtbaren Dünndarmschlingen sind sehr dilatiert, stark injiziert. Nach kurzem Suchen ist die Stelle der Okklusion gefunden. Es geht von der Flexura hepatica des Colons eine tief einschnürende Bride über den Dünndarm hinweg und setzt sich in seinem Mesenterium fest. Durch diese Bride wird der Darm fast komplett abgeschnürt, und es zeigt sich nach deren Durchtrennung eine grauliche, ziemlich tief gehende Schnürfurche. (An der Abbildung bei a deutlich zu sehen.) Eine zweite Bride, lockerer aufliegend, geht weiter unten über dieselbe Schlinge hinweg (bei b). Mit Lösung dieser Briden ist wohl der Darm frei, aber die Sache noch nicht erledigt. Bei weiterer Inspektion zeigte sich im Mesenterium derselben Schlinge, an der die Briden saßen, ein kleinapfelgroßes Konglomerat käsiger, zum Teil eitrig eingeschmolzener Lymphdrüsen und unterhalb davon waren die Krümmungen der Schlinge in längerer Strecke parallel gestellt, verwachsen, sonst aber waren nirgends am Darm pathologische Veränderungen zu konstatieren, keine tuberculöse Peritonitis.

Blieben diese zerfallenen Lymphome zurück, so bestand die Gefahr er-

neuter Bridenbildung und bei Perforation des käsigen Eiters die Gefahr der Dissemination in der Bauchhöhle. Der Operateur entschloß sich deshalb zur Exstirpation des Tumors; diese konnte nur unter gleichzeitiger Resektion der Darmteile stattfinden, deren Gefäße durch die Tumorexstirpation ausgeschaltet wurden. Zuerst wurden in einem keilförmigen Ausschnitt der Tumor samt Mesenterium mit einem 7½ cm langen Darmstück entfernt, dann vom zuführenden Ende noch 13, vom abführenden 14 cm, im ganzen also 34 cm. Wegen großer Ungleichheit der beiden Enden fand nicht direkte Naht derselben statt, sondern Implantation „end to side". — Dauer der Operation 125 Minuten.

Das Präparat wurde im Pathologischen Institut in Zürich untersucht. Bericht: Der Tumor besteht aus zahlreichen Tuberkeln, großenteils mit zentraler Verkäsung, mit Riesen- und Epithelioidzellen. Im Innern des Darms makroskopisch nichts von Tuberculose. Keine Ulzeration.

Der Verlauf war ein sehr erfreulicher. Patientin konnte am 18. April geheilt, bei bestem Wohlbefinden entlassen werden, nachdem sie im Spital noch einen Abortus durchgemacht hatte.

Befinden im Januar 1907 sehr gut. Von Zeit zu Zeit klagt sie über Unterleibsschmerzen, die zuweilen mit Diätfehlern im Zusammenhang stehen.

Während bei dem einen dieser mitgeteilten Fälle der durch Vereiterung von tuberculösen Drüsen entstandene Abszeß ohne weiteres eliminiert werden konnte, war bei den andern die Entfernung der Lymphome nur unter gleichzeitiger Darmresektion möglich. Die Indikation zum operativen Eingriff war bei unserem Fall eine doppelte: erstens die Bridenschnürung, welche zu Ileus geführt hatte, dann die vereiterten und verkästen Drüsenkonglomerate, über welchen das Mesenterium sich zusammengezogen hatte, wodurch der Darm zu Parallelstellung und Verwachsung gebracht war. Die Operation war hier eine direkt lebensrettende; der Erfolg ist nach bis jetzt fast 2jähriger Beobachtung ein sehr guter.

AKTINOMYKOSE DES MAGENS UND DARMES.

Kapitel I.

Historische Vorbemerkungen.

Während, wie wir gesehen haben, die Tuberculose des Darmkanals sich in der Literatur über ein Jahrhundert weit zurückverfolgen läßt, hat ihre nahe Anverwandte, die viel seltenere Aktinomykose, eine noch ganz junge, wenige Dezennien umfassende Geschichte, die in ihrer Gesamtheit an anderer Stelle der Deutschen Chirurgie vorgeführt wird.

Es war im Jahre 1877, als Bollinger in einem kleinen Aufsatze „Ueber eine neue Pilzkrankheit beim Rinde" in gehaltvoller Kürze die Entdeckung des später von Harz „Actinomyces bovis" genannten Krankheiterregers mitteilte. In diesem Aufsatze schon finden wir angegeben, daß Bollinger den Strahlenpilz außer am Kiefer und in der „Holzzunge" des Rindes auch im Magendarmkanal gefunden habe. Er sagt: „Selbst in einer als Fibroid der Haube (zweiter Magen des Rindes) bezeichneten, nahezu faustgroßen und spongiös gebauten Geschwulst fand sich der Pilz, ebenso mit Wahrscheinlichkeit im Grunde eines Pansengeschwürs, welches die Bezeichnung eines tuberculösen Ulcus trug."

Ein Jahr später publizierte James Israel seine „Neuen Beobachtungen auf dem Gebiete der Mykosen des Menschen" und gab dabei im Sektionsbefunde seines ersten Falles von primärer Lungenaktinomykose auch schon die Beschreibung einer offenbar metastatischen Erkrankung des Darmes. Zu Anfang der 80er Jahre brachten Beobachtungen von Johne, Bang, Jensen, Ponfick Licht in die Aetiologie der Bauchaktinomykose durch den Nachweis, daß Pflanzenpartikeln bei der Invasion des Pilzes in den Verdauungskanal eine wichtige Rolle spielen. Die erste, der Aktinomykose des Bauchfells und der Baucheingeweide speziell gewidmete Arbeit stammt aus dem Pathologischen Institut Wien und rührt von Zemann her (1883). Er gibt die Sektionsbefunde dreier Fälle, bei denen er es für wahrscheinlich hält, daß „der Darmkanal mit seiner erkrankten Schleimhaut die Einbruchspforte für den Pilz bildete". Schon finden wir hier den Hinweis auf das Cöcum als besonders prädisponierte Stelle. „Wie häufig", heißt es, „sind die Entzündungen im Cöcum, im Wurmfortsatz und um diese Darmpartien im Zellgewebe und an der Serosa, und ein so widerstandsfähiger Pilz, wie der Strahlenpilz, kann auch den weiten Weg bis hierher zurücklegen, ohne seine Fortpflanzungsfähigkeit einzubüßen." Bald folgt (1884) eine ausgezeichnete Beobachtung über primäre Darmaktinomykose von Chiari: die von ihm genau beschriebenen Veränderungen im Dick-

darm werden uns im Kapitel Pathologische Anatomie besonders beschäftigen. Aus den Fällen von Zemann, Chiari, Middeldorpf und einem 1881 schon von Blaschko beobachteten Fall skizziert dann 1885 James Israel in seinen „Klinischen Beiträgen zur Kenntnis der Aktinomykose des Menschen" ein Bild der Darmaktinomykose und stellt im Abschnitte „Primäre Aktinomykosen des Intestinaltractus" fest, daß der Darm in dreifacher Weise erkranken kann: erstens primär durch Pilzinvasion vom Darme aus; zweitens sekundär in metastatischer Weise durch mykotische Embolisierung der Darmgefäße; drittens durch Kontinuitätspropagation aktinomykotischer Prozesse der Nachbarschaft auf den Intestinaltractus. In demselben Jahre berichtet Heller in Kiel über einen „unter dem Bilde einer akuten Infektionskrankheit" verlaufenden Fall von Aktinomykose des Darmes, den er schon 1872 beobachtet hatte, und gibt die Zeichnung eines Pilzrasens nach damals schon angefertigten Präparaten [1]).

Mehr und mehr häufen sich jetzt die Einzelbeobachtungen, summiert sich aus dem Einzelnen das Allgemeine, vertiefen und erweitern sich unsere Kenntnisse in verschiedenster Richtung. Nachdem Langhans 1888 wieder auf den Wurmfortsatz als höchst wahrscheinliche Eingangspforte der Infektion hingewiesen, versucht Lanz 1892 schon das klinische Bild einer „Perityphlitis actinomycotica" zu umgrenzen. Grill sammelt dann und sichtet die gesamte bis 1895 publizierte Literatur und gibt, gestützt auf ein Material von 107 Einzelfällen, eine Pathologie und Therapie der Aktinomykose des Magens und Darmes. 1898 liefern die verdienten französischen Aktinomykoseforscher Poncet und Bérard in dem besten und umfassendsten Werke, das wir bis jetzt über diese Krankheit besitzen, auch eine vortreffliche Darstellung des uns hier speziell beschäftigenden Abschnittes. Damit ist in kurzen Zügen das Auswachsen eines jungen Wissenszweiges skizziert, von welchem im folgenden eine Etappe der Entwicklung festgelegt werden soll. Der Leser wird dabei ersehen, daß künftiger Forschung noch manches daran aufzuklären und zu ergänzen übrig bleibt.

Kapitel II.

Aetiologie.

Vielfache bakteriologische Untersuchungen der letzten Jahre haben gezeigt, daß außer dem Aktinomyces hominis et bovis Bollingers noch verschiedene andere wohlcharakterisierte Arten bestehen, daß die Aktinomykose nicht eine durch einen einzigen Strahlenpilz erzeugte Krankheit darstellt. Wir lernen aus den neuesten Arbeiten von Levy, Bruns, Berestnew, Silberschmidt u. a., daß wir bakteriologisch eine hierher gehörende Gruppe von Mikrobien zusammenfassen müssen, welche der Klasse der Aktinomyceten oder Streptotricheen angehört. Auf eine Besprechung dieser Arten und Abarten einzutreten, ist hier nicht der Ort; es wird dies wohl einläßlich bei Behandlung der Aktinomykose insgesamt in der Deutschen Chirurgie geschehen.

[1]) Derselbe Fall von Bargum 1884 in einer Dissertation publiziert.

Zu betonen ist noch, daß in Bezug auf Morphologie und Biologie dieser verschiedenen Aktinomyceten unter den Bakteriologen noch keine Einigung herrscht; aber auch klinisch sind unsere Kenntnisse noch nicht vollständig. Es bleibt noch zu erforschen, ob und inwieweit diese verschiedenen Arten von Streptothrix, welche auf künstlichen Nährböden ein verschiedenes Wachstum darbieten, auch Modifikationen des klinischen Bildes hervorzurufen im stande sind.

Häufigkeit der Magen-Darmaktinomykose.

James Israel hat die Infektionswege der Aktinomykose in drei Gruppen geteilt: 1. Pilzeinwanderung durch die Mundrachenhöhle, 2. Einwanderung durch die Luftwege und 3. Einwanderung durch den Intestinaltractus. In einer vierten Gruppe vereinigt er die Fälle mit unsicherer Eingangspforte.

Weitaus am häufigsten ist es der Verdauungstractus, durch welchen der Pilz seinen Weg in den Körper nimmt. Dabei tritt die Etablierung in Magen und Darm an Häufigkeit hinter derjenigen in den oberen Partien der Verdauungswege weit zurück. Ueberblicken wir die aus den verschiedensten Ländern gelieferte Kasuistik, so sehen wir überall die an Kopf und Hals lokalisierte, hier freilich auch leichter diagnostizierbare Aktinomykose dominieren. Die abdominelle Form steht im zweiten Rang, dann kommen Lunge und Haut. Die folgenden statistischen Daten mögen dies beweisen:

Halten wir uns zuerst an die Gesamterfahrungen einiger Kliniken: Samter gibt eine Uebersicht über 1887—1890 in Königsberg unter v. Mikulicz beobachtete 19 Fälle; darunter 7 an Kopf und Hals, 8 im Bauch, 4 in der Brust. v. Baracz verfügt aus der Lemberger Klinik über 60 Fälle von Aktinomykose aus einer Zeitperiode von 16 Jahren: darunter Kopf und Hals 52, Zunge 3, Thorax und Lunge 3, Bauch 2 Fälle. Schlange hat unter 120 Fällen der v. Bergmannschen Klinik über 100 mit Sitz an Kopf und Hals; von Darmerkrankungen sind nur 6 genannt. Rigler berichtet unter dem Titel „Die Aktinomykose in Thüringen" über 27 Fälle aus der Jenenser Klinik, von denen 24 an Kopf und Hals, nur 2 an Bauch und Rücken erkrankt waren. Wedemeyer, Göttinger Klinik, mit 22 Fällen: Kopf und Hals 17 Fälle, Lunge 1 Fall, Bauch 4 Fälle.

Die Sammelstatistik bringt folgende Zahlen:

Illich 421 aus allen Ländern stammende Fälle: Kopf und Hals 218, Zunge 16, Lunge 58, Bauch 89, Haut 11. Bei 29 Fällen war die Eintrittspforte nicht mit Sicherheit nachzuweisen. Poncet et Bérard berechnen aus der Gesamtliteratur: Kopf und Hals (Mundhöhle und Zunge inbegriffen) 50 %, Lungen und Thorax 20 %, Abdomen 20 %, verschiedene Lokalisationen 5 %.

Zusammenstellungen aus verschiedenen Ländern ergeben:

Poncet et Bérard aus Frankreich: 67 Fälle: Kopf und Hals 54, Thorax und Lunge 8, „Intestin et abdomen" 3. Tichow aus der russischen Literatur: 158 Fälle: Kopf und Hals 77, Lungen 36, Darm und Bauchwand 37, andere Stellen 8. Fritz Brunner aus der Schweiz (1896): Kiefer-(Hals-, Zungen-)aktinomykosen 18, Brustaktinomykosen 8, Bauchaktinomykosen 15, andere Lokalisation (Tibia) 1.

Wie beim Menschen, so sind auch beim Rinde die aktinomykotischen Erkrankungen an Kopf und Hals am zahlreichsten; selten sind Magen und Darm beteiligt (Friedberger und Fröhner, Ostertag u. a.).

Infektionsmodus. Primäre und sekundäre Erkrankung.

In der eben wiederholten Einteilung beschuldigt Israel für die abdominelle Aktinomykose den Digestionsapparat als Ausgangspunkt. Es trifft diese Annahme der primären Darmaktinomykose wohl für weitaus die meisten Fälle der gegebenen Statistik zu, wenn auch die anatomischen Veränderungen, wie wir sehen werden, sehr oft die Stelle des Einbruches nicht klar kennzeichnen. Zweifelhaft, jedenfalls äußerst selten, ist eine primäre Erkrankung des Magens. Sekundär erkrankt der Darm durch Fortleitung der Infektion von anderen bestehenden Herden, so von der Brusthöhle aus, oder auf hämatogenem Wege. Während wir diesen letzteren Infektionsmodus im Kapitel Pathologische Anatomie genauer zu verfolgen haben, hat jetzt unsere ätiologische Untersuchung sich mit der Frage zu beschäftigen: Wie erfolgt die primäre Erkrankung des Darmes? Israel hat auch darauf schon die gewiß richtige Antwort gegeben, daß die Aufnahme der Pilze durch die Nahrung erfolgen müsse: suchen wir aber dieser Nahrungsinfektion auf den Grund zu kommen, so gelangen wir in Bezug auf das Wie und Wo zu einem nur teilweise befriedigenden Ergebnisse. Es ist dabei notwendig, alles das zu überblicken und kritisch zu sichten, was über die Infektion des Verdauungsapparates in toto bisher erforscht wurde:

Direkte Uebertragung von Tier auf Mensch.

Da die Aktinomykose bei den Haustieren (Rind, Schwein) eine nicht seltene Krankheit ist, so liegt die Idee nahe und wurde auch frühzeitig geäußert, daß eine direkte Uebertragung von Tier auf Mensch erfolgen könne. Dabei war natürlich die Erkrankung des Menschen bei denjenigen Berufsklassen in erster Linie zu suchen, bei welchen am ehesten ein Kontakt mit strahlenpilzkranken Tieren möglich ist. Israel und Moosbrugger haben jedoch schon betont, daß unter den beobachteten Aktinomykosefällen solche Berufsarten (Viehhändler, Bauern, Metzger u. s. w.) keineswegs in auffallender Zahl vertreten sind. Durchmustern wir die klinischen Beobachtungen der menschlichen Aktinomykose insgesamt und insbesondere diejenige der Darmaktinomykose, so treffen wir wohl eine ganze Reihe von Beobachtungen, welche den Verdacht und die Vermutung einer solchen Uebertragung sehr nahe legen; aber als zwingende Beweisstücke können sie nicht anerkannt werden.

Die Literatur weist aus der früheren Zeit die schon bei Israel und Moosbrugger erwähnten Fälle von Stelzner (Halsaktinomykose), v. Hacker (Zungenaktinomykose) auf, bei denen ausdrücklich hervorgehoben wird, daß die Patienten „drüsenkrankes Vieh" besorgten. Grill fügt aus der Kasuistik der Darmaktinomykose den Fall Oechsler

hinzu. Andere Beobachtungen mit verschiedener Lokalisation rühren von Hartmann, Hochenegg, Braun, Lührs, Maydl, Guder u. a. her, und es fällt leicht, durch neuere Publikationen die Liste zu vermehren:

Calzi berichtet über einen Fall von Lymphdrüsenerkrankung der Leistengegend. Es handelte sich um den Besitzer eines Gütchens, der sein Vieh selbst besorgte und während der 3 Jahre vor dem Erscheinen der Krankheit drei seiner Ochsen wegen Aktinomykose des Kinnbackens hatte schlachten müssen. Er hatte den Tieren häufig das Maul untersucht, ohne sich die Hände danach zu waschen.

Diesen interessanten und zum Teil gewiß wichtigen Erfahrungen gegenüber muß wiederholt werden, daß eine überwiegend große Zahl von Patienten Berufsklassen entstammt, bei welchen zur Infektion direkt vom Tiere aus absolut keine Gelegenheit geboten sein konnte.

Können wir nach den vorliegenden Hinweisen die Möglichkeit eines derartigen Infektionsmodus nicht negieren, so müssen wir in Hinblick auf unser spezielles Invasionsgebiet, den Darmkanal, noch folgendes bemerken: Während für die Entstehung der beim Menschen am häufigsten Form der Kiefer- und Hals- sowie der Hautaktinomykose ein direkter Kontakt wunder Stellen mit tierischem pilzhaltigem Sekrete leichter verständlich erscheint, kann das Eindringen des Pilzes direkt in die tieferen Teile des Verdauungstractus doch wohl nur so erklärt werden, daß solches infektiöses Medium, nachdem es durch Berührung, z. B. mit den Händen, in die Mundhöhle gelangt ist, verschluckt wird, oder daß es, der Nahrung beigemengt, in den Darm gelangt. Damit sind aber noch nicht die Bedingungen des Festhaftens und des möglichen Einbruchs in das Gewebe gegeben, die wir nach dem später folgenden voraussetzen müssen.

Dasselbe ist von der Uebertragung von Mensch auf Mensch zu sagen. Die Möglichkeit ist nicht von der Hand zu weisen, doch fehlen beweisende Vorkommnisse. v. Baracz glaubte in einem Aufsatze über die „Uebertragbarkeit der Aktinomykose vom Menschen auf den Menschen" bei einem Brautpaare — ein aktinomykotischer Kutscher küßte seine Geliebte — die Annahme der Ueberimpfung des Pilzes von Mund zu Mund machen zu müssen, ging aber in einer späteren Arbeit von dieser Vermutung ab, da weitere Erfahrungen ihn belehrten, daß der Pilz nur mit pflanzlichen Fremdkörpern übertragen werde und es sich in dem betreffenden Falle offenbar um Infektion von derselben Quelle gehandelt habe. — Die Widerstandsfähigkeit des Menschen gegenüber solcher Infektionsgefahr muß übrigens eine recht bedeutende, die Empfänglichkeit eine geringe sein; es scheinen die Pilze auch da, wo die Gelegenheit des Importes eine sehr günstige ist, nicht leicht Boden zu fassen. Herz weist, um dies zu illustrieren, auf eine Beobachtung Littens hin: Ein kleines Mädchen schlief mit seiner Mutter zusammen, die mit reichlichem, massenhaft Aktinomycesdrusen enthaltendem Sekret aus einem Nabelgeschwür dauernd Bett- und Körperwäsche benetzte. Das Kind erkrankte nicht.

Import durch die Nahrung.

Bevor wir auf klinischem Wege den Gefahren nachgehen, denen der Mensch in dieser Richtung ausgesetzt sein kann, müssen wir feststellen, welche Aufschlüsse das Experiment, d. h. die Fütterungsversuche, uns da zu bringen vermochten. Bei den ersten Versuchen, die wohl zu diesem Zwecke angestellt wurden, gelangten Ponfick und Johne (1882) zu dem Resultate, daß die Aktinomykose durch Impfung beim Rinde von Tier auf Tier übertragen werden kann; auf dem Wege der Fütterung dagegen läßt sich nach Ponfick „vielleicht nur insolange die Schleimhäute ganz unversehrt sind, eine Ansteckung nicht erzielen".

Israel und Wolf ist die Züchtung des Pilzes außerhalb des menschlichen Körpers und die Uebertragung der Reinkultur durch Inokulation auf Tiere gelungen. Ueber Fütterungsversuche mit positivem Resultate berichten auch sie nicht. Auch sonst fand ich nirgends in der Literatur anderslautende Mitteilungen. Illich hatte „bei an mehreren Kaninchen mit Eiter und ausgekratzten Granulationen angestellten Fütterungsversuchen ein negatives Resultat"; ebenso konnte Majo durch Verfütterung von aktinomykotischem Eiter die Krankheit nicht erzeugen.

Durch dieses negative Ausfallen des Tierexperimentes sind wir nun freilich noch keineswegs dazu berechtigt, auszuschließen, daß beim Menschen unter bestimmten Bedingungen, unter Mitwirkung von Hilfsfaktoren, sagen wir bei bestimmter Disposition, der Import der Pilze durch die Nahrung in den Darm von Erfolg begleitet sein kann. Es scheinen mir auch diese Experimente noch keineswegs mit genügender Variation und unter hinreichender Berücksichtigung aller in Betracht kommenden, später ventilierten Hilfsmomente der Infektion angestellt worden zu sein.

Schließen wir aus der Tatsache des bisher negativen Ausfalls der Fütterungsversuche so viel, daß ein Haftenbleiben im Vehikel der Nahrung jedenfalls nicht leicht vor sich geht, und sehen wir nun zu, was aus der objektiven Anschauung der klinischen Empirie sich folgern läßt.

Die Milch als Uebertragungsmedium ist von Bollinger beschuldigt worden. Denken wir an das nach Mitteilungen von Williamson, Mac Phael, Johne, Jensen u. a. nicht seltene Vorkommen der Euteraktinomykose, so sind wir zur Vermutung berechtigt, daß die Pilze gelegentlich einmal mit nicht abgekochter Milch in den Darm gelangen. Daß unter günstigen Bedingungen die Invasion so erfolgen kann, darf wohl nicht einfach mit der Begründung geleugnet werden, es fehlen die stringenten Beweise. Gefunden wurden die Aktinomyceskeime freilich, soviel mir bekannt, bis jetzt in der Milch nicht; auch erkranken Kinder, die am meisten solche genießen, sehr selten; am häufigsten sind 3. und 4. Dezennium betroffen.

Gegen die Uebertragung durch das Fleisch sind dieselben oft wiederholten Gründe geltend zu machen, welche zum Teil schon Israel anführt. Es ist unwahrscheinlich, sagt er, daß die auffallenden, „ja ekelerregenden Veränderungen", welche die Aktinomykose

beim Rinde darbietet, die Kontrolle passieren. Dem entgegen bemerkt Moosbrugger, daß auf der „Freibank" auch Fleisch lokal erkrankter aktinomykotischer Tiere ausgegeben werde, und daß es auf die Gewissenhaftigkeit und Schulung des jeweiligen Fleischbeschauers ankomme, ob nur ganz gesunde Partien weggeschnitten und verkauft werden. Wie verschieden streng diese Kontrolle gehandhabt wird, geht aus Mitteilungen von Guermonprez et Bécue hervor, die sich auf das exportierte amerikanische Fleisch beziehen. Man denke an die neuerdings aufgedeckten Konservenskandale! Mit Recht wird dann wieder als Entlastungsmoment für das Fleisch eingewendet, daß die Aktinomykose sich beim Rinde weitaus am häufigsten an Körpergegenden entwickle, welche sich zum Verkauf und Genuß wenig eignen; Kieferknochengeschwülste und die brettharte Holzzunge sind wenig einladende Kauobjekte! Im weiteren steht fest, daß durch Kochen und Braten der Parasit vernichtet wird; es würde somit nur das Essen von halbgekochtem oder rohem aktinomykotischem Fleische zu beschuldigen sein.

Blicken wir nun in die Kasuistik hinein, so fehlt es da nicht an Beobachtungen, die auf Fleischgenuß als Ursache der Erkrankung bezogen werden:

Rauber beschreibt einen Fall von Aktinomykose des Halses bei einem Viehhändler, welcher einen allem Anscheine nach aktinomykotisch erkrankten Ochsen hatte schlachten helfen und vom Fleische gegessen hatte. Eine Patientin von Huth mit Tränenkanalerkrankung hatte bei einem Augenleiden Stücke rohen Fleisches auf die Augen gelegt, worauf möglicherweise die Infektion zurückzuführen sei. Bei Guermonprez et Bécue finden sich weitere Fälle angeführt, die, wenn sie auch nicht als direkte Beweise dienen können, so doch „viel Wahrscheinlichkeit" für sich beanspruchen.

Von vielen Kranken wird bei zuverlässiger Anamnese der Genuß von rohem Fleisch ganz in Abrede gestellt. Schweinefleisch war bei jüdischen Patienten, die Israel beobachtete, sicher ausgeschlossen. In Summa: Die Infektionsmöglichkeit besteht wohl; sie ist jedoch weder klinisch noch experimentell bewiesen und trifft jedenfalls selten zu, kann auch bei einer großen Zahl von Fällen zur Erklärung der Genese nicht herbeigezogen werden. Wir müssen uns somit nach anderen Quellen umsehen.

Als Pilzträger unter den Nahrungsmitteln scheinen ferner die Eier in Betracht zu kommen. Silberschmidt fand an der Innenwand eines Hühnereies merkwürdig helle, durchscheinende, wärzchenartige, etwa stecknadelkopfgroße Gebilde. Mikroskopisch und auch kulturell waren typische langverzweigte Fäden, „ähnlich dem Act. bovis Boström", nachweisbar. Das Ei war etwa 5 Monate lang trocken auf Stroh aufbewahrt worden; es roch gar nicht, und Eigelb sowie Eiweiß hatten normale Beschaffenheit. „Die Infektion," sagt Silberschmidt, „wird wohl als eine sekundäre betrachtet werden müssen. Am wahrscheinlichsten ist ein Durchwandern des betreffenden Mikroorganismus durch die Schale während des Liegens auf dem Stroh."

Infektion durch Fremdkörper vegetabilischer Herkunft.

Nach dem, was uns die Tierärzte gelehrt haben, und nach allem, was wir bis jetzt vom Menschen wissen, darf heute die eine Annahme als viel gewisser und zwingender akzeptiert werden, daß Mensch und Tier sich aus derselben in der Außenwelt liegenden Infektionsquelle anstecken, daß mit Parasiten beladene Fremdkörper vegetabilischer Herkunft, besonders Getreidepartikel, die wichtigsten und häufigsten Infektionsträger sind. Zu dieser Ansicht wurden schon die frühesten Beobachter der Aktinomykose gedrängt, und die neue Literatur bringt dafür immer mehr gravierende Belege. Wir müssen also diesem Vorgange hier die intensivste Aufmerksamkeit zuwenden und speziell zu ergründen suchen, wie die Entstehung der Darmaktinomykose sich dazu verhält, ob das hier Beobachtete mit dieser Aetiologie sich in Einklang bringen läßt, oder sie zu befestigen vermag.

Wie kam man, fragen wir zuerst, überhaupt auf diese Fährte? Die Empirie führte zu folgender Ueberlegung: Ponfick sprach (1880) die Vermutung aus, daß pflanzliche Nahrungsmittel das Vehikel abgeben möchten, vermöge dessen der fragliche Pilz mit dem Innern des Körpers in Kontakt gerate. Zu dieser Vermutung führte ihn die Tatsache, daß hauptsächlich den Omnivoren und Herbivoren die Fähigkeit zukommt, von der Aktinomykose heimgesucht zu werden. Diese Vermutung wurde durch Johne dadurch äußerst wahrscheinlich gemacht, daß er in den Mandeln von gesunden Schweinen Getreidegrannen, besonders Gerstengrannen fand, welche mit ausgesprochenen Aktinomycesvegetationen besetzt waren. Die Annahme der Getreideinfektion gewann weiter an Wahrscheinlichkeit, als es bald darauf (1883) durch Untersuchungen von Jensen sich herausstellte, daß bei einem von ihm auf Seeland in Dänemark beobachteten enzotischen Auftreten der Kieferaktinomykose beim Rinde die Parasiten vorzugsweise durch Fütterung mit Getreidearten, namentlich Gerste, eingeimpft wurden, welche auf dem neukultivierten Boden eines Ueberschwemmungsgebietes geerntet war. Nach diesen grundlegenden, den Weg vorzeichnenden Beobachtungen gewann die Ansicht in der Tierpathologie (Roger, Davain, Imminger u. a.) immer mehr festen Boden, daß die Körnerfrüchte, besonders die Gerste, Mutterpflanzen oder Träger der Strahlenpilzkeime seien, und daß durch Verfütterung von solch verunreinigtem Getreide beim Tiere die Krankheit erzeugt werde. Es war dann eine dem positiv ausfallenden Impfversuch nahe kommende Beobachtung, als Piana (1886) in der Zungenspitze einer Kuh Granulationsknötchen fand, die neben Bündeln von Pflanzenfasern Aktinomycesdrusen enthielten. Vielfache Bestätigung fand dieser Befund in den umfassenden und genauen Untersuchungen Boströms bei 32 Fällen von Kiefer- und 6 von Zungenaktinomykose des Rindes. Er sah in den steinharten Herden der Zunge Grannen enthaltende Knoten, welche dicht mit Pilzdrusen besetzt waren, ebenso traf er Grannen in den „tiefsten Wucherungen" der Knochenherde am Kiefer.

Die experimentelle Prüfung dieses Infektionsmodus ließ nicht lange auf sich warten. Die Züchtung von Aktinomyces durch Ein-

bringen von Grannen unter die Haut von Rindern scheint Kosack gelungen zu sein. Er brachte einem 1jährigen Rinde an drei Stellen Grannen aus Weizenspreu unter die Haut, und zwar an zwei Stellen in Bündeln vereinigt in Hauttaschen am Halse, ferner an einer Stelle 40 Stück einzeln in einen Hautschnitt an der Schulter. Nach 3 bis 4 Wochen aus den Wunden genommen, erwiesen sich die Grannen alle mit Aktinomyces bedeckt.

Ebenso scheint Berestnew die Züchtung aus Getreide außerhalb des Tierkörpers gelungen zu sein. Andere (Mayo) fahndeten umsonst nach den Parasiten im Futter, von dem sie glaubten, daß es die Infektion verursacht hatte.

Ich will an dieser Stelle kurz bemerken, daß ich vor 15 Jahren schon mich abgemüht habe, durch Import von verschiedensten Mehlsorten und rohem Getreide bei Kaninchen Aktinomykose zu erzeugen. Vergebens! Ich hatte zu wenig empfängliche Tiere gewählt (vergl. Diskussion im Korrespondenzbl. f. Schweizer Aerzte 1891, S. 256).

Interessant in verschiedenster Beziehung sind die Versuche von Liebmann. Er infizierte in Blumentöpfen die Erde mit Aktinomycespilzen, säte darauf Gerste, Weizen, Bohnen und konnte dann in den anscheinend normal gewachsenen Pflanzen in verschiedenen Teilen Strahlenpilzelemente nachweisen.

Während die Tierärzte ihre wichtigen, oben referierten ätiologischen Beobachtungen machten, wurde man bald auch beim Menschen auf die nämliche Ansteckungsquelle aufmerksam. In erster Linie ist hier Soltmanns bekannter, klassischer Fall zu nennen. Eine verschluckte Aehre von Mauergerste (Hordeum murinum) blieb bei einem 11jährigen Knaben in der Speiseröhre stecken, sich offenbar mit den Widerhaken der Grannen anhakend. Im Anschluß daran Abszeßbildung, Durchbruch des Eiters am Rücken und Auffinden der verschluckten Aehre daselbst. In der Umgebung Entstehung neuer Eiterherde, in welchen Aktinomycesdrusen nachzuweisen waren. Bald wurden ähnliche Wahrnehmungen von anderer Seite gemacht; es folgten Beobachtungen von Bertha, Lunow, Schartau, bei denen mit Sicherheit zu eruieren war, daß Grannen oder Strohstücke verschluckt worden waren. Durch vor allem ins Gewicht fallende, sehr sorgfältige und äußerst mühevolle Untersuchungen wurde sodann Boström auch beim Menschen — wir kennen seine Beobachtungen am Tiere — zu der festen Ueberzeugung gebracht, daß „die größte Mehrzahl aller Aktinomykosen durch Getreidegrannen und zwar durch eingetrocknete, auf den Menschen übertragen werden". Bei 5 Fällen untersuchte er in minutiöser Weise durch Hunderte von Mikrotomschnitten die aktinomykotischen Wucherungen, stets fand er Grannen „in höchst charakteristischer Weise". Daß getrocknetes Getreide die Infektion beim Menschen vermittle, schließt er ferner daraus, daß die größte Zahl der Erkrankungen auf die Monate August bis Januar fällt. Es sind das die Monate, in welchen die Grasfrüchte in getrocknetem Zustande sich befinden „und der Mensch hauptsächlich Gelegenheit hat, sei es bei der Ernte, beim Dreschen etc. dieselben in den Mund zu nehmen oder sonstwie mit denselben in Berührung

zu kommen oder sich zu verletzen". Wie man damit auf richtiger Spur sich befand, zeigten weiter die Erfahrungen des letzten Dezenniums; sie lieferten Beobachtungen von zum Teil frappanter Beweiskraft: Hummel stellte (1895) 13 Fälle zusammen und wies in Wiederholung von Borströms Ausführungen darauf hin, daß ein negativer Befund keineswegs sicher gegen den Modus einer derartigen Ansteckung sprechen könne, da die pflanzlichen Gebilde zweifellos innerhalb der aktinomykotischen Herde im Laufe der Zeit einer Mazeration und Auflösung unterliegen. Mit Recht wird ferner betont, daß derart sorgfältige Untersuchungen, wie sie Boström lieferte, von anderer Seite eben nicht vorgenommen worden sind. Erwähnt seien hier noch die Befunde von Baracz: Bei 11 Fällen von Kiefer- und Halsaktinomykose fand er pflanzliche Fremdkörper in den Weichteilabszessen, und bei 2 Fällen von Zungenabszeß wurden mit Aktinomyceskolonien überwachsene pflanzliche Fremdkörper, Gerstengrannen, Grasfragmente, entdeckt.

Wie verhält sich nun unser spezielles Territorium, der Magendarmkanal, zu dieser Granneninfektion?

Da muß zuerst gesagt werden, daß die Zahl der Fälle von Darmaktinomykose, bei denen derartige Corpora delicti ausfindig gemacht werden konnten, eine kleine ist. Unter den 106 von Grill zusammengestellten sind nur 3, welche Reste von Cerealien nachweisen ließen.

Illich fand bei Appendicitis aktinomycotica in einer Kotinkrustation eine Getreidespelze, welche „mit größter Wahrscheinlichkeit" einer Weizenähre entstammte. Ammentrop sah ebenfalls bei Perityphlitis aktinomycotica im Eiter eine 2 mm lange Gerstenspreu. Beim 3. von Regnier beobachteten Fall ließ sich die Natur nicht mit Sicherheit erkennen. — Um einen pflanzlichen Fremdkörper handelte es sich ferner nach Boström bei einer vom Darm ausgehenden Mykose im Falle Middeldorpfs. Ich habe in der späteren Literatur noch die folgenden hierher gehörenden Fälle gefunden: Cart beobachtete tödliche Unterleibsaktinomykose bei einem 27jährigen Manne mit Lokalisation um das Cöcum herum und Durchbruch durch die Bauchdecken. Im verdickten Wurmfortsatz Eiter und ein Getreidekorn. Cöcum an der hinteren Wand perforiert. Cuff berichtet folgendes: Bei einem 46jährigen Patienten trat Schmerz und Schwellung in der rechten Bauchgegend auf. Daselbst zeigte sich eine mit dem Peritoneum, den Bauchmuskeln und dem Colon ascendens verwachsene Geschwulst, in deren Zentrum mit gelber Flüssigkeit gefüllte Hohlräume sich befanden. In einem dieser Hohlräume lag ein Stück Strohhalm, der jedenfalls das Colon an der Stelle durchbohrt hatte, wo dasselbe der Bauchwand adhärent war.

Wir dürfen annehmen, daß bei vielen Fällen, welche die Tatsache der Vegetabilieninfektion nicht durch den Nachweis des Fremdkörpers zu stützen vermögen, das oben von der Mazeration und Resorption der eingedrungenen Grannen Bemerkte zutrifft. Beschuldigungen, die auf den pflanzlichen Ursprung hinweisen, treffen wir vielfach: Unter 47 Kranken, bei denen Löwe in einer unter Friedrich in Greifswald bearbeiteten Dissertation Cöcum oder Wurmfortsatz als wahrscheinliche Eingangspforte bezeichnet, hatten 19 als Landwirte, Schäfer,

Gärtner u. s. w. „mehr oder weniger mit Getreide zu tun gehabt". Bei anderen war eine Gelegenheitsinfektion wahrscheinlich, z. B.: ein Rechtspraktikant trinkt aus einem Trinkwasserbehälter für das Vieh; ein Offizier hat die Gewohnheit, bei Feldübungen Kornähren zu kauen. In wieder anderen Fällen der Kasuistik finden wir Grützsuppe, Roggenbrot und dergleichen mehr verdächtigt.

Nicht jeder wird tuberculös, der Tuberkelbazillen aspiriert oder verschluckt; ebenso wird nicht jeder aktinomykotisch, der an mit Aktinomyces besetzten Aehren nagt. Ueber die Verbreitung des Aktinomyces, oder besser gesagt der Aktinomyceten in der Außenwelt, über ihre Tenazität und Virulenz unter verschiedenen Lebensbedingungen wissen wir noch wenig Sicheres. Boström konnte bei 2 Aktinomycesfällen die größte Menge des entwickelten und sporenreichen Pilzes in den Lufträumen der Grannen nachweisen, und es muß, wie er annimmt, die Wand der letzteren erst durch die Entwicklung des Pilzes gesprengt werden, ehe dieser in die Gewebe gelangt. Ferner konnte er konstatieren, daß der Aktinomyceseiter ein Jahr lang vollkommen trocken aufbewahrt werden kann, ohne seine Entwicklungsfähigkeit einzubüßen; ebenso fanden Bérard und Nicolas die Tenazität der Sporen sehr groß.

Auch nach neuesten (1905) von Haaß unter Silberschmidt an Stämmen verschiedener Provenienz angestellten Untersuchungen sind die Aktinomyceten und nahe verwandten Formen gegen Austrocknung sehr wenig empfindlich. 12—15 Monate lang aufbewahrte Agarkulturen waren fast immer noch entwicklungsfähig. Durch 15- bis 18stündige Bestrahlung mit Sonnenlicht wurden die meisten Kulturen abgetötet. Gegen Säuren sind die Pilze viel empfindlicher als gegen Alkalien.

Bei einer sehr großen Zahl von Darmaktinomykosen ist und bleibt die Art der Invasion unaufgeklärt, dunkel, und es ist zweifellos die Beurteilung der Bedingungen, unter denen der Pilz primär die tieferen Abschnitte des Verdauungsapparates zu seiner Brutstätte wählt, eine außerordentlich schwierige.

Disposition.

Die Granneninfektion muß uns gleich auf jene Bedingungen lenken, welche den Einbruch der Pilze erleichtern oder erst ermöglichen, auf die kombinierte Aktion von Pilz und Trauma. Die starren Pflanzenpartikeln lädieren die Schleimhaut des Darmes, in dessen Gewebe, wie aus den Fütterungsversuchen zu schließen ist, die Pilze sonst sehr schwer einzudringen und sich zu etablieren vermögen. Andere direkte traumatische Schädigungen der Schleimhaut, welche den Parasiten den Weg bahnen, lassen sich, soweit davon in der Kasuistik der Darmaktinomykose die Rede ist, schwer mit dem Gang der Infektion in direkt prädisponierenden Zusammenhang bringen. Es seien im folgenden einige derartige Beispiele erwähnt:

Ein Patient Hochenegg's, seines Zeichens Schmied, erhält einen Schlag durch einen schweren Schmiedehammer in die Unterbauchgegend.

9 Monate später abszedierender Tumor über der Symphyse, im Eiter Aktinomyces. Der Kranke Schartaus bekommt beim Düngerheben einen Schlag auf den Bauch, darauf diffuse Schwellung und Entstehung einer brettharten Geschwulst. Eine Patientin von Donalies kommt auf der Straße zu Fall; von da an Schmerzen und Anfang des Leidens. In der Anamnese eines Falles von Friis ist Sturz von einem Trapez angegeben. Bei dem Falle Zondeks handelt es sich um einen 12jährigen Knaben, der bei einer Rauferei einen Faustschlag auf den Unterleib bekommt; „unmittelbar danach" heftige Erscheinungen von Appendicitis.

Diese Beobachtungen sind natürlich weit entfernt davon, Beweise für den Zusammenhang von Darmaktinomykose und Trauma zu liefern. Es kann sich da um einfache Koinzidenz von Insult und Erkrankung handeln und nicht um Ursache und Wirkung. Anderseits wäre es wieder verfehlt, den ursächlichen Zusammenhang ganz und in jedem Falle leugnen zu wollen. Die Annahme liegt im Bereich der Möglichkeit, daß hier wie bei der Tuberculose die im Darme schon vorhandenen Aktinomycespilze in kontundierten Geweben, auf lädiertem Epithel bessere Durchtritts- und Entwicklungsbedingungen finden.

Als prädisponierende Faktoren fallen weiter in Betracht vorausgegangene Darmkrankheiten. Israel und Illich beschuldigen Epitheldefekte nach Enteritis unter Hinweis auf die intestinalen Störungen, welche häufig der manifesten Erkrankung vorausgehen und unter Hinblick auf den negativen Ausfall der Fütterung mit Kulturen in flüssigen und festen Medien. Indessen ist es da schwierig, den Einwurf zu entkräften, daß diese prädisponierende Erkrankung bereits durch die Aktinomycesinfektion verursacht sein konnte, daß es dabei um eine mehr oder weniger ausgedehnte Reizung der Darmschleimhaut durch den Strahlenpilz sich handelte. Von ulzerösen Prozessen, welche das Einnisten und den Durchbruch erleichtern können, ist das Ulcus rotundum des Magens zu nennen. Prutz hält es bei einem Fall für wahrscheinlich, daß von einer solchen präexistierenden Lücke in der Magenschleimhaut aus die Pilze ihren Weg nahmen; wir werden auf diese seltene Beobachtung zurückkommen. Es sei an dieser Stelle auch erwähnt, daß Silberschmidt einen Aktinomyces aus dem Mageninhalt eines an Magenkarzinom erkrankten Mannes isoliert hat. Typhus ging bei einzelnen Fällen (Schlange, Otto, Maas) dem Manifestwerden der Bauchaktinomykose voraus. Beobachtungen, welche einen genetischen Zusammenhang zwischen tuberculösen Darmgeschwüren und Aktinomykose plausibel machen, fand ich in der Literatur nicht erwähnt. Bei dem bekannten Fall Chiaris fanden sich tuberculöse Ulcera im Ileum, Aktinomykose im Dickdarm.

Ganz besonderes Interesse beansprucht die Frage, ob die häufigste Form der Darmaktinomykose, die Perityphlitis, resp. Appendicitis aktinomycotica stets als solche, sagen wir als primäre genuine aktinomykotische Infektion aufzufassen ist, oder ob die Aktinomykose auf dem Boden einer gewöhnlichen Appendicitis, auf schon ulzerierter Schleimhaut des Cöcums oder des Wurmfortsatzes sich erst entwickelt. Gewiß hat die letztere Annahme viel für sich: freilich wäre dabei wieder das Vorkommen des Aktinomyces im Darminhalte des Gesunden und das Lauern desselben auf Breschen in den Palissaden

des Epithels oder auf die freie Passage bei Perforation vorauszusetzen. Die Forschungen über die Pilzflora des normalen Darminhaltes und speziell derjenigen des Wurmfortsatzes bieten dieser Annahme bislang nicht die gewünschten Fingerzeige. Lanz und Tavel haben bei ihren neuesten bakteriologischen Untersuchungen von 8 normalen und 138 pathologisch veränderten Wurmfortsätzen wohl eine große Zahl anderer Mikrobien, aber keinen Aktinomyces gefunden; sie bemerken, daß der in ihren früheren Arbeiten über Peritonitis erwähnte „aktinomycesähnliche" Bacillus nichts anderes als der Pseudotetanusbazillus sei.

Von der klinischen Beobachtung dürfen wir im gegebenen Fall einen Entscheid über diese ätiologische Frage ebenfalls nicht erwarten. Die Fälle beginnen bald akut mit Fieber und Schüttelfrost, bald exquisit chronisch, rezidivierend als „Blinddarmentzündung". Ob dabei die ersten Erscheinungen schon durch die Aktinomycesinvasion bedingt waren, oder ob es anfangs um vorausgehende gewöhnliche Appendicitis sich handelte, wer will das auseinanderhalten?

Sekundäre Infektion durch verschluckte Pilze.

Zwischen Aktinomykose und Tuberculose bestehen manche Berührungspunkte, ja sogar scharfe Analogien, nicht nur in Hinsicht auf die Morphologie und Biologie der Krankheitserreger, sondern auch in Bezug auf die pathologische Anatomie und das klinische Verhalten. Aus der Pathogenese der Tuberculose ist bekannt, daß die Darmtuberculose der Erwachsenen am häufigsten bei den heruntergekommenen Lungenphthisikern vorkommt und hier offenbar durch das Verschlucken des bazillenreichen Sputums entsteht. Haben wir bei der Aktinomykose denselben Vorgang? Wir wissen, daß von letzterer oft die Mund- und Rachenhöhle primär betroffen wird, und daß nach den neuesten Untersuchungen von Lohmann, in Bestätigung früherer Beobachtungen von Israel, Partsch, Iszlai u. a. der Ausgangspunkt häufig in den Pilzdepots kariöser Zähne und der Tonsillen zu suchen ist. Ferner ist bekannt, daß die Krankheit primär in den Lungen sich etabliert und hier zu reichlicher, pilzhaltiger Exspektoration führen kann. Somit wäre auch da, wenngleich relativ selten, die Gelegenheit geboten, daß von primären Herden aus verschluckte Keime in Magen und Darm gelangen. Dabei ist aber wieder an den negativen Ausfall der Fütterungsversuche bei Aktinomykose im Gegensatz zur Tuberculose zu erinnern; ferner zeigt die Erfahrung, daß eine Koinzidenz von Mund-, Lungen-, Darmaktinomykose nicht häufig ist. Wo letztere gleichzeitig auftritt (Beispiel Fall 23 Israel), kann sie, als auf dem Wege der Blutbahn entstanden, als Teilerscheinung einer embolisch generalisierten Aktinomykose aufgefaßt werden. An die Uebertragung durch Sputum bei Lungenaktinomykose denkt Hanau, indem er beim betreffenden Fall gleichzeitig beobachtete Darmgeschwüre zu deuten versucht. Ferner wird diese Annahme gemacht bei den später besprochenen Fällen von Balack und Martens.

Kapitel III.

Pathologische Anatomie.

Sitz der Aktinomykose im Bereiche des Magens und Darmes.

Aeußerst selten gelingt es, wie früher schon betont wurde, dem verschluckten Aktinomyces, im Magen festen Fuß zu fassen und hier den primären Herd der Erkrankung zu erzeugen. Die Gründe, welche die Seltenheit der primären Magentuberculose erklären, treffen in der Hauptsache auch hier zu. Bei intakter Motilität wird dem Parasiten zu kurzer Aufenthalt vergönnt, als daß er sich ruhig einnisten könnte; er wird, wenn nicht tiefeingespießte Grannen ihn der Wand einimpfen, rasch in den Darm weiter spediert. Gewiß ist auch die normal abgeschiedene Säure des Magensaftes der Entwicklung hinderlich; wo sie fehlt, kann seine Niederlassung eher gelingen. Keinesfalls wird aber von der Säurewirkung so viel zu erwarten sein, daß der Pilz bei der Magenpassage vernichtet oder entwicklungsunfähig gemacht wird.

Im Darmtractus ist keine Stelle gegen die Invasion immun, doch drängt sich auch hier die Analogie zur Darmtuberculose insofern scharf auf, als vor allem häufig Cöcum und Proc. vermiformis erkranken. Hier wie dort gelten dieselben diese Prädilektion erklärenden Gründe: Verlangsamung der Peristaltik, Stagnation des Darminhaltes, häufig daselbst sich abspielende entzündliche Prozesse, die zum Locus minoris resistentiae werden können. Etwa 50—60% der intestinalen Aktinomykose fallen auf die Gegend des Ileocöcalfragmentes. Unter 200 Fällen von „Blinddarmerkrankung", welche in den Jahren 1903—1906 von Friedrich in Greifswald operiert wurden, waren 6 bezw. 8 Aktinomykosen, also 3—4%.

Ein ungefähres Bild von der Beteiligung verschiedener Darmabschnitte gibt die Zusammenstellung Grills. Es fand sich unter seinen der Literatur entnommenen 107 Fällen die Invasionsstelle 6mal im Dünndarm, 44mal in der Cöcalgegend, 13mal im Rectum. Bei 50 Fällen ließ sich die Invasionsstelle auch nicht annähernd bestimmen. Indem wir sagen, diese Kollektion biete ein „ungefähres" Bild der Verteilung, vergegenwärtigen wir uns die Schwierigkeiten, welche dem Auffinden der Primäraffektion sich entgegenstellen. Wir erinnern uns an die von J. Israel schon betonte Tatsache, daß die Ausbreitung des Prozesses jenseits der Grenzen des Locus primae affectionis oft viel größere Dimensionen anzunehmen pflegt als innerhalb des den Ausgangspunkt der Erkrankung bildenden Organs, und daß Narben und Verwachsungen auch von sekundärem Durchbruch zirkumskripter Herde in den Darm herrühren können. Bei sorgfältigster Sektion kann es unmöglich sein, das Atrium zu entdecken, weil an diesem Orte komplette Heilung erfolgt sein kann, oder weil überhaupt nur eine minimale Läsion bestand. Aus diesen Gründen vermag auch Herz, der in einem gründlich kritischen Sammelreferate die Kasuistik Grills ergänzt, keine sicheren Angaben über die Häufigkeit des Eindringens in verschiedenen Darmteilen zu geben.

Bei genauerem Studium von Grills Kasuistik und Vergleich seiner Referate mit den Originalien fiel mir auch starke Willkür in der Rubrizierung der Fälle auf, z. B.:

Während Hallauer von seinem Fall 1 sagt (S. 31): „Es ist anzunehmen, daß der primäre Herd in der Gegend der Ileocöcalklappe sich befunden habe," und man beim Studium seiner Krankengeschichte und des Sektionsbefundes zu einer genaueren Lokalisation nicht gelangen kann, stellt Grill den Fall in die Rubrik: Fälle, bei denen die Invasion vom Dünndarm erfolgte (Nr. 5). Samter sagt zur Genese von Fall 12: „Man konnte mit hoher Wahrscheinlichkeit nach der Operation annehmen, daß der Aktinomyces vom Quercolon auf das große Netz und schließlich auf die Bauchwand übergegangen war, dagegen muß es dahingestellt bleiben, ob diese Lokalisation die primäre innerhalb der Bauchhöhle gewesen war." Grill reiht den Fall (Nr. 58), als ob da gar kein Zweifel bestände, unter die Fälle, „bei denen die Invasion vom Colon aus erfolgte". Den Fall Barth 3 (Nr. 60) rubriziert er unter die Fälle, „bei denen die Invasion vom Rectum aus erfolgte"; Barth zeigt aber aufs deutlichste, daß der Prozeß von dem mit dem Rectum verlöteten Wurmfortsatz ausging, daß das Rectum sekundär ergriffen wurde.

Aus der übrigen Kasuistik sei entnommen, daß Taylor bei seinem Fall den Ausgang vom Duodenum annimmt. Letzteres war der Leber adhärent und enthielt zwei Perforationen, ebensolche waren aber auch am Colon ascendens vorhanden. Höffner[1]) läßt die Infektion vom Colon transversum ausgehen, ebenso Kimla[2]). Der erstere fand eine Läsion an der Flexura hepatica, der letztere konstatierte im Querdarm große geschwürige Schleimhautdefekte mit unterminierten Rändern. Es handelt sich dabei um „Annahmen", nicht aber um sichere Beweise. Sicher ist der Ausgang vom Colon transversum bei dem von R. Maier beschriebenen Aktinomykom, mit dem wir später eingehender uns zu befassen haben.

Nur ganz wenige Fälle sind bis jetzt bekannt, bei denen die Annahme einer primären Mageninfektion von den Beobachtern als wahrscheinlich oder sicher gemacht worden ist:

J. Israel (Berl. klin. Wochenschr. 1889, S. 121). 37jährige Patientin wird im Januar 1888 von heftigen Magenkrämpfen befallen, danach peritonitische Erscheinungen. Bildung einer „elastischen Geschwulst" im rechten Mesogastrium. Im August war der Tumor bretthart, kuchenförmig, hing fest mit den Bauchdecken zusammen: später Pseudofluktuation. Bei der Spaltung wurde ein fast knorpelhartes, schwieliges, speckähnlich weißes Gewebe freigelegt, in welches von der Erweichungsstelle aus feine Gänge hineinführten, die, von goldgelb gesprenkelten Granulationen ausgefüllt, in ihrer harten Wandung selbst vielfach goldgelbe Strichelung und Punktierung erkennen ließen. Aktinomyces mikroskopisch nachgewiesen. Heilung unter Adhärenz und Verziehung des Magens nach der Narbe.

In der Epikrise sagt Israel, er halte es für wahrscheinlich, daß es sich um „eine wiederholte Ueberwanderung der Aktinomykose vom Digestionstractus, wahrscheinlich vom Magen, auf die Bauchwand" gehandelt habe.

---

[1]) und [2]) Nach den Referaten bei Illich und Poncet et Bérard. Im Original für mich nicht erhältlich.

Grill (Fall 1). 26jähriger Taglöhner. Zuerst Schmerzen in Achsel und Nacken, die bis in die Schläfen ausstrahlen. Nach einigen Wochen Symptome von Rippenfellentzündung; Bildung eines Tumors an der linken unteren Brustseite, der bald eröffnet wird und viel Eiter entleert. In der Folgezeit Durchbruch zahlreicher Fistelkanäle durch die Haut in der Umgebung der Wunde. Exzision, Evidement unter Zurücklassen eines großen Defektes in der Thoraxwand. Metastatischer Abszeß am Oberarm. Abgang von Eiter im Kot, profuse Diarrhöen. Tod. Autopsie: Verwachsung zwischen Magen, Milz, Zwerchfell, Herzbeutel, Lunge. Weitere Herde in den Intercostalmuskeln, Pleura und am Oberarm. Die Vorderwand des Magens bildet einen Teil des Bodens der großen Bauchwunde.

Prutz (Fall 6). 39jähriger Arbeiter. Angeblich seit Jahren lungenleidend. Nach Beendigung der Militärzeit Blutauswurf. Schmerzen im Leibe. Ostern 1897 empfindliche Schwellung in der linken Unterbauchgegend. Bluterbrechen. Juli 1897 links am Abdomen hartes, mit den Bauchdecken verlötetes Infiltrat. Jodkalium. Inzision. Reichliche Drusen. Am 31. Juli gestorben in Bromäthylnarkose. Sektion: Abgesackter peritonitischer, aktinomykotischer Abszeß, durch multiple Spontanperforationen mit dem Colon transversum und zwei Dünndarmschlingen in Verbindung stehend. Perforation ins Peritoneum. Abszesse zwischen Milz und Magen. Perforiertes Ulcus des Magens mit peripankreatischen Abszessen. In den letzteren Pflanzenfasern, aber keine Aktinomycesdrusen: ziemlich reichliche dagegen in dem in zwei Dünndarmschlingen und das Quercolon durchgebrochenen inzidierten Abszeß.

Duckworth. 19jähriger Mann. Schwellung in der Regio epigastrica. Man vermutete einen Abszeß des linken Leberlappens. Bei der Laparotomie (Howard Marsh) Schwellung des linken Leberlappens, aber kein Eiter. Bei der Sektion eine erweichte Stelle nahe dem kardialen Ende des Magens, welcher mit einem subphrenischen Abszeß kommunizierte.

Da beim Falle Israels der Sektionsbefund fehlt, ist der Ausgang vom Magen nicht sicher festgestellt. Grill betrachtet die Magenwand als primären Sitz aus folgenden Gründen: Es sei bis jetzt unter den Beobachtungen primärer Lungenaktinomykose kein Fall zu finden, bei dem eine Verwachsung mit der Magenwand erfolgt wäre, während Verwachsungen mit den anderen Organen der Bauchhöhle, die dem Zwerchfell benachbart liegen, verhältnismäßig nicht selten seien. Ferner sei der Umstand, daß die stärkste Schwartenbildung in der Gegend der Magenwand sich befinde, während in den Wänden der Lungenabszesse sich diese schwielige Verdickung und Infiltration der Wände weniger ausgesprochen zeige, ein Fingerzeig, die Invasionsstelle in der Magenwand zu vermuten. — Ueber allen Zweifel erhaben ist diese Deutung keineswegs. Ich bekomme, wie Herz, Poncet et Bérard u. a. den Eindruck, daß der Ausgangspunkt sehr wohl in einer primären aktinomykotischen Pleuropneumonie gesucht werden kann. Sicher ist auch der Fall Prutz nicht, doch kann es so sein, wie der Autor in der Epikrise sagt: „Am leichtesten erklärt sich der sehr merkwürdige Befund wohl, wenn man als Eintrittspforte des Aktinomyces den Magen resp. die in ihm vorhandenen Ulcera ansieht. Von ihnen gingen die intraperitonealen Abszesse aus, von denen der eine, reichlich Drusen enthaltende, sekundär an zwei Stellen in den Dünndarm und außerdem in das Colon transversum durchgebrochen war." Ausgeschlossen ist nicht, daß der Magen sekundär ergriffen wurde wie bei dem Falle Duckworth, bei dem die Möglichkeit des Durch-

bruchs durch Magenulcera ebenfalls diskutiert wurde. Howard Marsh aber sprach sich entschieden für sekundäre Beteiligung des Magens aus, d. h. für Perforation des subphrenischen Abszesses in den letzteren.

Die anatomischen Veränderungen am Darm.

Die neuesten Forschungen und vervielfältigten Einzelbeobachtungen haben an der klassischen Darstellung, welche J. Israel in seiner Pathologie der Aktinomykose des Intestinaltractus gegeben hat, in der Hauptsache wenig geändert. Er unterscheidet bei der primären Aktinomykose zwischen nichtdestruktiver Oberflächenerkrankung der Schleimhaut und destruierender parenchymatös fortschreitender Affektion.

Enteritis aktinomycotica superficialis.

Als fast einziger Vertreter dieser Krankheitsform figuriert in der Literatur der Fall Chiari, „une curiosité anatomo-pathologique unique", wie Poncet et Bérard ihn nennen:

Es handelte sich um einen 34jährigen Schmiedegesellen, welcher nach 2jährigem Leiden an progressiver Paralyse unter den Erscheinungen von allgemeinem Marasmus zu Grunde gegangen war.

Die Sektion ergab: Zirkumskripte Tuberculose der Lungenspitzen: wenige bis kreuzergroße tuberculöse Ulcera am unteren Ileum, Tuberculose der entsprechenden Mesenterialdrüsen. Dickdarm an seiner Schleimhautfläche mit Ausnahme des Anfangsteiles mit weißlichen Auflagerungen versehen, welche teils rundliche, teils längliche Plaques bis zu 1 qcm Flächeninhalt und 5 cm Dicke darstellen. Dieselben sind im Zentrum meist hügelig erhaben, öfter mit Sprüngen versehen und durchsetzt von miliaren gelben und braunen Körnchen. Die Plaques sind nur unter Zurückbleiben eines schüsselförmigen Substanzverlustes aus der Mucosa zu entfernen, dessen Grund und Umgebung stärkere Hyperämie zeigt. Die Konsistenz der Einlagerungen derb, aber mit sandigem Gefühle zerreiblich. Die rechte Hälfte des Querdarms wie besät mit diesen Gebilden; die Schleimhaut im allgemeinen katarrhalisch afficiert, gerötet, geschwollen, mit zähem Schleim bedeckt. Die charakteristischen Aktinomyceskörner waren zum Teil verkalkt, die übrige Masse der Plaques dokumentierte sich als Pilzrasen, die aus zahlreichen feinsten, bündelartig angeordneten Fäden bestanden und zwischen sich gequollene, zum Teil verkalkte Darmepithelien und spärliche Keulen einschlossen. Diese Pilzfäden drangen in die Lieberkühnschen Drüsen ein und erfüllten sie ganz dicht.

Diese „Enteritis aktinomycotica superficialis", mit ihren an das aerobe Wachstum auf schrägem Agar erinnernden Pilzrasen, ist in Parallele gestellt worden zu der von Canali beschriebenen Bronchitis aktinomycotica. Da indessen bei diesem letzteren Falle keine Sektion gemacht wurde, so ist nicht sichergestellt, daß eine solche superfizielle Mykose vorlag. Besser fundierte Analogien bieten direkt vom Auge kontrollierte Mycelien auf der Schleimhaut der Tuba Eustachii und der Tränenröhrchen. Zumal eine derartige Oberflächenaktinomykose des Darmes, wie sie Chiari sah, ein Unikum geblieben ist, so sind (Korányi) Zweifel erhoben worden, ob es hier wirklich

um denselben Pilz mit seiner verheerenden Wirkung, wie sie sonst beobachtet wird, sich handelte, oder ob ein anderer gutartigerer Schmarotzer eine solche Erscheinungsform nachahmte.

So sehen wir hier und im weiteren Gang dieser Arbeit die früher aufgeworfene Frage nach der Erzeugung verschiedener klinischer Produkte durch verschiedene Aktinomyceten wiederholt auftauchen. Es sollen auch nach kürzlich erfolgten Mitteilungen von Kieseritzky und Bornhaupt unter dem klinischen Bilde der Aktinomykose oder Streptothrichose Erkrankungen verlaufen, die nicht durch den Strahlenpilz hervorgerufen werden. Am wenigsten sollen sich Affektionen unterscheiden, welche durch Mikroorganismen erzeugt werden, die der Cladothrix liquefaciens (Hesse) ähnlich sind. Die von Hesse beschriebene Infektion ging von einem mit einer fistulösen Oeffnung im Rectum zusammenhängenden Abszeß aus und zeigte in toto ganz das Bild der Aktinomykose. Immerhin boten die Abszeßwände eine etwas abweichende Beschaffenheit dar: „Anstatt der schlaffen Granulationen und an der Wand flottierenden Gewebsfetzen fand sich ein speckig glänzender, stellenweise recht dicker, weißgelber Belag."

Die beiden oben genannten Autoren teilen sodann 2 Fälle mit, von denen der eine zweifellos vom Wurmfortsatz ausging, bei welchen Pilze aus dem Eiter gezüchtet wurden, die mit keiner bekannten Art zu identifizieren waren, „deren komplizierter Bau ihnen aber einen Platz unter den höher organisierten Pilzen in der Nähe der Aktinomykose" anweise.

Im übrigen ist die Vermutung berechtigt (Poncet et Bérard), daß Befunde wie bei dem Falle Chiaris vielleicht öfters gemacht würden, wenn es gelänge, die frühesten Stadien der Pilzansiedlung im Darme etwa zur Zeit, da die Diarrhöen auf „katarrhalische Entzündung" hindeuten, häufiger zu Gesicht zu bekommen. Es hat auch Boström, der den Middeldorpfschen Fall sezierte, auf der Dünndarmschleimhaut reichliche Aktinomycesvegetationen in Form meist kleiner, grauer Knötchen und flacher, grauer, blätterig-schuppiger Auflagerungen gesehen. Von „kleienartigen Schüppchen" der Darmschleimhaut spricht auch schon Heller: die feinkörnigen Massen in denselben dürften, sagt er, vielleicht als eine Art Mycelbildung aufzufassen sein.

Die destruierende parenchymatöse fortschreitende Darmaktinomykose.

Da wo der Krankheitsprozeß als parenchymatöse Form innerhalb der Darmwandung betroffen wird, stellt er sich im frühesten Entwicklungsstadium, wie dies Zemann zuerst bei seinen Sektionen wahrgenommen und genau beschrieben hat, als kleine, linsen- bis erbsengroße pilzdrusenbergende Knötchen im submukösen Gewebe dar, über welchen die Schleimhaut dunkel pigmentiert ist. Die erweichten Knötchen gehen auf, durchbrechen die Schleimhaut, und es werden daraus unregelmäßig zerfressene, unterminierte Geschwüre, welche die Muscularis bloßlegen. In der Umgebung ist die Schleimhaut gerötet;

der Pilz verursacht starke reaktive Entzündung, Rundzelleninfiltration, Bildung von Epithelioiden- und Riesenzellen. Indem die Geschwürchen verschmelzen und in der Peripherie sich weiter ausbreiten, können umfangreiche Ulzerationen entstehen, besetzt mit zerfallenden Granulationen, Detritus, dunkelgefärbten Pilzdrusen. Kommen Geschwüre zur Heilung, so bilden sich unregelmäßig geformte, schiefrig pigmentierte, glatte, etwas eingesunkene Narben, unter welchen dichtes Schwielengewebe manchmal nach außen noch mit Eiterherden zusammenhängt. Wir sagten früher, daß zur Zeit, da der pathologische Anatom die aktinomykotischen Veränderungen unter die Augen bekommt, der Pilz meist schon weitgehende Zerstörungen angerichtet hat, während an der Stelle seines Eindringens in den Darm keine Spur mehr oder nur eine leicht pigmentierte Narbe zu sehen ist, oder die Stelle des Durchtritts durch einen Schwielenstrang mit dem floriden Herde verbunden erscheint.

Selten erfolgt durch die Einschmelzung des Darmwandgewebes eine Perforation der Geschwüre in die freie Bauchhöhle. Das Peritoneum antwortet, wenn es von den Wucherungen erreicht wird, ja schon während der langsamen Ausdehnung der submukösen Herde mit adhäsiver Entzündung, mit der Erstellung eines Schutzwalles gegen die andrängenden Feinde; es kommt zu bindegewebiger Verlötung des ergriffenen Darmstückes mit benachbarten Organen oder der Bauchwand. Dann aber, indem der bohrende Pilz das Darmlumen durch Minengänge mit diesem Schwielengewebe verbindet, kann unter Mithilfe sekundär eindringender Darmbakterien die für Aktinomykose charakteristische Schwartenbildung sich kombinieren mit eitriger, kein Gewebe schonender Einschmelzung. Eine oft schreckliche Destruktion, die sich auf alle Organe der Bauchhöhle ausbreiten kann, drückt als Werk der Mischinfektion den vorgeschrittenen Stadien der Darmaktinomykose den Stempel auf.

Ueber den Charakter dieser bei Darmaktinomykose auftretenden Mischinfektion sind wir noch wenig genau unterrichtet. Bakteriologische Befunde, welche die Art der sekundären Infektion klarlegen, fand ich wenige vor; meist ist in den Krankengeschichten nur von hinzugekommenen „Eiterbakterien" die Rede. Die folgende Vorstellung dürfte indessen von den tatsächlichen Vorgängen nicht weit abweichen: primär haben wir es wohl meistens mit einer Aktinomyces-Monoinfektion zu tun, die sekundäre Einnistung des Strahlenpilzes auf dem Boden einer vorausgegangenen Infektion (Tuberculose, Appendicitis) kommt aber, wie früher bemerkt, ohne Zweifel auch vor. Sobald die Darmwand durchbrochen ist, steht den Fäcesbakterien die Tür offen, sie treten mit auf den Schauplatz des Kampfes; es entsteht, sei es als Doppelinfektion, viel häufiger wohl als Polyinfektion, die heterochrone Mischinfektion[1]). Bei den Fäkalinfektionen — um solche handelt es sich hier — spielen, wie wir wissen, die Streptokokken und das Bacterium coli eine dominierende Rolle; weniger häufig sind Staphylokokken und

[1]) Nach meiner Definition in „Erfahrungen und Studien über Wundinfektion und Wundbehandlung", III. Teil, S. 85.

Pneumokokken. (Vergl. hierzu die neueste Appendicitisbakteriologie, so Haim, Die Epityphlitis in Wechselbeziehung zu ihren bakteriellen Erregern. Arch. f. klin. Chir. Bd. 78, H. 2, 1905.) Nebstdem beteiligen sich verschiedene Gasbildner und anaerobe Organismen, deren Wirkung und symbiotisches Verhältnis noch nicht aufgeklärt ist. Auf das Vorkommen des saprophytischen B. subtilis habe ich kürzlich hingewiesen [1]).

Was ist nun bei Darmaktinomykose im Eiter außer dem Strahlenpilz gefunden worden? Das Ergebnis ist, wie gesagt, sehr dürftig. Bei einem der Fälle Isemers (Nr. 2) fanden sich in dem bei Eröffnung eines Ileocöcalabszesses gewonnenen stinkenden Eiter Staphylococcus pyogenes und Bact. coli; Aktinomyces wurde erst später gefunden. Bei einem Falle aus der Breslauer chirurgischen Klinik (Marcus, Diss. Fall 22) wurden aus dem ebenfalls stinkenden, bei der ersten Inzision entleerten Eiter Streptokokken und Staphylokokken gezüchtet, der Strahlenpilz konnte erst später entdeckt werden. Buday fand bei Perityphlitis aktinomycotica im Eiter der retrocöcalen Abszeßhöhle neben dem Aktinomyces den Streptococcus pyogenes; in entfernteren eitrigen Herden war nur der letztere zu finden. Der Befund zeigt, daß an der Metastasenbildung auch die sekundären Eindringlinge sich beteiligen; dieselben können allein oder zusammen mit dem Strahlenpilz durch die Blutbahn verschleppt werden.

Nun haben wir es aber bei Darmaktinomykose gewiß nicht immer bloß mit endogenen, d. h. intestinogenen Sekundärinfektionen zu tun, sondern ich bin überzeugt, daß hier wie bei der fistulösen Tuberculose, wo monate- oder jahrelang Kanäle offen stehen, auch noch Parasiten von außen einzudringen und sich anzusiedeln vermögen — exogene Sekundärinfektion. Dabei habe ich vor allem den ubiquitären, auf der marantischen unreinen Haut solcher Kranken oft sich aufhaltenden Bac. pyocyaneus sehr im Verdacht, daß er auf dem nekrotischen Terrain der Aktinomykose gelegentlich sich einnistet. Vielleicht ist der öfters in den Krankengeschichten notierte grünliche, fad riechende Eiter zum Teil sein Produkt. Daß er gefunden wurde, habe ich nirgends gelesen.

Was die Bedeutung der Mischinfektion bei Aktinomykose überhaupt betrifft, so wird allgemein zugegeben, daß sie eine schlechtere Prognose bedingt, als diejenige der reinen Monoinfektion. Poncet et Bérard geben der Vermutung Raum, daß die Stoffwechselprodukte der sekundär eindringenden Mikrobien die Aktion der Phagocytose bei der Inokulation des Aktinomyces verhindern und so dem letzteren es erleichtern, über die Wehrkräfte des Organismus zu triumphieren. Dringen solche Mikrobien in die vom Aktinomyces gegrabenen Minen ein, so verhindern sie die Vernarbung, erzeugen Phlegmonen, Nekrosen, erhöhen vor allem die Gefahr der Metastasierung.

Neoplastische, zirkumskripte Darmaktinomykose. Das intramurale Aktinomykom (Hofmeister).

Bevor wir den Strahlenpilz auf seinen Wanderungen außerhalb der Darmwand weiter verfolgen, seine Propagation und die herbei-

[1]) Klinisches und Experimentelles über Verschiedenheiten der Pathogenität des Darminhaltes gegenüber dem Peritoneum. Arch. f. klin. Chir. Bd. 73, H. 4.

geführten Komplikationen beschreiben, müssen wir bei einer selten beobachteten Form der aktinomykotischen Darmwanderkrankung stehen bleiben, welche uns lebhaft wieder an die Verwandtschaft mit der Tuberculose erinnert. Während bei der, wie wir wissen, häufigsten Form der Darmaktinomykose, derjenigen des Cöcums und Wurmfortsatzes die eben erwähnte diffuse fistulöse Infiltration und bindegewebige Verlötung mit der Umgebung die Regel ist, hat Hofmeister 2 sehr seltene Fälle beschrieben, welche, wie er betont, eine „ungewöhnliche Erscheinungsform" der Blinddarmaktinomykose darstellen und damit eine Sonderstellung einnehmen. Es zeigte sich hier nicht nur eine ganz enorme Bindegewebsentwicklung in der Wandung, sondern der Prozeß war vor allem ausgezeichnet durch eine eigenartige lokale Abgrenzung. Ich gebe von den merkwürdigen Fällen die Beschreibung des ersten im Auszug samt der Abbildung Hofmeisters wieder:

Ein 47jähriger Bauer erkrankte ohne bestimmte Veranlassung mit Leibschmerzen. Es wurde ein Tumor konstatiert, der sich langsam, ohne erhebliche Beschwerden zu machen, vergrößerte.

Status. 25. August 1897. In der Ileocöcalgegend leichte Vorwölbung von Handtellergröße sichtbar. Bei Palpation derber, höckeriger Tumor von Apfelgröße, wenig verschieblich, etwas druckempfindlich. Bedeckende Haut unverändert, leicht verschieblich.

Fig. 23 (Nach Hofmeister)

Operation. Fascia transversa mit der Oberfläche des Tumors verlötet. Der unlösbar verwachsene Samenstrang muß durchtrennt werden. Flächenhafte Verwachsungen mit Colon transversum und dem stark geschrumpften Netz. Resektion des Tumors samt einem Stück des Colon transversum.

Beschreibung des Präparates (vergl. Fig. 23). Die Geschwulst sitzt der Vorderfläche des Cöcums auf, dasselbe nach beiden Seiten umgreifend, so daß seine Lichtung auf kaum Kleinfingerdicke verengt wird. Am unteren Ende des Tumors hängt ein Stück Samenstrang. Ein Appendix vermiformis ist nicht aufzufinden. An der Hinterfläche findet sich das resezierte Stück des Colon transversum. Der Oberfläche des Tumors adhärieren einige Netzfetzen, sowie ein talergroßes Stück des Peritoneum parietale mit der Fascia transversa. Die Konsistenz des Tumors ist derb, etwas elastisch. Der Durchschnitt zeigt eine glänzend weiße Fläche, welche größtenteils von dicken sehnenartigen Faserzügen gebildet wird; zwischen diesen bemerkt man rundliche bis linsengroße Partien von weicherem weniger stark glänzendem Gewebe (mikroskopisch Fettgewebe). Die Schnittfläche erinnert am meisten an ein derbes Fibrosarkom. Ganz nahe der Hinterfläche trifft man das mehrfach durchschnittene stricknadeldicke Lumen der Appendix, die im Tumor vollständig aufgegangen ist: die Lu-

mina tragen Schleimhaut und enthalten etwas Sekret; in der Umgebung finden sich einige hirse- bis hanfkorngroße Abszeßchen mit rahmigem Eiter ohne makroskopisch auffällige Beimischung. Die Schleimhaut der resezierten Darmstücke zeigt keine Veränderung. Stückchen aus der Umgebung der Abszeßchen wurden dem pathologischen Institut zur Untersuchung übergeben. Die Diagnose lautet auf: „entzündlich narbige Bindegewebsneubildung, ohne spezifische Bestandteile".

Histologische Untersuchung: Der Tumor besteht hauptsächlich aus sehr saft- und gefäßreichem Bindegewebe. Die Gefäße lassen meist endarteritische Erscheinungen erkennen. Das Bindegewebe ist nicht sehr zellreich, namentlich kann man nicht von sarkomatösem Bau reden. Die dicken, stark mit Eosin gefärbten Fasern liegen dicht aneinander und machen hie und da die Unterscheidung von glatten Muskelfasern schwierig. Die Kerne sind spindelförmig; chromatinreiche glatte Muskulatur findet sich mehrfach um das Darmepithel, das anscheinend normal einer fast kontinuierlichen Lage von Lymphfollikeln aufsitzt und dadurch sich als dem Processus vermiformis angehörig dokumentiert. Die glatte Muskulatur ist deutlich hypertrophisch. Auch im Bindegewebe, das reichlich mit meist einkernigen Leukozyten durchsetzt ist, kommen mehrfach follikelähnliche Leukozytenhaufen vor, die ziemliche Ausdehnung annehmen können. In diesen sind da und dort vereinzelte Aktinomycesdrusen enthalten von charakteristischer Form und verschiedener Größe, ohne daß jedoch gröbere Gewebszerstörungen um dieselben sichtbar sind. Die Drusen sind nicht in allen Schnitten zu finden, und trotzdem die Schnitte eine Flächenausdehnung von 5mal 4 cm besitzen, sind in keinem mehr als zwei Drusen vorhanden.

Bei dem zweiten Fall bestand der Tumor aus denselben Gewebselementen, und Hofmeister betont die „absolute Gleichheit des anatomisch-histologischen Befundes"; von Aktinomyces aber wurde nichts gefunden. Der Fall darf also wohl dieselbe Aetiologie wie der erste mit einem „hohen Grad von Wahrscheinlichkeit" beanspruchen, sicher aber ist hier die Diagnose nicht.

Indem Hofmeister die Literatur durchging, um nach ähnlichen beobachteten Bildungen zu suchen, fand er nur 2 Fälle, welche mit den seinigen eine gewisse Aehnlichkeit beanspruchen; es sind die früher schon zitierten Beobachtungen von Regnier und Koerte.

Bei dem letzteren, ausführlich von Wolff schon 1893 beschriebenen Fall — wir kennen ihn aus dem Kapitel Differentialdiagnose der Cöcaltuberculose — zeigte sich in der Ileocöcalgegend ein derber, höckeriger, wenig verschieblicher Tumor, der in der Darmbeingrube festsaß. Die Bauchwand war „auf der Höhe der Geschwulst mit derselben verwachsen". Bei der Operation fand man die Muskulatur der Bauchdecken „infiltriert" und die Geschwulst mit dem Peritoneum verwachsen, ebenso mit der Fascia iliaca. Ferner war eine Dünndarmschlinge adhärent und der Wurmfortsatz in die Adhäsion eingebettet. Die Geschwulst saß „am Colon gegenüber der Einmündung des Ileums".

Makroskopisch zeigte die Cöcalschleimhaut nichts Pathologisches. „An der lateralen Seite des Präparates befindet sich vollkommen unverschieblich und fest mit dem Darm verwachsen eine derbe Schwarte von 8 cm Höhe, 3 cm Tiefe und 2 cm Breite. Im übrigen wird die laterale und hintere Außenfläche an Stelle der Serosa durch faserige Membranen eingenommen."

Die mikroskopische Untersuchung des Tumors ergab: Schleimhaut durchweg intakt bis auf eine mäßige kleinzellige Infiltration des Stützgewebes. Die gesamte Submucosa dicht unterhalb der Muscularis durchsetzt von sarkomartigen Spindelzellen. Zwischen den derben Zügen einzelne knotenförmige Herde in eitriger Einschmelzung des Gewebes. In der Mitte der Erweichungsherde große, stark gewachsene Aktinomycesrasen.

Es muß noch besonders hervorgehoben werden, daß schon Wolff diesen Fall in seiner aus der übrigen Kasuistik hervorstechenden Eigentümlichkeit, d. h. wegen seiner „Geschwulstform ohne Fistelbildung", durchaus würdigt und als „Rarität" bezeichnet.

Der Fall Regnier betrifft eine 38jährige Bergmannsfrau, welche 1891 mit Leibschmerzen, Anschwellung im rechten Hypogastrium, starker Abmagerung erkrankte. Im März 1892 Diarrhöen, und zu dieser Zeit rechts von der Medianlinie ein die Bauchdecken vorwölbender ovoider, derber Tumor von ca. 9 cm Länge und 10 cm Breite, wenig beweglich, schmerzhaft. Bauchdecken darüber „nicht verschiebbar, infiltriert". Es wurde an eine maligne Neubildung, vielleicht vom Ovarium ausgehend, gedacht. Bei der Laparotomie (17. März 1892) fand man eine „starre Infiltration" der Bauchdecken. Bei Eröffnung ließ sich erkennen, „daß der Tumor in der Tiefe in innigem Zusammenhang einem Konglomerate von Därmen, Colon transversum und Ileum breit verwachsen" aufsaß, in welches der Processus vermiformis mit seinem peripheren Ende sich hineinsenkte. Die Entfernung des Tumors war schwierig; derselbe mußte von dem Darmkonglomerate „ab- und losgerissen" werden, wobei es zu Verletzungen der Darmwand, speziell des Colon transversum kam. Das Bauchdeckeninfiltrat mußte umschnitten werden. In demselben „vielfach verzweigte Hohlgänge", von dem bekannten Granulationsgewebe ausgefüllt. In der Submucosa des stark verdickten Processus vermiformis saß ein scharfrandiger, gelblicher Fremdkörper von nicht zu bestimmender Natur. Von hier ging vermutlich die Infektion aus.

Nach langsamer Erholung am 30. Mai 1892 entlassen. Am 18. August Rückkehr in die Anstalt. Rezidiv. Fisteln mit „kindskopfgroßem Infiltrat".

Dieser Fall kann, wie Hofmeister sagt, nur eine „gewisse" Aehnlichkeit mit den seinigen beanspruchen. Er zeigt wohl die Tendenz zu zirkumskripter Tumorbildung, im übrigen aber sehen wir an ihm die der gewöhnlichen Darmaktinomykose zugehörenden Eigenschaften, d. h. ausgedehnte Verwachsungen mit der Nachbarschaft und vor allem das fistulöse Infiltrat der Bauchdecken in charakteristischer Weise ausgeprägt.

Nach Hofmeister hat dann weiter Brabec (1902) „dieser weniger bekannten Erscheinungsform der Aktinomykose" eine besondere Arbeit gewidmet und dabei in der Literatur nach anderen hierher gehörenden Beobachtungen gefahndet. Er führt außer den Fällen von Koerte und Regnier[1]) zunächst solche von Frey und Lang an. Was den ersteren betrifft, so kann ich aus der Schilderung der aufgesuchten Originalmitteilung nur herausfinden, daß eine zirkumskripte Bauch-

[1]) Brabec hat offenbar nicht das Original der Arbeit Regniers vor sich gehabt, sonst würde er nicht schreiben „die Bauchdecken waren über der Geschwulst unverschieblich, aber intakt".

geschwulst vorlag, die exstirpiert werden konnte. Ueber Ausgangspunkt und genauere histologische Beschaffenheit erfahren wir daraus nichts.

Es handelte sich um einen 22jährigen Schlosser mit folgendem Befund: „Lokalisation: Im ganzen Epigastrium zwischen beiden Rippenbogen Tumor derb elastisch, nicht mit der Haut verwachsen, von elliptischer Form (11 : 9 cm Durchmesser). Verlauf: Chronisch, ohne Fieber mit geringem Schmerz. Therapie: Operation. Patient geheilt entlassen, trotz des bedeutenden Eingriffs ist sein Befinden sehr gut."

Dasselbe gilt von dem Falle „Lang", soweit er von Brabec ohne Quellenangabe zitiert wird [1]):

Es bot sich nach dem kurzen Referate das klinische Bild „eines Ren migrans, und die Diagnose lautete auch in diesem Sinne. Bei der Laparotomie fand sich im Hypochondrium ein derber, elastischer Tumor; die mikroskopische Untersuchung ergab aktinomykotische Drusen."

Sicher steht der Zusammenhang mit dem Darm bei dem von Bayer (1899) operierten, von Berestnew genau untersuchten Tumor:

Bei einer 39jährigen Frau wurde gelegentlich einer gynäkologischen Untersuchung (Dezember 1898) ein Tumor in abdomine entdeckt, welcher „der linken Niere anzugehören schien" und bis dahin sowie noch längere Zeit nachher keine Schmerzen verursachte. Die Geschwulst war kleinfaustgroß, lag im linken Hypogastrium, „etwas aufwärts verschieblich, das Colon vor sich, rundlich, nicht schmerzhaft" und machte auffallenderweise im Liegen größere Unbequemlichkeit als beim Gehen. Im Februar 1899 „rapide Größenzunahme" des Tumors. Derselbe hatte die vordere Bauchwand ergriffen, zeigte höckerige Beschaffenheit und verursachte jetzt Schmerzen bei Bewegungen. Es wurde die ursprüngliche Annahme einer Wanderniere fallen gelassen und an eine „maligne Neubildung" gedacht.

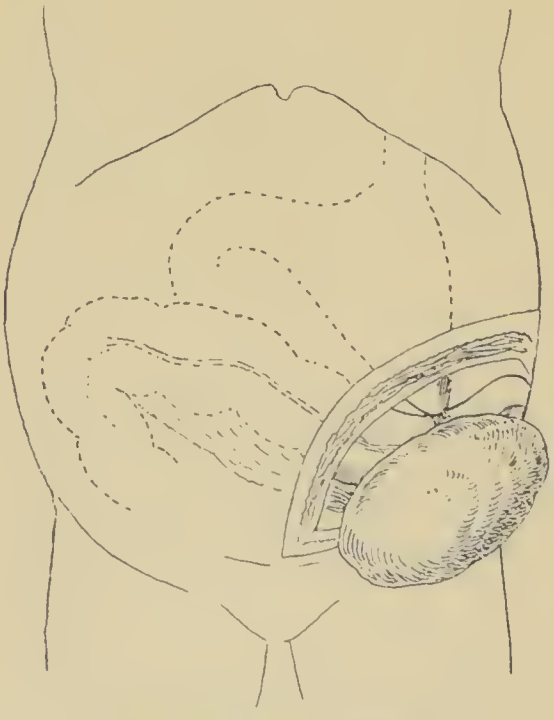

Fig. 24. (Nach Bayer.)

Am 21. März 1899 Operation. Die Bauchdecken waren bis ins Unterhautzellgewebe durchwachsen und mußten in diesem Bezirke umschnitten werden. Als nun der soweit mobil gemachte Tumor vorgezogen wurde, sah man, „daß sowohl das Colon und Omentum als der Magen mitgehen" (siehe Fig. 24). Der letztere war jedoch nur mit einem lang ausgezogenen Zipfel seines Fundus adhärent und konnte leicht abgetrennt werden; auch das Omentum ward leicht ligiert und abgetrennt. Das Colon saß mit seiner lienalen Flexur breit dem Tumor auf und mußte in einer Länge von 13 cm reseziert werden. Unmittelbare Vereinigung des Darmes „ohne Schwierigkeit". Am 23. März gestorben. Kollaps.

[1]) Ich vermute, daß es sich hier um einen Fall von Lanz (statt Lang) handelt.

Untersuchung des Präparates (nach Berestnew). „Der Tumor war von unregelmäßig kugeliger Gestalt und maß ungefähr 12 cm im Durchmesser. Er bestand aus Fettgewebe und der Muskulatur der vorderen Bauchwand und wurde von Fistelgängen durchzogen. Um diese lagen hie und da erweichte, weißlichgraue Herde von Granulationsgewebe, die von Zügen narbigen Bindegewebes umgeben waren. Dem vorderen und linken Teil der Oberfläche des Tumors adhärierte ein ungefähr 13 cm langes Stück Colon. Das Granulationsgewebe stand stellenweise unmittelbar mit dem Darme in Berührung, jedoch mündete keiner der Fistelgänge in das Darmlumen und war die Darmwand normal." In der Mitte der Geschwulst eine Fischgräte von 2,5 cm Länge.

In dem ziemlich dicken Eiter aus den erweichten Granulationsherden und den Fistelgängen waren zahlreiche gelbgrüne Körner zu sehen, welche dicht verflochtene Fäden und Keulen enthielten. Auf Schnitten typische Drusen. Auf Grund höchst eingehender kultureller Untersuchungen gelangt Berestnew zu dem Schlusse, die Identität der gezüchteten Mikrobien mit dem echten Strahlenpilze „wie auch die echte aktinomykotische Natur des Tumors zu verneinen und den letzteren bloß als einen den aktinomykotischen ähnlichen, oder pseudoaktinomykotischen anzuerkennen".

Als „identisch" mit dem ersten Hofmeisterschen Fall nicht nur hinsichtlich der Anamnese und des Befundes bei der Operation, sondern auch hinsichtlich des Verlaufes beschreibt dann Brabec einen in Maydls Klinik operierten Fall:

Eine 26jährige Bergmannsfrau wurde am 5. Dezember 1899 in die Klinik aufgenommen. Im September bemerkte sie, 6 Wochen nach einem Abort, in der rechten Bauchhälfte ein „hühnereigroßes, hartes, nicht schmerzhaftes Gebilde". Beschwerden waren dabei keine vorhanden, weder von seiten des Magens noch von jener des Darmes, noch von jener der Harnblase. Appetit ausgezeichnet, Stuhl täglich.

Status. Schlechter Ernährungszustand. Bauchdecken intakt. Abdomen rechts etwas mehr vorgewölbt als links. In der Gegend der Vorwölbung ist eine Geschwulst von der Größe einer kleinen Faust zu palpieren. Dieselbe hat eine glatte Oberfläche und eine gleichmäßige, derbe, ja geradezu harte Konsistenz, ist seitlich weniger als vertikal verschieblich, nicht druckschmerzhaft, hängt mit den Geschlechtsorganen nachweisbar nicht zusammen. Am oberen Pol scheint der Tumor durch einen kurzen Strang an den Nabel fixiert.

Operation. 16. Dezember. „Nach Durchtrennung des Peritoneums fand man, daß der Tumor im Omentum majus saß und mit seiner ganzen Vorderfläche mit dem Peritoneum parietale der vorderen Bauchwand verwachsen war; ferner war der Tumor durch breite Adhäsionen mit dem Colon transversum verwachsen. An den unteren Pol der Geschwulst war durch einen schmalen Streifen der Wurmfortsatz, sowie auch das Lig. lat. fixiert."

Nach Lösung der Adhäsionen wurde das Peritoneum parietale der vorderen Bauchwand, soweit es mit dem Tumor und mit dem Colon transversum verwachsen war, exzidiert, worauf sich die Geschwulst entfernen ließ. Der Wurmfortsatz war verdickt und wurde entfernt.

Beschreibung des Präparates. Die Geschwulst „bestand aus mächtig entwickeltem Bindegewebe, welches eine ungefähr 1½ cm dicke Kapsel bildete: im Zentrum befanden sich Kavernen, die mit einer dickflüssigen, schleimigen, grau verfärbten Masse gefüllt waren. Die Kavernen waren erbsen- bis haselnußgroß; diese Nester reichten bis zur Kapsel und durchsetzten diese selbst in Form von großen Leukozytenhaufen. Die schleimige Masse enthielt keine makroskopisch sichtbaren, für Aktinomykose

charakteristischen Körner. Histologisch war der Tumor aus einem spindelzellenhaltigen Gewebe zusammengesetzt, das dem Sarkomgewebe nicht unähnlich war. In den mächtigen Streifen dieses Gewebes fanden sich leukozytäre Infiltrate und aktinomykotische Drusen.

Verlauf. Anfang Februar mit Fistel entlassen. Nach 2 Monaten kehrte die Patientin mit einem walnußgroßen Infiltrat in der Gegend des Bauchschnittes zurück. Die Fistel bestand noch weiter und heilte erst im folgenden Monate aus.

Unter dem Titel „Bauchaktinomykose in Form eines zirkumskripten beweglichen Tumors" teilt ferner Borelius (1903) 3 hierher gehörende wertvolle Beobachtungen mit:

1. Fall. Ein 27jähriger Tischler wurde am 13. Oktober in der chirurgischen Klinik zu Lund aufgenommen. Seit mehreren Jahren hatte er Krankheitsanfälle mit Schmerzen im Bauch, trägem Stuhl, Mattigkeit, so daß er das Bett hüten mußte. Zwischen den Anfällen fühlte er sich wohl. Seit Herbst 1896 traten die Beschwerden heftiger auf und lokalisierten sich in die rechte Seite. Zeitweise Diarrhöe, Erbrechen. Der Arzt hielt die Krankheit für Blinddarmentzündung. 1898 Geschwulst über der Symphyse. Es wurde die Diagnose auf Tumor malignus gestellt. Die Hauptgründe für diese Annahme waren, wie Borelius in der Epikrise bemerkt, folgende: „Das Ganze machte nämlich den Eindruck eines wirklichen Tumors, mit gerundeten, ziemlich gut bestimmbaren Grenzen, speziell nach oben und nach den Seiten; und außerdem war ein nicht unbedeutender Grad von Verschiebbarkeit der ganzen Tumormasse vorhanden; nur die hintere gegen das Sacrum gelegene Partie derselben war unbeweglich fixiert und fühlte sich mehr diffus infiltrierend an; der Tumor war ferner durchaus nicht empfindlich, und eine entzündliche Zone war um denselben nicht vorhanden, auch fanden sich keine aufgeweichten Partien in demselben, sondern die Konsistenz war überall ungefähr gleichförmig fest und unelastisch." Größe, Ausbreitung und Form machten einen vom Darm ausgegangenen Cancer weniger wahrscheinlich, eher dachte man an eine Art von Sarkom. „Auf Grund seiner Ausbreitung mußte der Tumor als nicht operierbar betrachtet werden, da es sich um einen malignen Tumor handelte, und der Patient wurde als unheilbar aus der Klinik entlassen."

Einige Monate später mußte Patient von neuem aufgenommen werden. Jetzt war der lokale Befund ein ganz anderer. Form und Aussehen des Infiltrates waren jetzt so beschaffen, „daß sie das typische Bild einer Bauchaktinomykose darboten und der landläufigen Beschreibung derselben entsprachen". Es kam in dem brettharten Infiltrat zu Abszedierung, Fistelbildung, und in ausgeschabten Partikeln konnten die Pilze nachgewiesen werden. Patient ging so unter dem gewöhnlichen Bilde der Aktinomykose und Sepsis bei Eiterung, permanentem Fieber und Kräftezerfall zu Grunde. Ausgangspunkt „wahrscheinlich Appendix".

„Von ganz besonderem Interesse ist," sagt Borelius, „daß diesem späteren Stadium einer typischen Bauchaktinomykose ein Stadium mit ziemlich gut abgegrenztem, beweglichem, oder doch wenigstens verschiebbarem ‚Tumor' vorausgegangen war."

Der 2. Fall bot bei der Laparotomie einen „ziemlich gut abgegrenzten Darmtumor" dar, welcher unter Resektion des Cöcums, eines Teils des Colon ascendens und eines kleinen Stückes Ileum exstirpiert werden konnte. Als Ausgangspunkt konnte wieder nur die Appendix in Frage kommen.

Das Gewebe des Tumors zeigte bei mikroskopischer Untersuchung „keine charakteristische Struktur, nur Bindegewebe in verschiedenen Stadien der Entwicklung und zwischen den Bindegewebsbündeln ziemlich

viel Fettgewebe eingesprengt. Trotz energischen Suchens sind nirgends Aktinomycesbildungen angetroffen worden." Trotzdem hält Borelius bei der völligen Uebereinstimmung des Befundes mit den beiden Fällen Hofmeisters „die Diagnose Aktinomykose für über allen Zweifel erhaben".

3. Fall. 10jähriger Knabe fühlte November 1901 einen haselnußgroßen Knoten im Bauche, der anfangs keinerlei Beschwerden verursachte. Dann rasches Wachsen des Tumors mit hie und da gelindem Stechen. Keine Symptome seitens des Digestionskanals. Während der letzten 2 Wochen zunehmende Mattigkeit, mangelhafter Appetit.

Status. 10. Januar 1902. Vom Nabel gegen die Mitte des linken Rippenrandes ein ovaler, gänseeigroßer, abgeplatteter Tumor von 6—7 cm Länge und ungefähr 5 cm Breite. Man erhält den Eindruck, daß sich der Tumor dicht unter der Haut befinde. „Die Grenze gegen benachbarte Teile ist einigermaßen deutlich zu fühlen, außer aufwärts gegen den Rippenrand." Der Tumor ist seitlich verschiebbar.

Die klinische Diagnose wurde „auf malignen Bauchwandtumor gestellt, wobei ein von der Rectusscheide ausgegangenes Sarkom in erster Linie in Betracht kam".

Operation. 10. Januar 1902. Es zeigte sich, daß der M. rectus in den Tumor „einging", ferner daß das Lig. gastrocolicum in den Tumor hineingezogen war. Der Magen wurde ohne Schwierigkeit vom Tumor losgelöst; das Colon transversum war hingegen so innig mit demselben vereinigt, daß es reseziert werden mußte. Zirkuläre Naht.

Am 6. Februar entlassen. „Vollständig geheilt."

Untersuchung des Tumors. Derselbe „besteht aus einem 10 cm langen Stück des Colons und einer von der Wand dieses Darmes, von ziemlich breiter Abgangslinie ausgehenden, etwa ein Dritteil vom Umkreise des Darmes einnehmenden Geschwulst, welche gut abgegrenzt, gerundet und von der Größe eines Gänseeis ist und in ihrem äußeren, dem Colon diametral entgegengesetzten Teile den exzidierten Teil des Musc. rectus einschließt, in welchen der Tumor ohne völlig deutliche Grenze übergeht. Der eigentliche Tumor mißt von einer Seite zur anderen 7 cm, von vorne nach hinten mit Einschluß des Musc. rectus 5 cm, von oben nach unten 5 cm. Der Tumor ist in der Schnittfläche fest, fibrös schwartig, stellenweise sehnig glänzend, an anderen Stellen durch gelbliche Streifen marmoriert; an manchen Stellen sind hanfkorngroße Grübchen oder mehr langgestreckte Risse im Tumor, welche lockerere Gewebspartien enthalten; an mehreren Stellen sind hier typische Aktinomycesbildungen gefunden worden. Makroskopisch scheint die Schleimhaut des Colons intakt und an dem aufgeschnittenen Darm ganz unversehrt über dem Tumor liegend; in mikroskopischen, durch die Darmwand gegen den Tumor gelegten Schnitten finden sich doch kleine Lücken im Epithel und nach außen von diesen Lücken Rundzelleninfiltrate in der eigentlichen Darmwand, und von der Darmwand hat man einen unmittelbaren Uebergang nach außen in den Tumor: Schnitte aus dem Tumor zeigen mikroskopisch, abgesehen von den Aktinomycesbildungen, nichts Charakteristisches, nur Bindegewebe in verschiedenen Stadien der Entwicklung."

In der Epikrise bemerkt Borelius: Das Interessante in diesem Falle ist, „daß es bei der Bildung eines soliden, wohlbegrenzten festen Tumors ohne eine infiltrierte Zone ringsum geblieben ist, demnach ein wirklicher Tumor vorlag, kein Infiltrat, noch weniger eine Phlegmone."

Endlich verdanken wir R. Maier (1906) aus Wölflers Klinik folgenden „Beitrag zur Kenntnis der zirkumskripten Intestinalaktinomykose":

Eine 46jährige Oekonomsgattin erkrankte am 19. November 1903 beim Dreschen mit Erbrechen und starken Leibschmerzen. Sie lag 14 Tage zu Bette, nahm nur flüssige Nahrung zu sich und machte sich feuchtwarme Umschläge. Im Februar 1904 hatte sie wieder einen kurzdauernden Schmerzanfall und spürte da zum ersten Male einen walnußgroßen, auf Druck schmerzhaften Tumor im Leibe. Derselbe wurde immer größer, weshalb Patientin am 29. Februar Spitalhilfe suchte.

Status. Abdomen eingesunken. Leber, Milz normal. Kein Meteorismus. Bei schlaffen Bauchdecken ist unterhalb des Nabels etwas links eine faustgroße, leicht bis ins kleine Becken verschiebliche Geschwulst von Nierenform und harter Konsistenz und geringer Schmerzhaftigkeit tastbar. Magenschall über dem Tumor abgrenzbar.

Diagnose?

Operation. 2. März 1904. Nach Eröffnung des Bauches stellt sich der mit Netz überzogene Tumor ein, der sich als dem Quercolon angehörend erweist. Er ist mit demselben leicht verschieblich und läßt sich nach Lösung einer Adhäsion mit den linken Adnexen leicht präperitoneal lagern. Da er sich gut abgegrenzt zeigt, wird zur Darmresektion geschritten. Entfernung eines 25 cm langen Stückes. Zirkuläre Darmnaht. Anlegen einer provisorischen Cöcalfistel zur Ablenkung des Kotes.

Verlauf. Am 28. April wird die Fistel geschlossen. Patientin am 16. Mai geheilt entlassen.

Beschreibung des Präparates. Der Tumor hat nicht nur die ganze Zirkumferenz des Darmes ergriffen, sondern zieht zwischen den Blättern des Lig. gastrocolicum bis fingerbreit unter die große Kurvatur. „Auf dem Durchschnitt besteht die Hauptmasse aus derben, faserigen, weißglänzenden Strängen; dazwischen eingestreut zahlreiche hirsekorn- bis kleinerbsengroße Kavernen, mit schleimigen Massen angefüllt. Beiläufig in der Mitte des Ganzen ein haselnußgroßer, weißlicher, käsiger Erweichungsherd. Die Schleimhaut des Colons intakt. Der Tumor saß subserös, war wenig rundlich und hatte einen Durchmesser von etwa 7 cm.

Die Untersuchung im pathologischen Institut ergab „Aktinomykose des großen Netzes an der Insertion des Colon transversum."

Diese kleine Kasuistik ist sowohl pathologisch-anatomisch als klinisch und chirurgisch-therapeutisch von großem Interesse. Wir haben sie hier in ersterer Hinsicht zu würdigen.

Man ist gewöhnt, der Aktinomykose des Darmes unter dem Bilde der diffusen, kein Gewebe schonenden Infiltration zu begegnen; sie verläuft, wie Brabec sich ausdrückt, unter den „dogmatischen" Symptomen brettharter Infiltration, Phlegmone, Fistelbildung; hier lernen wir sie als umschriebenen Tumor kennen, es fällt die Tendenz zur Beschränkung auf. Nicht in der histologischen Struktur sieht Hofmeister bei seinen Fällen die Besonderheit ihrer seltenen Erscheinungsform; enorme Bindegewebshyperplasie sei als Hauptcharakteristikum der Aktinomykose überhaupt anzusehen; es ist vielmehr die „eigenartige Begrenzung", welche ihn veranlaßt, hier von Ausnahmefällen zu sprechen.

Bei der Analyse der einzelnen Fälle muß uns zuerst der Ausgangspunkt des Prozesses interessieren. Handelt es sich hier überall um Darmaktinomykose?

Bei den Fällen Hofmeisters besteht darüber kein Zweifel. Er sagt in der epikritischen Besprechung von der erwähnten eigenartigen

lokalen Begrenzung, es lasse sich dieses abnorme Verhalten vielleicht durch die Annahme erklären, daß der Prozeß sich „nur" in der Wand des Wurmfortsatzes abspiele, ohne die Serosa zu durchbrechen, daß es sich gewissermaßen um intramurale Aktinomykome handle. Ebenso sicher ist der Ausgang vom Darm bei dem Falle Koertes; die Geschwulst sitzt hier dem Colon auf, durchsetzt seine Wand bis auf die Mucosa, die letztere frei lassend. Unklar erscheint der Ursprung bei den Fällen von Regnier und Frey, doch zweifle ich nicht daran, daß die Infektion auch hier vom Darm ausging. Bei dem Falle Bayer saß die Geschwulst der Flexura coli auf, „die Darmwand war durchaus normal". Bei dem Falle Brabec zeigt sich der Tumor „durch breite Adhäsionen mit dem Colon transversum verwachsen": über sein Verhalten zur Darmwand ist aber Genaueres nicht gesagt. Die „Identität" mit Hofmeisters „intramuralem" Aktinomykom, von welcher der Autor spricht, geht aus seiner Beschreibung somit keineswegs hervor. Bei den Beobachtungen von Borelius hing der Tumor beim ersten Fall mit dem Colon transversum zusammen und ging wohl auch ohne Zweifel von diesem aus. Der Autor bemerkt, daß die in der Colonschleimhaut vorgefundenen Lücken im Epithel und das darunter liegende Infiltrat der Darmwand selbst „wohl mit allergrößter Wahrscheinlichkeit die Eingangsstelle der Aktinomykoseinfektion angeben". Bei den beiden anderen Fällen ging die Infektion sehr wahrscheinlich vom Wurmfortsatz aus.

Die größte anatomische Aehnlichkeit mit den Hofmeisterschen Fällen zeigen derjenige von R. Meier, sowie der zweite Fall von Borelius. Der erstere insofern, als die Geschwulst „subserös" im Colon transversum saß und die ganze Zirkumferenz ergriffen hatte. Nach der Beschreibung mit vollem Recht faßt Borelius seinen genannten Fall als „getreue Kopie" des intramuralen Aktinomykoms auf: allein auch hier wie bei dem zweiten Hofmeisterschen Falle ist der mikroskopische Nachweis des Aktinomyces nicht gelungen: es fehlt also der stringente Beweis.

Wer diese Befunde speziell bei den Fällen Hofmeister 1 und R. Maier ins Auge faßt, dem muß die schon betonte Aehnlichkeit dieser Affektion mit der neoplastischen Darmtuberculose unbedingt auffallen. Die Darmtuberculose tritt, wie wir gesehen, weitaus am häufigsten in der destruierenden Geschwürsform auf; sie produziert aber auch, und zwar ebenfalls meistens am Cöcum, jene Cöcaltumoren, die als zirkumskripte, geschwulstartige Gebilde in dickem Bindegewebswall die Bazillen abkapseln, und als Tuberculome der Darmwand diesen Aktinomykomen zur Seite zu stellen sind.

Weniger begrenzt und weniger intramural entwickelt als bei diesen Fällen erscheint der Prozeß bei anderen der gegebenen Kasuistik. Wir treffen beispielsweise bei den Fällen von Brabec und Bayer die Tumoren der Darmwand mehr aufsitzend. Die Geschwulst bildet sich hier in ihrem Hauptteil extramural; der Pilz wird seiner Gewohnheit nicht untreu, die Darmwand zu durchdringen und außerhalb derselben sich weiter zu entwickeln. Ferner begegnen wir auch da wieder dem Bauchdeckeninfiltrat; allerdings nicht in seiner diffus phlegmonösen Form, sondern in einer mehr begrenzten, immerhin aber von Fistelgängen durchzogenen. Die Tendenz zur Kontinuitätspropagation, zur

Verwachsung mit der Umgebung tritt also auch da doch wieder zu Tage und in noch viel höherem Grade bei anderen der zitierten in diese Kategorie einbezogenen Fälle, so bei demjenigen Koertes. Hier kroch der Prozeß trotz der Operation retroperitoneal weiter und führte den Tod herbei. Bei der Sektion fand sich das Rectum der Blase durch Geschwulstmassen adhärent, die zum Teil ulzeriert waren. Der Fall Borelius 1 ist dadurch instruktiv, daß hier, wo keine Operation den natürlichen Verlauf störte, an das Stadium des zirkumskripten Tumors dasjenige der „typischen" Bauchaktinomykose mit bretthartem Bauchdeckeninfiltrat und fistulöser Eiterung sich anschloß und der Patient unter dem „landläufigen" Bilde der Aktinomykose zu Grunde ging. Ich halte es für sehr wohl möglich, ja wahrscheinlich, daß auch bei anderen der beschriebenen Fälle die Szene derart gewechselt hätte, wenn nicht im ersten Stadium der noch zirkumskripte, aber wachsende Tumor operativ entfernt worden wäre.

Wir sehen also, um etwas so ganz Grundverschiedenes handelt es sich bei diesen sogenannten „Aktinomykomen" nicht; so ganz aus der Art geschlagen ist hier die Krankheit nicht. Es fehlt nicht an Uebergängen und Mischformen, die zu den in den folgenden Kapiteln beschriebenen Zuständen uns führen, wie sie gewöhnlich bei der Darmaktinomykose zur Beobachtung gelangen.

Was die Genese dieser Aktinomykome betrifft, so stellt Hofmeister die Vermutung auf, daß bei seinen Fällen der pathologische Prozeß sich nur innerhalb der Wand des Wurmfortsatzes abgespielt und zu einer enormen tumorartigen Verdickung derselben geführt habe, ohne die Serosa zu durchbrechen. Als Vorbedingung eines derartigen Geschehens wäre das in seinen Fällen „tatsächlich nachgewiesene Fehlen destruktiver Prozesse zu betrachten, ein glücklicher Zufall, der ebensowohl in dem Ausbleiben der sonst so häufigen pyogenen Mischinfektion, als auch in der gewöhnlichen Spärlichkeit der spezifischen Elemente seinen Grund haben möge". Wir kommen damit auf dieselben Argumente zurück, welche wir bei der chronischen Cöcaltuberculose zur Deutung benutzt haben. Es ist der neoplastische Typus, im Gegensatz zum „type inflammatoire" (Poncet et Bérard), mit dem wir es hier zu tun haben, der so häufig beim Rinde in Form der Holzzunge mit ihrem sarkomatösen Bau sich darbietet, und der in seltenen Fällen auch beim Menschen nicht nur am Darm, sondern auch an verschiedenen anderen Körperregionen zur Beobachtung gelangt. Brabec führt als Beispiele anderer Lokalisation, als der intestinalen, Fälle von Glaser, Hochenegg, Bollinger, Köhler, Kopfstein an. Neben obigen von Hofmeister betonten Momenten, d. h. neben dem Ausbleiben der pyogenen Mischinfektion, der Spärlichkeit der Aktinomyceskeime, fällt die geringe Virulenz oder vielleicht degenerierte Form der letzteren in Betracht, über welche eine intensive Reaktion der Wehrkräfte des Organismus, d. h. eine starke reaktive Entzündung Herr wird, indem sie durch bindegewebige Abkapselung die Parasiten unschädlich macht. „Le type néoplastique représente," wie Poncet et Bérard sagen, „une forme atténuée de la maladie condamnée à évoluer sur place, sans pousser dans les tissus voisins ses incursions habituelles."

Es muß angenommen werden, daß solche wenig virulente Aktinomyceten gleich den Tuberkelbazillen die Mucosa des Darmes zu durchdringen vermögen, ohne an ihr nachweisbare Destruktion zu hinterlassen — die Integrität der Schleimhaut wird von Meier und Hofmeister ausdrücklich betont; Borelius sah Epithellücken in derselben. Infolge der subserösen bindegewebigen Abkapselung kommt es sehr lange oder überhaupt nicht zu offener Perforation der Darmwand. Es können die Darmbakterien nicht mit auf den Kampfplatz gelangen, um jene Verwüstungen mit anzurichten, von denen wir gesprochen haben.

Zu den bisher angeführten Erklärungsgründen kommt ein weiterer noch hinzu. Bei Besprechung der Genese des tuberculösen Cöcaltumors hielt ich es für möglich, daß verschiedene Erscheinungsformen der Darmtuberculose dadurch bedingt werden können, daß das eine Mal der für den Menschen weniger virulente Bazillus der Rindertuberculose, das andere Mal der vom Menschen stammende Tuberkelbazillus zur Wirkung gelange, und daß vielleicht an der Erzeugung der benignen neoplastischen Form der erstere beteiligt sei. Nun haben wir von Berestnew gehört, daß er bei dem Bayerschen Fall aus den fistulösen Gängen im Inneren des Tumors einen Mikroben züchtete, der von der echten Aktinomykose sich unterscheide, daß somit diese zirkumskripte neoplastische Aktinomykose das Produkt einer besonderen Art von Aktinomyces darstelle. Die bakteriologischen Untersuchungen der übrigen Fälle unserer Kasuistik bieten keine weiteren Anhaltspunkte für diese Annahme. Wir müssen es vorläufig dahingestellt sein lassen, d. h. es weiteren Forschungen anheimstellen, zu entscheiden, inwieweit dieses Moment hier bei der Erklärung in die Wagschale fällt: daß es eine Rolle spielt, halte ich für wahrscheinlich.

Die gemachten Deutungen sind zum guten Teil hypothetischer Natur. Sicher ist, daß wir hier im ganzen benignere Formen von Darmaktinomykose vor uns haben, welche der operativen Behandlung, d. h. der Radikalexstirpation, mehr zugänglich sind. Wir werden darauf im Kapitel Therapie zurückkommen.

Die Propagation des Prozesses vom Darm aus.

Die Pathogenese der Aktinomykose lehrt, daß auf allen Gebieten ihrer Ansiedelung die Propagation von Gewebe zu Gewebe direkt durch Kontinuitätsausbreitung geschieht, in zweiter Linie durch Metastasierung auf dem Blutwege. Die Benutzung der Lymphbahnen fehlt beim Menschen so gut wie ganz; in diesem Punkte unterscheidet sie sich wesentlich von der Tuberculose.

Kontinuitätsausbreitung.

Dieselbe läßt nach Israels klarer Schilderung bei der Darmaktinomykose verschiedene Richtungen erkennen. Wir sagten früher, daß selten ein Durchbruch der Darmwand in die freie Bauchhöhle erfolge, sondern daß die defensive Reaktion zu umfangreicher Verklebung des Darmes mit der Nachbarschaft führe. Liegt die primär

erkrankte Darmschlinge der Bauchwand an, so kann der Prozeß, ehe er in der Tiefe der Bauchhöhle seine Verwüstungen anrichtet, nach Verwachsung der peritonealen Blätter die Gewebe der Bauchwand ergreifen und nach und nach zur Perforation führen. Das subperitoneale Zellgewebe reagiert darauf mit Verdickung. Die Muskeln werden vom sklerotischen Prozesse ebenfalls ergriffen und in eine harte, unter dem Messer knirschende Masse umgewandelt. Das Mikroskop zeigt in derselben spärliche intakte Muskelfibrillen neben solchen, die zwischen bindegewebigen Lagen eingezwängt sind. Ist diese widerstandsfähigere

Fig. 25. (Nach Bostroem.)

b Durchschnitt durch den Dünndarm. c Durchschnitt durch einen Teil der bindegewebig indurierten Bauchwand, die Muskelfasern (e) daselbst nur noch spärlich vorhanden. d eine in der alten, innen völlig geglätteten, indolenten Fistel (k) gelegene, zusammengeschrumpfte, degenerierte Aktinomycesdrüse. f die mit der Darmhautfistel in Zusammenhang stehenden aktinomykotischen Erweichungsherde in den indurierten Bauchdecken mit reichlich entwickelter Entzündungszone und Pilzkolonien. h der knppenförmig erhaltene Schleimhautrest an der Dünndarmfistel. i der eine Eingang zur Darmfistel. g die hypertrophische Darmmuskulatur. 12. Beobachtung S. 83 ff.

Zone durchbrochen, so verbreitet sich der Prozeß rasch in den oberflächlicheren Zellgewebsschichten, unterminiert und perforiert die Haut. Die Histologie eines derartigen Vorganges, d. h. der Bildung einer Dünndarm-Bauchdeckenfistel wird aus einer Abbildung Bostroems klar, die hier wiedergegeben ist. (Siehe Fig. 25.)

Bisweilen findet der Pilz, nachdem er die Fascia transversa durchbrochen, in den Bindegewebszügen des Nabels eine natürliche Bahn; es kommt dabei nach Barths Beobachtung zu einer „höchst charakteristischen“ Zerstörung des Nabels inmitten einer brettharten Um-

gebung. Verwächst die primär erkrankte Darmschlinge mit einer benachbarten, oder mit einem nahe gelegenen Hohlorgan, so kommt es, indem die aktinomykotische Wucherung die Wand durchbricht, zu abnormen Kommunikationen. Durchbruch in die Blase auf dem Wege der Kontinuität wurde bei verschiedenen Fällen beobachtet (Ammentrop, Bostroem, Hesse, Billroth). Es können beim allmählichen Weiterkriechen Darm für Darm verlötet und die Schlingen durch starres Bindegewebe festgelegt werden. Zuweilen schießen auf der Serosa des Bauchfells und des Omentums kleine Aktinomycesknötchen auf — miliare Aktinomykose (Murphy, Zondek). Zwischen den verwachsenen Bauchcontenta kommt es oft zu abgekapselten Abszessen, die neben Eiter von Perforation herrührenden Kot enthalten können (Fall Ljunggren). Im späteren Verlaufe kann es zu einem System von kommunizierenden Höhlen und Eitergängen kommen, zu Fisteln, deren Wandungen, je nach dem Alter des Falles, teils im Zustande eines pilzdurchsetzten Granulationsgewebes, teils einer bindegewebigen Verdichtung sich befinden und die schließlich wieder zum Durchbruch der Bauchdecken führen. Treten unter dem Einflusse der Darmbakterien Mischinfektionen auf, so tritt die starke Bindegewebsneubildung zurück gegenüber der Eiterung, die oft unter dem Bilde einer jauchigen Gasphlegmone sich den Weg durch die Bauchwand bahnt, hier anfangs massenhaft stinkenden Eiter entleert und dann zur Fäkalfistel führen kann.

Eine willkommene Stätte der Ansiedelung und ein Lieblingsweg der Ausbreitung ist für den Strahlenpilz das prä- resp. retroperitoneale Bindegewebe; in diesem Lager treffen wir ihn besonders dann, wenn der Prozeß, von der hinteren Wand des Cöcums oder des Colon ascendens ausgehend, den peritonealen Ueberzug von Anfang an umgeht.

Perityphlitis, Appendicitis aktinomycotica.

Der eben erwähnte retroperitoneale Weg führt uns dazu, dem anatomischen Bilde, wie es die häufige Perityphlitis aktinomycotica in den verschiedenen Stadien darbietet, spezielle Aufmerksamkeit zu schenken. Die Veränderungen, unter welchen der Prozeß hier in Szene tritt, sind mannigfach, und eine Hauptverschiedenheit wird wohl auch da von vornherein wieder dadurch bedingt, daß das eine Mal der Pilz ohne Mithilfe der Darmbakterien arbeitet, und so die Aktinomykose als Monoinfektion in ihrer Reinheit, mit ihrer Wallbildung und Minierarbeit sich äußert, während bei anderen Fällen die pyogenen Mikrobien (Staphylokokken, Streptokokken, Bact. coli) mit in die Gewebe eindringen und so der phlegmonöse Charakter, das Bild der eitrigen Peri- und Paratyphlitis in den Vordergrund tritt.

Wir bemerkten früher, daß zur Zeit schon, da in der Submucosa des Darmes langsam die aktinomykotische Wucherung um sich greift und der Durchbruch sich vorbereitet, es zur Reizung des peritonealen Ueberzuges und zur bindegewebigen Verlötung mit Nachbarorganen komme. Dasselbe ist auch der Fall, wenn die Primäraffektion im Wurmfortsatz oder Cöcum sitzt. Frühzeitig kommt es auch hier zu Verwachsungen mit der Bauchwand, mit dem peritonealen Ueberzug

der Darmbeingegend, den anliegenden Darmschlingen oder den benachbarten Beckenorganen (Blase, Rectum, Uterus, Ovarien), und man findet bei den Sektionen, wo der Prozeß meist ja schon weit vorgeschritten zu sein pflegt, diffuse schiefrige Schwarten, durchsetzt von untereinander kommunizierenden Abszessen, und Fistelverbindungen mit anderen Darmteilen, der Harnblase, vor allem der Bauchwand.

Das harte fistulöse Bauchdeckeninfiltrat ist, wie wir im nachfolgenden Kapitel beim Studium der klinischen Erscheinungen sehen werden, in vielen Fällen ein Frühsymptom. In flächenhafter, verschieden umfangreicher, bei einigen Fällen die ganze Bauchwandhälfte einnehmender Ausbreitung (Fälle Kern, Otto, Fantino und Grillo) wandert es mit Vorliebe gegen die Symphyse zum Oberschenkel und kommt über oder unter dem Lig. Poupartii in der Inguinalgegend zum Durchbruch. Es kann dabei, wie bei einem der Fälle Illichs (Nr. 32), die Schwiele über die vordere Fläche des horizontalen Schambeinastes bis an die Kapsel des Hüftgelenkes sich erstrecken und das letztere durchbrechen; es können die Ligamente zerstört, der Knorpelüberzug und der Knochen selbst angefressen werden (Fälle Partsch, Buday).

Selten kommen bei der Sektion frühe Stadien der Erkrankung, lokalisierte Prozesse mit Abkapselung zu Gesichte: am ehesten ist dies noch bei Operationen der Fall. Im folgenden seien einige Fälle, bei denen höchstwahrscheinlich die Infektion vom Wurmfortsatz ausging, als Beispiele angeführt:

Boström. Sektionsbefund. Bei einer 60jährigen, an chronischer Nephritis gestorbenen Frau fand sich als Nebenbefund das Ende des Processus vermiformis an der rechten Seite der Harnblase fest und innig verwachsen und bis zur Größe einer Walnuß aufgetrieben, prall gespannt und etwas gelblich durchscheinend. An der Oberfläche der aufgetriebenen Stelle fanden sich reichliche, stark gefüllte Blutgefäßverzweigungen, welche sich einesteils auf die Serosa des verhältnismäßig langen Processus vermiformis, andernteils aber, und zwar in größerer Menge, in die Verwachsungen mit der Harnblase und auf die letztere selbst ausbreiteten. Es machte den Eindruck, als ob das Ende des Processus vermiformis selbst aufgetrieben und stärker gefüllt sei.

Nachdem die Harnblase aufgeschnitten und eine Kommunikation nicht nachgewiesen worden war, wurde der Processus vermiformis vom Cöcum aus eröffnet; derselbe enthielt nur wenig Kot- und Schleimbröckel; die Schleimhaut war nicht injiziert, ganz normal. Weiter ließ sich konstatieren, daß der Wurmfortsatz in vollkommen normaler Weise endigte, daß sich an der Spitze desselben in der Schleimhaut weder eine Perforation, noch eine Narbe vorfand, und daß demnach die prall gespannte, walnußgroße Geschwulst außerhalb dieses Darmteiles, zwischen dieser und der Harnblase gelegen war. Beim Einschneiden entleerte sich eine geringe Menge einer kreidig-käsig aussehenden Masse, und die Innenfläche der Höhle war von einer feinkörnigen, graurötlich gefärbten Gewebschicht ausgekleidet, dem Granulationsgewebe völlig gleich; dieses letztere endlich außen von einer verhältnismäßig dicken, derben, bindegewebigen Kapsel umschlossen. Im Inhalte fanden sich Aktinomyceskörner.

Während hier der Pilz den Wurmfortsatz durchwanderte, dann aber nur einen abgekapselten Herd in dessen unmittelbarer Nachbarschaft zu erzeugen vermochte, zeigt ein von Friedrich operierter

Fall (bei Löwe), daß der Prozeß nach Perforation der Appendix sich zwar in der Bauchhöhle nicht weiter zu schaffen machte, aber doch auf die Bauchwand überging und hier in der Muskulatur und Haut die charakteristischen Veränderungen produzierte. Die Beschreibung folgt später ausführlich.

Eine ganz ähnliche Lokalisation um die Spitze des Wurmfortsatzes, wie bei Bostroems Fall, finden wir bei einem von Helferich operierten Kranken (Dissert. Spickenbaum); dann aber war hier der Pilz zum Rande der Leber hinaufgekrochen, seinen Weg durch einen schwieligen Strang kennzeichnend. Aehnlich ist auch ein Befund von

Fig. 26 (Nach Kelly und Hurdon.)
Blick auf die Cöcalgegend. Appendix eingeschlossen in eine dicke Masse von entzündlichem Gewebe mit Abszeßherdchen.

Barth (Fall 2): Der Processus vermiformis nach oben und hinten geschlagen; an seiner Spitze eine Narbe und von da aus ein kurzer Schwielenstrang, welcher direkt in den Herd des noch floriden Prozesses führt. Niere und Leber auf dem Wege der Kontinuität ergriffen. Weiter reihen sich hier Sektionsbefunde von Langhans (Fall 1) und Benda an; bei beiden Fällen entstanden Leberabszesse, beim letzteren noch Metastasen in Lungen und Nieren.

Ueber eine höchst wertvolle Beobachtung von wohl zweifellos primärer Appendicitis mit genauem histologischem Befunde berichten Kelly und Hurdon in ihrem Prachtwerke „The vermiform appendix and its diseases“:

Eine 28jährige Negerin wurde 5 Monate vor Aufnahme ins Spital von intensiven Kolikschmerzen in der rechten Bauchseite ergriffen. Der Schmerz dauerte an, und es entwickelte sich eine Schwellung in der Cöcalgegend, welche sich allmählich auf die ganze rechte Bauchseite ausdehnte. Eine Woche vor Aufnahme öffnete sich ein kleiner Abszeß in der Nabelgegend und entleerte „puriform material". Die Bauchwand wurde hart

Fig. 27. (Nach Kelly und Hurdon.)

Schnitt durch den medialen Teil der Appendix, eine granulierende Ausbuchtung zur Seite des Kanals bloßlegend. Die Höhlung a zeigt Fetzen der Mucosa, Rundzellen, wenig polymorphnukleare Leukocyten und Zelldetritus. Die Auskleidung der Höhlung b besteht aus typisch aktinomykotischen Granulationen; die innere Portion besteht hauptsächlich aus Rundzellen, weiter außen reichlich Bindegewebszellen. Bei e Riesenzellen. Die Submucosa c verdickt und fibrös mit sklerotischen Blutgefäßen. d zeigt ein Segment der zirkulären Muskelschicht.

infiltriert. Eine Inzision in der Medianlinie führte in eine weite Höhle. Entferntes Gewebe zeigte aktinomykotische Infiltration. 4 Wochen später weitere Inzisionen; die früher schon begonnene Jodkalibehandlung fortgesetzt. Danach Besserung. Die Induration schwand und die Inzisionen heilten schnell. 4 Wochen später aber trat unter Fieber Schmerz in der

rechten Thoraxgegend auf, nachher Erscheinungen von seiten der Lunge. Exitus.

Anatomische Diagnose. Aktinomykose von Leber, Milz, Lunge. Akute aktinomykotische Pleuritis. Geheilte Aktinomykose der Appendix und der Bauchdecken. Chronische Peritonitis.

Makroskopischer Befund. Das Netz deckt die Dünndärme und ist samt diesen mit der Bauchwand verwachsen. Adhäsionen zwischen Uterus, Flexura sigmoidea und den Dünndärmen. Leber und Zwerchfell durch fibröses Gewebe verwachsen. Dazwischen ein Abszeß. Die Appendix kann als zylindrische, unter dem Ileum liegende Masse gefühlt werden. Sie ist in dickes Bindegewebe eingebettet (vergl. Fig. 26). Bei Ausschälung derselben kommt man im Appendicocöcalwinkel auf einen Abszeß. Der Wurmfortsatz ist 5,5 cm lang, seine Wand verdickt, das Lumen fast

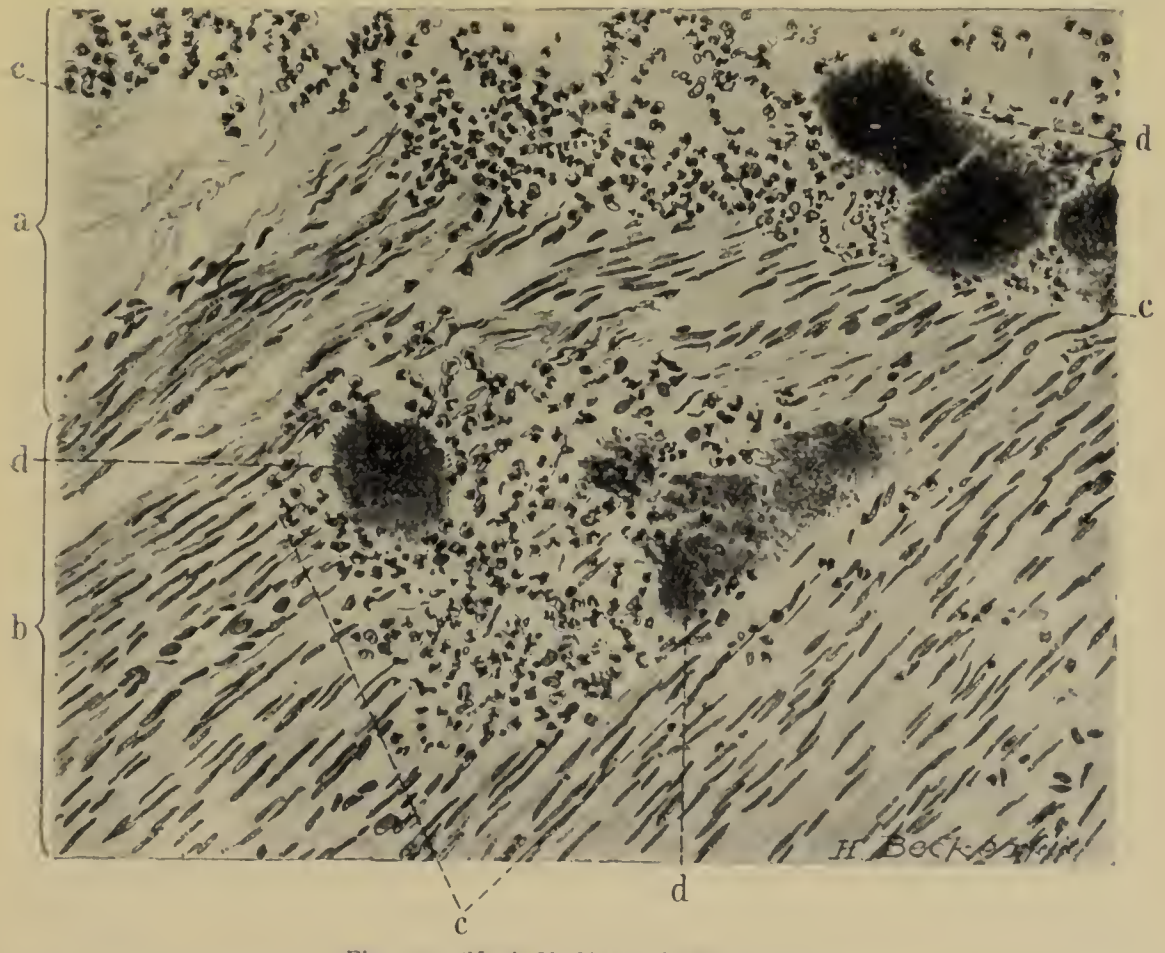

Fig. 28. (Nach Kelly und Hurdon.)
Teil eines Schnittes durch die Appendixwand am Uebergang der Submucosa a in die zirkuläre Muskelschichte b. d Pilzkolonien inmitten einer reichen Leukocyteninfiltration c.

ganz obliteriert. Das proximale Ende bildet eine kolbige Protuberanz ins Cöcum hinein. Die Mucosa daselbst und an der Cöcalwand gefleckt und rotbraun.

Mikroskopischer Befund. Die periappendiculäre Masse besteht aus hyperplastisch entzündlichem Gewebe mit fibrillärer oder homogener Grundsubstanz. In demselben zerstreut lymphoide und Plasmazellen; im Granulationsgewebe, das die Abszesse umgibt, zeigen sich überall, wo der Parasit sitzt, polymorph-nukleäre Leukozyten prädominierend.

Die Appendix bietet die charakteristischen Erscheinungen chronisch-obliterativer Entzündung (siehe Fig. 27). Ihre Wandung, speziell die Submucosa ist verdickt, fibrös. Der Kanal ist auf Haardicke reduziert, von atrophischer Mucosa begrenzt, welche wenige flache Drüsen, aber keine

Lymphfollikel enthält. An einem Punkte, nahe der Mitte der Appendix, ist die Mucosa durch aktinomykotisches Granulationsgewebe ersetzt, welches hauptsächlich aus Rundzellen besteht und zwei oder drei Riesenzellen enthält. An einer Stelle ist zwischen Serosa und innerer Muscularisschicht eine polymorph-nukleäre Infiltration vorhanden und daselbst sind die Aktinomycespilze zu finden (siehe Fig. 28). Ebenso sind diese in den periappendiculären Abszessen vorhanden. Die Mucosa des Cöcums ist hämorrhagisch und bietet geringe degenerative Veränderungen. Die peritoneale Oberfläche ist in aktinomykotische Massen eingehüllt, ebenso die Appendix.

Wie die verschiedene Lagerung des Wurmfortsatzes wenigstens zu Anfang der Erkrankung eine verschiedene Topographie der Prozeßausbreitung bedingen kann, illustriert neben dem schon zitierten ein weiterer Fall von Barth (Nr. 3):

Es fand sich hier bei der Sektion der 10 cm lange Wurmfortsatz vom Cöcum frei durch die Bauchhöhle nach links und unten ziehend und mit seiner Spitze an den obersten Teil des Rectums fest angelötet. Am aufgeschnittenen Rectum sah man an der Verlötungsstelle eine kleine Grube in der Schleimhaut, und durch diese drang die Sonde frei in den Wurmfortsatz ein. In der Umgebung dieser Verwachsungsstelle war weder innen noch außen die geringste Veränderung sichtbar. Das Rectum war durch derbe, sulzige Schwielen in das Becken eingemauert und zeigte auf der Schleimhaut Narben. Die gleichen Schwielen umgaben die Blase. Während in dieser Region der Prozeß als „ausgeheilt oder in Ausheilung begriffen" anzusehen war, zeigte er sich nach oben, hinter der linken Niere gegen das Zwerchfell hinziehend, noch florid.

So wie bei der gewöhnlichen Appendicitis der ins kleine Becken hängende, zur Perforation kommende Wurmfortsatz zu perivesikaler und perirektaler Eiterung, zum Douglasabszeß führen kann, so sehen wir auch hier die im kleinen Becken liegenden Organe zuerst in den anfangs ohne Eiterung verlaufenden Prozeß der Aktinomykose hineingezogen. Wir sehen ferner wieder als Illustration zu früher Gesagtem am primären Orte der Ansiedlung den Prozeß in Ausheilung, während der Pilz anderwärts beim Weiterkriechen floride Zerstörungen anrichtet, Zwerchfell und Pleura durchbricht.

Wir deuteten schon an, daß das Uebergreifen der Kontinuitätspropagation vom Cöcum aus direkt ins retroperitoneale Gewebe erfolgen könne. Die Verheerungen, welche der auf diesen Weg gelangte, oft wieder von Darmbakterien unterstützte Pilz anrichtet, sind mannigfache. Das retrocöcale Zellgewebe setzt sich bekanntlich nach oben gegen die Nieren, nach unten ins Becken, ferner gegen die Schenkelgegend fort. Wir sehen denn auch ausgedehnte retroperitoneale Abszesse entstehen, welche ins perinephritische Gewebe, auf Nieren und Leber übergreifen und in die Brusthöhle perforieren. Als Beispiel folgender Sektionsbefund einer vom Cöcum ausgehenden Aktinomykose:

Samter (Fall 18). Im Cöcum befindet sich, 3 cm von der Klappe entfernt, eine für eine Sonde bequem durchgängige Perforationsöffnung, durch welche man in eine retroperitoneale, nach außen gelegene Abszeßhöhle gelangt. Die Perforationsstelle zeigt glatte, nicht gewulstete Ränder, rundliche Form, die Umgebung schiefrige Färbung. In der Mitte zwischen

der Klappe und der Perforation bestehen drei unregelmäßig rundlich gestaltete, oberflächliche Geschwürchen von 1—3 mm Durchmesser: die Ränder fetzig, dünn, unterminiert. Proc. vermif. in narbige Stränge eingebettet. Die retroperitonealen Lymphdrüsen geschwellt, feucht, gerötet. Der erwähnte retroperitoneale Abszeß zieht sich wesentlich an der Außen- und Rückseite des Musculus psoas hin und hat dessen äußeren Rand oberflächlich zerstört. Die Höhle reicht bis nahe an das untere Ende der Niere. Weichteile in der Gegend der Leistenbeuge und des Trochanter major vielfach schwielig verdickt, schließen kleine Abszesse ein. Mehrfacher aktinomykotischer Leberabszeß mit Durchbruch in die rechte Lunge.

Wird die Niere vom Prozeß ergriffen, so variiert nach Poncet et Bérard das anatomische Bild, je nachdem es um periphere Ulzeration infolge fortgeleiteter perirenaler Abszedierung oder um metastatischen Ursprung sich handelt. Im ersteren Fall findet man wie bei einer Beobachtung van der Straetens[1]) das Organ mehr oder weniger tief erodiert; im letzteren entwickeln sich die Herde um die Glomeruli herum mit aus embryonalen Elementen bestehenden Knötchen beginnend, in deren Zentrum ein Mycel sich befindet. Das Epithel der Drüsengänge bleibt lange respektiert; später aber werden diese wie die Glomeruli von einer progressiven Sklerose ergriffen. Es kann ferner der prävertebrale Raum in seiner ganzen Ausdehnung ergriffen werden; es kann der Prozeß von der Wirbelsäule auf die andere Seite übergehen. Es kann die Fossa iliaca vom Abszeß ausgefüllt, das Rectum, der Uterus umklammert oder vom Eiter umspült werden (Periproctitis, Parametritis); es kommt zu Senkungen längs des M. ileopsoas, oder zum Durchbruch durch die Incisura ischiadica nach den Glutäen oder schon oberhalb des Beckens durch die Lendenmuskulatur.

Natürlicherweise kombiniert sich diese retroperitoneale Entwicklung sehr oft mit intraperitonealer Abszeßbildung, mit Perforation in andere Darmteile, in die Harnblase, mit kariöser Erosion der Wirbel- und Beckenknochen. Den Typus einer solchen Verwüstung bietet ein aus der Greifswalder chirurgischen Klinik von Daske beschriebener Fall von Appendicitis aktinomycotica mit Ausgang in Pyämie:

23jähriger Mann. Erscheinungen von Perityphlitis. Nach Inzision und Entfernung der Appendix Ausbreitung auf die Bauchdecken. Verlötung der Darmschlingen. Retroperitoneale Abszeßbildung, Lendenwirbelkörper kariös angefressen. Im Becken Zerstörung der Muskulatur. Nervus ischiadicus wie im anatomischen Präparate freigelegt, ebenso die Beckenschaufel. Im 3. und 4. Lendenwirbelkörper Eiterherde. Meningitis cerebrospinalis purulenta. Metastasen in der Lunge. Amyloid in Milz, Leber, Nieren.

Dieselbe Knochendestruktion mit Uebergang der Eiterung in den Rückenmarkskanal bietet ein von Isemer ebenfalls aus Helferichs Klinik publizierter Fall.

Ausbreitung des Prozesses durch Metastasen.

Es wurde im früheren kurz angedeutet, daß zum Unterschiede von der Tuberculose und anderen Infektionskrankheiten bei der Aktinomy-

[1]) Ein Zusammenhang mit dem Darm war hier nicht nachweisbar, „ni abcès, ni cicatrice dans l'intestin".

kose die Metastasenbildung auf dem Wege der Lymphbahnen fast ganz fehle[1]). Wir finden allerdings in den Sektionsprotokollen der Darmaktinomykose öfters angegeben, daß die regionären mesenterialen Lymphdrüsen geschwellt waren; aber wo solche untersucht wurden, fand sich meist nur entzündliche Infiltration, Infektion durch Eiterkokken, aber keine Aktinomykose. Das erstere konstatiert z. B. Partsch bei einem Falle, wo die geschwellten Leisten- und Schenkeldrüsen auf das genaueste untersucht wurden. Lubarsch findet in den den aktinomykotischen Herden benachbarten Lymphdrüsen amyloide Degeneration. In einem Sektionsprotokoll Isemers (Fall 1) heißt es, „die Drüsen der Aorta vergrößert, graurot, zum Teil mit kleinen Eiterherden". Schwellung der Mesenterialdrüsen ist verschiedentlich notiert, ohne daß histologisch untersucht wurde. Hanau fand starke Vergrößerung an den Drüsen der Porta; dasselbe traf bei einem Kranken Hallauers zu.

Wie bei der Aktinomykose überhaupt, so vermittelt auch bei der Intestinalaktinomykose der Blutweg fast ausschließlich die Metastasenbildung, und zwar ist es hier vor allem die Pfortader, welche aus den Erkrankungsbezirken infektiöse Massen, die Aktinomycespilze und ihre Begleiter aufnimmt und hauptsächlich der Leber zuführt.

Leberabszesse sind eine häufige ominöse Begleiterscheinung der Darmaktinomykose; Grill notiert ihr Vorkommen bei 22 seiner gesammelten Fälle. Wir haben indessen gesehen. daß ein Teil dieser Abszesse als auf dem Wege direkter Fortleitung entstanden zu erklären ist. In manchen Fällen ist es auch nicht mehr möglich, die Art der Entstehung zu entscheiden.

Der erste, welcher bei einem schon in der historischen Einleitung erwähnten Falle von Darmaktinomykose im Pfortaderstamm „ein gelbliches Fibringerinnsel mit zahlreichen gelblichweißen Körnern eingebacken" sah, war Heller (1872). Später hat J. Israel bei den aktinomykotischen Leberabszessen eine vorzugsweise Entwicklung in den Pfortaderästen nachgewiesen und diesen Modus der Propagation klargestellt. In neuerer Zeit (1897) wurden von Aribaud in einer These 30 Fälle von aktinomykotischem Leberabszeß gesammelt und kritisch gesichtet. Er kommt dabei zu der Ueberzeugung, daß alle sekundärer Natur sind, entstanden durch Fortleitung aus der Nachbarschaft, aus Darm und Thorax, oder durch Metastase. Bei 20 von diesen 30 Fällen war der Darm die Quelle der Infektion, und zwar kam der Uebergang auf die Leber 8mal durch Kontiguität, 12mal durch Metastase zu stande.

Die metastatischen Herde in der Leber können verschiedene Stadien der Entwicklung, vom kleinen Knötchen bis zur großen fetzigen Eiterhöhle, darbieten. Im ganzen sollen die so entstandenen Herde tiefer sitzen, zahlreicher, weniger voluminös sein, und mehr Tendenz zur Eiterung darbieten, weil sich oft andere Mikrobien an der Embolie beteiligen.

---

[1]) Beim Rinde scheinen die Drüsen sich doch öfters zu beteiligen. Nach Schukewitsch (siehe Virch.-Hirsch 1902, Bd. I, S. 712) fanden sich Metastasen in regionären Lymphdrüsen bei 15—20% sämtlicher Erkrankungsfälle.

Bei einem der Fälle von Langhans zeigt sich ein großer Herd, der fast den ganzen vergrößerten linken Lappen und die mediane Hälfte des rechten Lappens einnimmt. Der Herd ist rundlich, reicht durch die ganze Dicke der Leber hindurch, von der oberen Fläche bis zu den großen Gefäßen der Porta, von denen einige mit der Glissonschen Scheide dicht der Peripherie anliegen und in ihn eindringen, unverändert, ganz wie in normales Lebergewebe.

Hanau gibt folgende Schilderung:

Leber von mittlerer Größe, fest; vorderer Rand, besonders des linken Lappens, scharf. Schnittfläche wachsig glänzend, dunkellachsfarben (starke Amyloidreaktion). Auf der Pleura des mitherausgenommenen Zwerchfells erkennt man vielfach leicht vorgewölbte gelbe Stellen von verschiedener Größe und weicher Konsistenz. Dieselben gehen am vorderen Rande des rechten Lappens in eine ausgebreitete Schicht zottigen, weichen, gelben, charakteristischen Gewebes über, welche die ganze vordere Hälfte des rechten Lappens umhüllt und seine Verwachsungen bedingt. Auf dem sagittalen Durchschnitt ist die ganze Partie, die sich auch weich anfühlt, in einer Länge von 10 cm und der ganzen Dicke von einem Herd eingenommen, welcher keine Spur von normalem Gewebe mehr zeigt, aus graugelbem Gewebe besteht, mit zahlreichen kleinen eitrigen Erweichungsherden, in welchen Unmassen von charakteristischen, meist großen Aktinomycesdrusen liegen. Der ganze Herd ist von einem schwärzlich gefärbten Netzwerk durchzogen. Den kleineren gelben Stellen des Zwerchfells entsprechen zwischen ihm und der Leber liegende bis 1,5 cm dicke aktinomykotische Gewebsmassen. Dicht neben jenem großen Herd, mehr nach hinten im rechten Lappen, ein rundlicher von 5 cm Durchmesser, von ähnlichem Aussehen, aber von festerer Konsistenz. Im hinteren, dickeren Teil des rechten Lappens finden sich solche von verschiedener Größe in Gestalt von Abszessen, welche die bekannte, buchtige, blattartige Figur des pyämischen Leberabszesses wiedergeben und zum Teil schon durch das Peritoneum hindurch zu erkennen sind. Einer dieser letzten Herde verzweigt sich vollkommen baumförmig mit drei größeren Aesten und zahlreichen blattförmigen Fortsätzen von den zentralen Teilen des Lappens bis stellenweise an die konvexe Fläche (offenbar in der Richtung von Pfortaderästen). Derselbe enthält dicken Eiter und ist mit dem spezifischen Gewebe ausgekleidet. Im linken Lappen oben subperitoneal gelegener Herd von 3 cm frontalem und 2 cm senkrechtem Durchmesser, von fester Konsistenz ohne eitrigen Zerfall. Auf dem Schnitt quillt er vor und zeigt sich aus dicht aneinander liegenden, nur durch schmales grauliches Zwischengewebe getrennten, im allgemeinen radiär angeordneten spezifischen Gewebsmassen zusammengesetzt, die ihm auch eine etwas buchtige Peripherie verleihen. Der Hauptlebervenenast zeigt einen flachen, 1,5 cm breiten, sehr weichen Thrombus, gerade wo er in die Cava mündet, dessen Oberfläche in der Mitte sehr uneben ist und unter welchem die durchbrochene Venenwand und in der Perforationsstelle aktinomykotisches Gewebe sichtbar wird, das mit dem unteren Ende des Stammes jenes baumförmigen Herdes durch die Sonde nachweislich zusammenhängt.

In älteren Fällen ist die Leber mit vom Hilus ausstrahlenden, weißen Narbenschwielen durchzogen, innerhalb welcher gelblich-grüne, Gallenfarbstoff, Blutpigment und Aktinomycesdrusen enthaltende Zerfallshöhlen eingelagert sind. (Korányi.)

Von den Leberherden aus kann die Verschleppung durch die Venae hepaticae in die Lungen und den allgemeinen Kreislauf stattfinden, ein Vorkommen, welches von Hanau, wie vorstehendes

Sektionsprotokoll zeigt, verfolgt werden konnte, ebenso von A. Richter. Auch Benda fand bei dem früher erwähnten Fall Gelegenheit zu genauem anatomisch-histologischem Studium dieser Verhältnisse. Der Leberherd stand in unmittelbarer Verbindung mit der Lebervenenwand, und es war die Durchsetzung der Venenthromben mit Pilzmycelien bis an die freie Oberfläche nachzuweisen. Ferner ergab sich, daß die Durchwucherung der Wand durch die Aktinomycesgranulationen meist an der elastischen Schichte halt macht.

Wie die auf dem Wege der Fortleitung gebildeten Leberabszesse in die Brusthöhle perforieren können, so kann dies natürlich auch mit den auf metastatischem Wege entstandenen geschehen. Bei dem schon zitierten Falle Hallauers aus Krönleins Klinik heißt es in der anatomischen Diagnose des Sektionsprotokolls: „Aktinomykotische Perihepatitis, metastatische Abszesse und Knoten der Leber, fortgeleitete aktinomykotische Pleuritis und aktinomykotische Lungenherde.“ — Brechen die Leberabszesse in die Bauchhöhle durch, so kann diffuse eitrige Peritonitis entstehen. (Heller, Habel u. a.)

Natürlich können Verschleppungen auch von anderen Venen als der Vena portae ausgehen. Bei den Verheerungen, wie wir sie im kleinen Becken angerichtet sahen, kommt es leicht, wie z. B. ein Fall Wedemeyers (XIX) zeigt, zu Thrombose der Vena iliaca und femoralis. Zondek sah in der Vena cava einen wandständigen Thrombus mit einem Aktinomyceskörnchen. Auch direkt ins Aortensystem kann die Invasion stattfinden. Als Beleg hierfür hat J. Israel den Fall Blaschko angeführt. Hier zeigten sich an verschiedenen Gelenken der Füße und Hände Abszesse mit Aktinomyceskörnchen. Grill beobachtete einen zweifellos auf demselben Weg entstandenen Abszeß an der Schulter. Friedrich führt bei einem Fall akut nach Tuberculinbehandlung auftretende Leberabszesse auf arterielle Embolie zurück; die Vena portae war frei.

Wir sehen uns hier auch vor die Frage gestellt, ob der Pilz durch die Darmwand hindurch direkt in die Blutbahn einbrechen, Embolien und entfernte Metastasen verursachen kann, ohne an der Eintrittsstelle und auf seinem ganzen Wege Spuren zu hinterlassen, so wie wir vom Tuberkelbazillus dies anzunehmen berechtigt sind. Bollinger hat bei Beobachtung eines isolierten Aktinomycesherdes im Gehirn — wir sprachen im Kapitel Aetiologie schon von diesem Fall — die Vermutung ausgesprochen, es könnte hier der Pilz durch die Milch, d. h. vom Darme aus, importiert worden sein. Weitere Herde fanden sich nirgends im Körper. Vermutlich war hier zur Zeit, als die Metastase entdeckt wurde, der primäre unscheinbare Herd, von welchem aus der Pilz in die Blutbahn gelangte, schon abgeheilt.

Sekundäre Erkrankung von Magen und Darm.

Wir sagten in der historischen Einleitung schon, daß nach Israel der Darm auf metastatischem Wege durch mykotische Embolisierung der Darmgefäße erkranken könne. Das anatomische Bild dieser als Teilerscheinung generalisierter Aktinomykose auftretenden Metastasen entspricht nach Israels Schilderung genau demjenigen,

welches wir nach Zemann von der primär parenchymatösen submukösen Ansiedlung der Aktinomykose entworfen haben, nur handelt es sich hier um multipel auftretende Herde. Es sind dieselben kleinen ins Darmlumen hineinragenden Erhabenheiten, hämorrhagische Knötchen, die im Innern eine kleine von Eiter und Aktinomyceskörnern gefüllte Höhle bergen. In einer unter Bollinger bearbeiteten Dissertation beschreibt J. Meyer einen Fall, bei dem eine wahrscheinlich von der Mundhöhle ausgehende Infektion Sternum, Pleura, Lungen, den Herzbeutel ergriff. Es wuchsen Granulationen in den Vorhof des Herzens und die Vena cava superior hinein, und von da aus kam es zu einer ausgedehnten embolischen Verschleppung des Aktinomyces mit Metastasen in Leber, Milz, Niere und Dickdarm. Der letztere zeigte „zahlreiche kreisrunde, schwärzliche Einlagerungen", die meistens einem kleinen Gefäß auflagen und zum Teil in der Mitte beginnende Ulzerationen, zum Teil auch kleine Abszesse in der Darmwand darboten.

Magen und Darm können sodann sekundär von der Brusthöhle aus durch Kontinuitätsinfektion ergriffen werden. Bei einer nicht geringen Zahl der Fälle von Lungenaktinomykose ergibt die Sektion die Ausbreitung auf die Bauchhöhle als Todesursache. Der Prozeß kann vom peripleuralen Gewebe aus prävertebral hinter der Rippeninsertion des Zwerchfells nach der hinteren Bauchwand kriechen, im retroperitonealen Gewebe sich ausbreiten und von hier den Darm in Mitleidenschaft ziehen, oder die Verbreitung geschieht durch das Zwerchfell hindurch auf den Bauchraum.

Um sekundäre Magenaktinomykose nach primärer Lungenerkrankung handelt es sich bei einem von Balack aus dem pathologischen Institut Leipzig publizierten Fall:

Der primäre Herd saß in der Lungenspitze. Von hier Ausbreitung auf die Pleura pulmonalis, Pleura costalis, das peripleurale und prävertebrale Gewebe. Im Magen folgender Befund: Schleimhaut im Fundus stark geschwollen, graugelb gefärbt, undurchsichtig. An der hinteren Wand dicht oberhalb des Pylorus ein etwa fünfmarkstückgroßer, oberflächlicher Substanzverlust, welcher im allgemeinen scharf gegen die Umgebung abgesetzt ist und von einem etwas geschwollenen, tiefroten Saum umgrenzt wird. Das Geschwür ist mit einer dünnen, grauweißen Pseudomembran bedeckt, welche nur locker der Unterlage anhaftet und hie und da maschenartige Löcher erkennen läßt. Der Grund des Geschwürs liegt in der Submucosa und ist etwas uneben und tiefer gefärbt. Von dem tiefrot gefärbten Gewebe heben ziemlich zahlreiche, gelbgefärbte, etwa mohnkorngroße Knötchen sich sehr scharf ab. Dieselben liegen dem Grunde meist nur so lose auf, daß sie beim Darüberspülen mit Wasser weggeschwemmt werden; vereinzelte sitzen fester, lassen sich aber ebenfalls nicht mit der Messerspitze herausholen. Auf mikroskopischen Schnitten fanden sich reichliche charakteristische Aktinomycesdrusen; dieselben lagen an den Rändern zum Teil oberflächlich innerhalb der Mucosa, von nekrotischen Drüsenresten umgeben.

In der Epikrise des Falles wird betont, daß die Mageninfektion ziemlich spät zu stande gekommen sein müsse. Der Prozeß war noch auf Mucosa und Submucosa beschränkt; nirgends zeigte sich Verlötung mit Nachbarorganen. Eine kontinuierliche Ausbreitung von der Lunge oder dem prävertebralen und peripleuralen Gewebe aus war nicht nachzuweisen. Am wahrscheinlichsten ist dem Verfasser, daß bei einem schon

bestehenden Ulcus die Infektion sekundär durch Verschlucken aktinomykotischer, aus der Lunge stammender Massen zu stande kam.

Dieselbe Annahme der sekundären Infektion durch Verschlucken der Keime macht Martens bei einem Falle von Lungen- und Wirbelsäuleaktinomykose. Hier fanden sich bei der Autopsie im mittleren Jejunum als Folge von Aktinomyceswucherung eigentümlich hellgraue Flecken der Schleimhaut mit zelliger Infiltration der Mucosa und Submucosa.

Während, wie wir gesehen, eine sekundäre Affektion der Genitalorgane vom Darm aus ein relativ häufiges Ereignis ist — bei Perityphlitis aktinomycotica werden wie bei der gewöhnlichen und der tuberculösen Appendicitis die Adnexa öfters mit ergriffen — ist eine sekundäre Infektion des Darmes vom primär affizierten Urogenitalapparate aus jedenfalls äußerst selten. Es liegen Beobachtungen vor, bei denen eine Infektion der äußeren Genitalien mit Aktinomyces wohl sicher ist: Lieblein beschreibt aus Wölflers Klinik eine solche des Labium majus und läßt „alle Umstände" für primäre Infektion sprechen. Eine Aktinomykose der Glans teilt Leger mit. Weiter kursiert in der Literatur ein Fall von Giordino[1]); es soll dabei der Ausgang der Infektion von den Genitalien mit Sicherheit bei einer Geflügelzüchterin mit Uterusvorfall beobachtet sein. In einer These „De l'actynomycose des organes génitaux" bringt Henriot (1902) 15 Fälle zusammen, von denen, wie er annimmt, 12 sekundär vom Darm aus, die anderen primär entstanden sind. Ist primär die Tube infiziert, so wird auch bald sekundär der Darm darankommen. Aetiologisch interessant ist ein von Poncet beobachteter Fall von sekundär perirektaler Aktinomykose. Der Patient hatte sich Getreideähren in die Harnröhre eingeführt; es entstand als primärer Herd eine Aktinomykose des Blasengrundes und von da aus Infektion des perirektalen Gewebes.

Kapitel IV.

Symptomatologie.

Wer sich vergegenwärtigt, was im vorhergehenden Kapitel über die Art der Einnistung und Ausbreitung des Aktinomyces im Darmtractus gesagt ist, wer an die zirkumskripte Geschwulstbildung einerseits, an die multiformen Zerstörungen anderseits sich erinnert, welche der Pilz allein oder in Symbiose mit den ihm zugesellten Darmbakterien, sei es durch Kontinuitätsinfektion, sei es durch Metastasierung anzurichten vermag, dem muß auch schon die Vorstellung von einem äußerst variablen, proteusartigen klinischen Bilde sich aufgedrängt haben.

Mit Not gelingt es, wie wir sehen werden, ein Gebiet, dasjenige der Appendico-Cöcalaktinomykose besonders herauszuschälen und klinisch abzugrenzen. Eine Symptomatologie etwa der Magen-

[1]) Siehe Sammelreferat von Herz, S. 627. Im Original mir nicht erhältlich.

oder Dünndarmaktinomykose irgend scharf zu differenzieren, scheint mir vorläufig ein Ding der Unmöglichkeit. Wir haben gehört, wie schwierig es überhaupt ist, den Ausgangspunkt der Krankheit im Gebiete des Darmkanals zu bestimmen, und es wurde wiederholt betont, daß die Ausbreitung des Prozesses oft entfernt vom locus primae affectionis die größten Dimensionen anzunehmen pflegt. Es kann das Bild einer Perinephritis, Parametritis, Peripsoitis entstehen und die Beteiligung des Darmes durch diese Symptome ganz verdeckt werden.

Trotz dieser Mannigfaltigkeit des klinischen Bildes hat Grill es versucht, und der Versuch hat mit Recht Anklang gefunden, den Verlauf der Darmaktinomykose insgesamt in 3 Stadien einzuteilen: 1. Das Stadium der Anfangserscheinungen: 2. das Stadium der Tumorbildung und 3. das Stadium der Fisteleiterung. Selbstverständlich ist, daß die Zeit der ersten Symptome nicht dem Zeitpunkte der erfolgten Infektion entsprechen kann. Nach der Invasion des Pilzes kann lange Zeit verstreichen, bis die Krankheit sich manifestiert; das zeigen Beobachtungen auf anderen Gebieten seiner Ansiedlung, wo dies genauer zu verfolgen ist. Es sind auch die drei Grillschen Stadien keineswegs immer unterscheidbar; ein Stadium der Anfangserscheinungen ist bei manchen Fällen nicht zu erkennen; die Krankheit gibt sich, wie wir sehen werden, oft erst durch die Tumorbildung kund. Scharfes Schematisieren und Einzwängen läßt sich die Natur wie überall, so auch hier nicht gefallen; den Regeln stellt sie gerne die Ausnahmen, den Schulfällen solche gegenüber, die sich nicht einpassen lassen. Im großen und ganzen aber trifft die Einteilung Richtiges; das Gros der Fälle paßt in ihren Rahmen: sie erleichtert die Uebersicht und damit das Verständnis. Betrachten wir jetzt die einzelnen Phasen:

Stadium der Anfangserscheinungen.

Als erste Symptome finden wir in den Anamnesen oft Störungen von seiten des Magens und Darmes erwähnt. Appetitlosigkeit, Mattigkeit, unregelmäßige Stuhlentleerung, mehr oder weniger heftige und hartnäckige Diarrhöe oder Obstipation, Erbrechen. Ein Kranker Barths mit sekundärer Rektalaktinomykose klagt zuerst über Stuhlzwang mit Schleimabgang, ein Patient Israels über Magenkrämpfe, ein anderer (Blaschko) zeigt die Erscheinungen einer „Febris gastrica". Vielfach werden Schmerzen angegeben und zwar werden sie oft an die Stelle lokalisiert, wo nachher der Hauptherd sich entwickelt. Die Cöcalaktinomykose, die wir später besonders besprechen, wird eingeleitet durch Schmerzen in der Fossa iliaca, oder durch solche, die in den Oberschenkel, ins Kreuz und die Hüfte ausstrahlen, Schmerzen beim Strecken des Beines. — Psoaskontraktur! Bei dem Falle Geißler-Jänicke treten zuerst leichte Fiebererscheinungen, sowie Schmerzen im Rücken auf, die später nach dem rechten Bein ausstrahlen; letzteres schwillt in seiner ganzen Länge an, und erst 6 Monate nach Beginn dieser Symptome bildet sich in der Fossa iliaca der Tumor. In wenigen Fällen gehören Reizerscheinungen von seiten des Peritoneums zu den ersten Anzeichen. Die Entwicklung adhäsiver Prozesse kann von unbestimmten „rheumatoiden" Schmerzen begleitet sein.

Diese erwähnten Anfangssymptome sind von verschiedener Dauer; sie können Tage, Wochen, Monate dauern, wieder verschwinden, oder unmittelbar in das zweite Stadium übergehen.

Stadium der Tumorbildung.

Die Neigung des Aktinomycespilzes, auf die Bauchdecken und Bauchwandung überzugehen und daselbst derbe Infiltrate zu bilden, ist aus dem vorhergehenden Kapitel bekannt. Das Bauchdeckeninfiltrat bildet bei vielen Fällen das erste auffallende Symptom der Krankheit, doch ist es, wie Herz gegenüber Grill mit Recht bemerkt, nicht richtig, d. h. zu eng gefaßt, wenn das Stadium der Tumorbildung identifiziert wird mit demjenigen der Bildung des Bauchdeckeninfiltrates, da auch, wie wir gesehen, tiefer sitzende intraabdominale Tumoren durch Aktinomykose erzeugt werden.

Entsprechend der Häufigkeit der Cöcalaktinomykose ist die Ileocöcalgegend der Lieblingssitz des Infiltrates: dasselbe kann aber auch in der Nabelgegend, auf der linken Bauchseite, in der Regio hypogastrica doppelseitig, im Epigastrium, in der Regio lumbalis, in der Glutäalgegend, unter dem Lig. Poupartii zum Vorschein kommen.

Die Dimensionen des Tumors sind sehr verschieden. In einzelnen Fällen wird er als kastanien-, faust-, talergroß, mit den Bauchdecken verwachsen, aber noch umgreifbar geschildert, in anderen als flachkugelig, handteller-, ja kindskopfgroß; wieder bei anderen ist eine über die Bauchdecken verschieden weit sich hinziehende, langsam weiterkriechende, diffuse, schwer oder nicht abgrenzbare Infiltration zu konstatieren. Schwere Abgrenzbarkeit, allmählicher Uebergang in die Umgebung wird vielfach als charakteristisches Zeichen betont. Durchwegs ist die Infiltration als hart, bretthart, knochenhart, ja steinhart, bei Inzision „unter dem Messer knirschend" bezeichnet. Wo die Geschwulst die Bauchwand durchsetzt und nach der Tiefe hin stark verwachsen ist, kann ihre Beweglichkeit nur eine geringe sein; doch gibt es auch in den Bauchdecken bewegliche, mit der Tiefe scheinbar nicht zusammenhängende Geschwülste (Fälle v. Beck, Glaser). Gering ist im allgemeinen auch die Empfindlichkeit; in nicht wenigen Fällen aber ist starker spontaner und heftiger Druckschmerz notiert.

Nach verhältnismäßig langem Bestehen ändern diese Bauchdeckeninfiltrate entweder spontan oder, wie das häufig geschieht, nach Kataplasmieren ihre Beschaffenheit. Das harte Gewebe erweicht an einer oder mehreren Stellen, es wird teigig, weich elastisch, gerötet, ödematös, phlegmonös, pseudofluktuierend, fluktuierend und bricht endlich, wenn nicht inzidiert wird, von selbst auf, — das fistulöse Stadium ist da.

Stadium der Fisteleiterung.

Verschiedenheiten, wie wir ihnen bei allen besprochenen Erscheinungen der Darmaktinomykose begegneten, treten auch an dem Sekrete zu Tage, welches aus dem aufbrechenden Infiltrate sich entleert. Es wechselt dieses ebenso seine Menge, wie seine Beschaffenheit, und

zweifellos macht sich dabei der Einfluß der früher besprochenen pyogenen, aus dem Darm stammenden Mikrobien in hervorstechender Weise geltend. Gibt es Fälle, bei denen sich, wohl noch im Stadium der Aktinomyces-Monoinfektion, kein eigentlicher Eiter entleert, sondern nur wässerig-seröses oder schleimiges Sekret, so sind anderseits wieder solche beschrieben, bei denen Pus — weder bonum noch laudabile — in gewaltiger Menge abfließt; M. Meyer entleerte bei der Inzision $2^3/_4$ Liter. Farbe und Konsistenz des Eiters sind wechselnd. Bald wird er als dünnflüssig, grünlichgelb beschrieben, bald als schokoladebraun oder blutig tingiert; sehr oft ist er stinkend, nicht selten jauchig, gasig, mit Bröckeln von Granulationsgeweben und Kotpartikeln vermischt; Sterkoralfisteln bilden sich häufig. Im Eiter sind bald ganz spärlich, bald massenhaft Körner enthalten, deren Farbe gelblichgrün oder dunkelolivengrün ist, zuweilen sind sie schwarz gefärbt.

Entsprechend der verschiedenen Lokalisation des aufbrechenden oder inzidierten Infiltrates sitzen auch die entstehenden Fisteln an entsprechend verschiedenen Stellen des Körpers, einzeln oder multipel, im letzteren Falle oft entfernt voneinander. Die Haut in ihrem Umkreis ist meist gerötet; zuweilen mündet der Eitergang auf einer ulzerierten Fläche mit unterminierten Rändern und eitrig belegtem, morschem Grunde. Bei einem Falle Lunows war ein handtellergroßes Geschwür vorhanden. Multiple Fisteln kommunizieren oft durch gewundene, die Körperwandung durchsetzende Stollen. Das die Gänge umgebende Gewebe behält seine schwielige, schwartige Beschaffenheit. In der Tiefe münden die Fisteln in mit den eigentümlichen schwammigen, leicht blutenden Granulationen ausgekleideten, abgesackten Abszeßhöhlen, oder sie stehen direkt mit dem Darm in Verbindung. Wir erinnern uns dabei an den heimtückischen Gang der Zerstörung, wie er im Abschnitte über die Kontinuitätspropagation des Prozesses beschrieben ist.

Verlauf und Ausgang. Allgemeine Symptome.

Von den vagen Initialerscheinungen war schon die Rede. Wenden wir uns jetzt den allgemeinen Symptomen zu, welche die manifest werdende Erkrankung, die Tumorbildung und Fisteleiterung, sowie deren Endstadien begleiten. Frey hat versucht, am klinischen Bilde der Aktinomykose drei Arten auseinanderzuhalten: „1. Eine akute Form, unter dem Bilde einer Infektionskrankheit verlaufend; 2. eine subakute Form, ähnlich dem Bilde einer chronischen Phlegmone und 3. eine chronische Form, in ihrem Verlauf einer Kachexie, die etwa einer echten Infektionsgeschwulst zu folgen pflegt, gleichend." Nun gehen aber diese hier charakterisierten Formen so oft ineinander über, und ist der Verlauf bei der Darmaktinomykose, wie wir genugsam betont haben, ein derart launenhafter — Bécue spricht von „Bizarrerie de formes" —, daß ich mit Herz eine solche Einteilung keineswegs für zweckmäßig erachte; ich erblicke darin nicht eine natürliche organische Gliederung, sondern etwas gekünstelt Zwanghaftes, für eine zu geringe Zahl von Fällen Passendes.

Wir erwähnten bei den Anfangserscheinungen, daß Fieberattacken der Tumorbildung vorangehen können. Fieber leitet auch in verschie-

dener Intensität und Form, hie und da mit Schüttelfrost, das Stadium der Tumorbildung ein, und besonders trifft dies, wie wir sehen werden, bei der Ileocöcalaktinomykose zu, die oft wie eine akute Perityphlitis in Szene tritt. Fieber sehen wir im weiteren Verlaufe der Krankheit in verschiedener Form und Häufigkeit den Prozeß begleiten, sei es mit länger anhaltendem remittierendem Typus, oder als abendliche Temperatursteigerung mit hektischem Schweiße, sei es zeitweise auftretend und wieder verschwindend, intermittierend. Bei nicht wenigen Fällen fehlt es auch ganz. „Unter irregulären Schüttelfrösten mit hohen intermittensartigen Temperaturen wird sukzessive der Körper mit einer Unzahl aktinomykotischer Emboli überschwemmt, nachdem lange Zeit hindurch ein Krankheitsstadium indolenten torpiden Charakters vorangegangen war," sagt Israel von den Fällen, die unter dem Bilde einer protrahierten Pyämie einhergehen. Unter hohem Fieber verlaufen diejenigen Fälle, bei denen höchstwahrscheinlich primäre Mischinfektionen oder sekundäre Infektionen das Bild der akuten Infektionskrankheit hervorrufen. Es ist die erste Freysche Kategorie, vertreten durch den seltenen, viel zitierten, von uns im Kapitel Pathologische Anatomie ebenfalls schon erwähnten Fall Heller-Bargum, dessen Krankengeschichte in Kürze folgende ist:

Ein 39jähriger Schuhmacher erkrankte am 5. August 1872 mit geringem Frost, allgemeinem Schwächegefühl, Appetitmangel. Die anfängliche Verstopfung wurde bald durch Durchfälle abgelöst. Der behandelnde Arzt erklärt die Krankheit für Typhus.

Am 13. September ließ Patient sich in die medizinische Poliklinik und 8 Tage später der ungünstigen äußeren Verhältnisse wegen in die medizinische Klinik aufnehmen. Die Untersuchung ergab bei dem mäßig genährten Individuum im wesentlichen starke Dämpfung rechts hinten und unten, Milzschwellung, hohes Fieber (40,8 °), sehr geringen Husten. Der Durchfall schwand bei entsprechender Behandlung. Das Fieber blieb dauernd sehr hoch, Chinin und Bäder vermochten nur vorübergehend die Temperatur zu mäßigen. Anfang Oktober beginnen Diarrhöen, welche nur Mitte des Monats für kurze Zeit nachlassen, dann sehr häufig werden. Am 4. November treten heftige Leibschmerzen und Erbrechen auf. Unter zunehmenden Diarrhöen und Kräfteverfall tritt am 14. November der Tod ein.

Bei der Sektion: „Ausgedehnter dysenterischer Prozeß des Dickdarmes, drei Leberabszesse, Durchbruch eines Abszesses in die Bauchhöhle, eitrige Peritonitis, Pilzmassen in den Leberabszessen, dem peritonitischen Eiter und der Pfortader." Vom Darmbefund ist früher schon die Rede.

Es wurde im früheren gesagt, daß Heller bei diesem Falle zweifellos schon 1872 den Strahlenpilz nachgewiesen hat; seine Abbildungen samt Beschreibung stimmen ganz. Er faßte die Erkrankung als „eine primäre Mykose des Darmes" auf, welche durch die Pfortader nach der Leber Metastasen machte, von dort wieder nach der Bauchhöhle durchbrach und zu tödlicher Peritonitis geführt hatte. Diese Auffassung ist wohl ganz richtig, nur glaube ich nicht, daß dieses ganze Symptomenbild durch den Aktinomyces allein erzeugt wurde; ich erblicke vielmehr in diesem Fall ein Analogon zu jenen von Päßler u. a. beschriebenen Darmtuberculosen, bei welchen Mischinfektion mit Eiterkokken ein ganz ähnliches Bild schwerster Allgemeininfektion hervorgerufen hatte.

Bei sehr vielen Fällen von Bauchaktinomykose macht sich bald ein Sinken des allgemeinen Kräftezustandes bemerkbar. Die Ernährung liegt darnieder; sie kann bei Besserung des lokalen Prozesses sich wieder heben; Rezidive bringen den Kranken von neuem herunter. Der Blutbefund, der anfangs nur geringe Leukozytose darbietet, läßt ein zunehmendes Sinken des Hämoglobingehaltes erkennen; es tritt Anämie und mit der Abmagerung schließlich bei langer chronischer Eiterung Kachexie ein. Es entwickeln sich Oedeme, selten Ascites, amyloide Degeneration der Unterleibsorgane, der Milz, des Darmes, unstillbare Diarrhöe, endlich erfolgt der Tod durch Erschöpfung. Der ganze Verlauf ist meist ein exquisit chronischer, Monate, Jahre dauernder; es sind Fälle 7 Jahre beobachtet; Jahre können vergehen, bis der Prozeß nur an die Oberfläche tritt. (Fall Lüning und Hanau.) Oefters wird durch Mithilfe anderer Mikrobien jener mehrfach erwähnte Zustand der metastasierenden Pyämie und Pyotoxämie hervorgerufen, der den letalen Ausgang rapid beschleunigt. Ein solches akutes Finale kann nach jahrelangem schleichendem Verlauf plötzlich hereinbrechen. Im ganzen selten bringt diffuse Peritonitis, entstanden meist durch Perforation eines Leberabszesses, den Tod. Den letalen Fällen steht ein kleinerer Prozentsatz solcher gegenüber, die spontan oder bei Kunsthilfe in Heilung übergehen; wir werden diesen im Kapitel Therapie spezielle Aufmerksamkeit schenken.

Das klinische Bild der Perityphlitis aktinomycotica.

Das im vorausgehenden Geschilderte setzt sich zum großen Teil aus dem zusammen, was bei der Ileocöcalaktinomykose wahrzunehmen ist, denn in dieser Gegend etabliert sich, wie wir wissen, der Prozeß am häufigsten, und von hier aus vermag er alle die verschiedenartigen Erscheinungen zu inszenieren, die wir oben beschrieben haben. Im folgenden soll nun versucht werden, aus dem geschilderten, für jeden Ausgangspunkt am Darmtractus geltenden Symptomenkomplex das Bild der Perityphlitis aktinomycotica herauszuheben und so deutlich als möglich zu umgrenzen. Den Schlüssel zum Verständnis der Erscheinungen muß auch da die Pathologische Anatomie bieten. Wir erinnern uns, daß der Ausgangspunkt der Infektion sowohl im untersten Teil des Ileums als im Cöcum und Anfang des Colon ascendens, als im Wurmfortsatz lokalisiert sein kann, und daß der letztere bei verschiedener anatomischer Lage der Infektion der Ausbreitung verschiedene Richtungen zu geben vermag. Wir haben ferner vor Augen, wie bei der Durchwucherung der Darmwand die benachbarten Organe zur Verlötung kommen, wie der indurierende und unterminierende Prozeß mit seinem schleichend hartnäckigen Zerstörungswerk auf den M. psoas, auf die Bauchwand übergreift, wie er in der letzteren das vielbesprochene harte Infiltrat erzeugt, und wie er unter Wirkung der Mischinfektion zur Abszedierung und Gewebseinschmelzung führt.

Wenn wir nun die Krankengeschichten der Fälle durchgehen, bei denen es sich um Ileocöcalaktinomykose oder um Appendicocöcalaktinomykose, wie die französischen Autoren sagen, handelt, so finden wir da sehr oft, ja fast regelmäßig angegeben, die

Kranken seien „unter den Erscheinungen der Perityphlitis“ erkrankt, mit Stuhlverstopfung häufiger als mit Diarrhöe, mit Kolikschmerzen, Meteorismus, Erbrechen, zuweilen mit Fieber und Schüttelfrost; die Schmerzen werden dabei meist in die Gegend der Fossa iliaca lokalisiert, öfters aber auch in die Magen- und Lebergegend. Die Erscheinungen treten nicht immer „schleichend insidiös“ auf, wie Lanz angibt, sondern zuweilen plötzlich, geradezu stürmisch (Beispiel: Fälle Löwe, Zondek); das Stadium der Aktinomyces-Monoinfektion kann eben anfangs latent oder nur mit jenen leicht übersehbaren vagen Anfangserscheinungen verlaufen, von denen früher die Rede ist, und die Krankheit tritt klinisch sofort als Effekt der Mischinfektion, als „akut eitrige Perityphlitis“ in Erscheinung. Ja es kann sogar, wie bei einem Falle v. Becks, an die schwere akute Perforativperityphlitis gleich die diffuse Peritonitis sich anschließen! Es zeigte sich bei der Operation dieses Kranken der Proc. vermiformis gangränesziert und perforiert. In dem jauchigen Eiter, der die Bauchhöhle anfüllte, Aktinomyceskörner. Resektion des Wurmfortsatzes, Drainage der Bauchhöhle. Im Wurmfortsatz Geschwüre, starke Wandverdickung, submuköse Aktinomyceskolonien. Nach der Operation vorübergehende Erholung. Vier Wochen später Empyem und subphrenischer Abszeß: Thoracotomie, Drainage. Gestorben. Im Darm kein weiterer Aktinomycesherd; primärer und einziger Sitz Proc. vermiformis. Viele Fälle verlaufen nun allerdings von Anfang an exquisit chronisch, zuweilen unter dem Bilde einer in verschieden langen Zwischenräumen rezidivierenden Appendicitis (Beispiele: Fälle von Daske, Lüning und Hanau, Gangolphe). Am häufigsten wohl ist der von mir beobachtete Typus, dessen Krankengeschichte später in extenso folgt: anfangs schleichend kontinuierlich-chronische Entwicklung als Stadium der Monoinfektion; von einem gewissen Zeitpunkte an akute Verschlimmerung mit Abszedierung, Metastasierung — Stadium der Mischinfektion.

Zu der Zeit, wo der Pilz, nach Durchbruch der Darmwand, mit wenig Respekt vor anatomischen Barrieren im Begriffe steht, die benachbarten Gewebe zu infiltrieren, pflegt in der Tiefe, allmählich aufsteigend, noch nicht mit den Bauchdecken in Zusammenhang, eine harte Resistenz als intraabdominaler Tumor palpabel zu werden, und zu dieser Zeit, oft vorher schon, stellen sich bei diesen Kranken jene Beschwerden ein, von denen früher schon die Rede war: Schmerzen, die in den Oberschenkel, ins Kreuz, in die Hüften ausstrahlen, Schmerzen besonders beim Strecken des Beines; das letztere stellt sich in Flexion, es bildet sich — ein fast immer wiederkehrendes Bild — die Psoaskontraktur! Der Tumor nimmt die im vorhergehenden Abschnitte allgemein beschriebenen Eigenschaften an; hart, bald glatt, bald höckerig, ist er im ganzen wenig empfindlich, fest sitzend, schwer abgrenzbar. Zeitweise stationär bleibend, nimmt er meist langsam, oft aber durch Abszedierung ganz schnell an Größe zu. Die anfangs verschieblichen Bauchdecken verwachsen mit ihm: es entwickelt sich das harte Bauchdeckeninfiltrat. Die Haut, zuerst von normalem Aussehen, nimmt ein bläuliches, violettes Kolorit an; es folgen das Stadium der Erweichung, der Aufbruch, die Fistelbildung, so wie es oben geschildert ist.

Entsprechend dem verschiedenen anatomischen Ausgangspunkt am

Ileocöcalabschnitte und der verschiedenen anatomischen Ausbreitung, wie wir sie im Kapitel Pathologische Anatomie kennen lernten, treffen wir nun keineswegs immer die obige typische Topographie. Das Infiltrat kann vielmehr auch anderwärts als über der Fossa iliaca zum Vorschein kommen, so in der Nabelgegend, im Hypochondrium, in der Lumbalgegend (Perinephritis), oder, wie bei dem Falle Gangolphe, im Cavum Retzii, oder in der linken Fossa iliaca. Mit der weiteren verschiedenartigen anatomischen Ausbreitung kommen die verschiedensten klinischen Komplikationen zum Ausdruck. Die Perforation in die Blase macht den Nachweis der Aktinomyceskörner im Harn möglich (Fälle aus Billroths und Czernys Klinik; letzterer bei Schiller); die Durchwucherung der Iliacalaponeurose und das Hineinwachsen des Pilzes in den M. psoas bringt die Psoitis aktinomycotica hervor; die Abszedierung führt zu verschiedenartigsten Senkungen über und unter dem Lig. Poupartii u. s. w. Der Abszeß kann auch wieder in den Darm perforieren und der Eiter mit dem Stuhl abgehen (Wedemeyer XXII). Als Folge des Durchbruchs ins Hüftgelenk entwickelt sich eitrige Coxitis (Fälle Partsch, Buday, Illich, Gangolphe). Dazu kommen bei den metastasierenden Fällen die Symptome des Leberabszesses, der Lungenherde, die Erscheinungen der Pyämie und Pyotoxämie.

Dies in Umrissen das Bild, welches sich aus der Summe der vorliegenden Beobachtungen abstrahieren läßt. Als Typen, welche den verschiedenartigen Verlauf repräsentieren, lasse ich im folgenden noch einige Krankengeschichten von Ileocöcalaktinomykose folgen[1]):

1. Perityphlitis aktinomycotica. Ausgang Cöcum. Anfangs kontinuierlich langsam chronische Entwicklung, dann Stadium der Mischinfektion und Eiterung. Operation. Bildung von Kotfistel. Endstadium mit Metastasierung. Bild der Pyotoxämie. Tod.

Eigene Beobachtung. Spital Münsterlingen.

Wehrli J., 59 Jahre, Landwirt. Eintritt ins Spital am 21. Oktober 1896. Patient will vor dem jetzigen Leiden nie ernstlich krank gewesen sein. Vor ca. 12 Wochen bemerkte er auf der rechten Bauchseite über dem Darmbeinkamm einen harten Knoten, der sich allmählich vergrößerte und anfangs nur ganz wenig Schmerzen verursachte. Nach und nach wurden die Beschwerden größer, und es stellte sich in der linken Hüfte Kontraktur ein, so daß Patient in gebeugter Stellung herumgehen mußte. Als er dann bei Schmerzen gehunfähig geworden, konsultierte er den Arzt, der ihn ins Spital schickte.

Befund. Mittelgroßer Mann von kräftigem Körperbau, aber etwas kachektischem Aussehen. Temperatur 38. Puls 120. An Lungen und Herz nichts Besonderes. Abdomen nicht aufgetrieben. Leberdämpfung nicht vergrößert. Keine Oedeme.

In der Gegend der rechten Fossa iliaca fühlt man eine harte, höckerige, mit der Bauchwand verwachsene Geschwulst, die sich nicht verschieben läßt und mit dem Os ilei in Zusammenhang zu stehen scheint; die Haut darüber ist nicht gerötet. Der rechte Oberschenkel ist im Hüftgelenk gebeugt und kann weder aktiv noch passiv gestreckt werden. Versuch der

[1]) Mit in Betrachtung sind dabei die im Abschnitt Pathologische Anatomie zitierten Sektionsbefunde verschiedener Fälle zu ziehen.

Streckung verursacht hochgradige Schmerzen. Vom Rectum aus ist der Tumor nicht palpabel. Patient klagt über heftige Schmerzen besonders in der rechten Lendengegend.

Probepunktion fördert schleimig-eitrige Flüssigkeit zu Tage.

Operation. 2. November 1896. Inzision der Haut und des Unterhautzellgewebes ca. 10 cm lang parallel der Crista ossis ilei. Dabei entleert sich eine geringe Menge dickflüssigen Eiters, in welchem kleine, stecknadelkopfgroße gelbe, rundliche Körnchen enthalten sind. Unmittelbar unter der Haut eine durch Granulationsgewebe zum großen Teil ausgefüllte Höhle. Diese wird mit der Schere gründlich ausgeräumt. Dabei gelangt man auf den M. psoas, von dem ein Teil durch Granulationsgewebe zerstört ist, ein Teil noch blasse Muskelfasern darbietet. Granulationen lassen sich weiter in die Tiefe entlang der rechtseitigen Beckenwand bis zur Synchondrosis sacro-iliaca verfolgen. Periost und Knochen erscheinen intakt. Alles Kranke wird so gründlich als möglich ausgeräumt. Die Tiefe der Wunde wird mit Jodoformgaze tamponiert, die Haut zum Teil durch Nähte geschlossen.

Die Granulationen werden an Dr. Hanau, Pathologischen Anatomen in St. Gallen geschickt; dieser konstatiert in denselben kolbentragende Aktinomyceskörner.

Verlauf. Am 6. Oktober Sekretion gering. 16. November Allgemeinbefinden ordentlich. Innerlich Kal. jodat. 10/200. 3mal täglich 15 ccm. Wunde mit Lugolscher Lösung gepinselt. 28. Dezember. Schmerzen im Bein. Abends hohe Temperaturen. Im Eiter zahlreiche typische Körnchen. 6. Januar 1897. Zustand verschlimmert sich. Schüttelfröste. Eiter von fäkulentem Geruch mit Fäcesbröckeln! 9. Januar. Schüttelfröste; immer hohe Abendtemperaturen bis 40,1. 20. Januar. Soporöser, elender Zustand. 24. Januar, Tod.

Die über 2 Monate sich erstreckende Temperaturkurve zeigt ziemlich regelmäßigen remittierenden Typus mit durchschnittlich niedrigem Niveau während der ersten Periode und irregulär remittierenden Typus im pyämischen Endstadium.

Autopsie. Bericht von Dr. Hanau: „An der Grenze von Cöcum und Colon ascendens trichterförmige in ein muskuläres Fistelwerk übergehende Fisteln; Processus vermiformis nur adhärent, aber am Durchbruch nicht beteiligt. Der Befund entspricht nach Hanau den bisherigen Erfahrungen bei Darmaktinomykose, die gewöhnlich vom unteren Ileum, Cöcum oder Col. ascendens und nicht vom Proc. vermiformis ausgeht. In den Lungen viele, etwa erbsengroße Abszesse mit sehr dickem Eiter, außerdem ein größerer dreieckiger Herd. Diese Herde sind jedenfalls hämatogen-metastatische. Aktinomyceskörner habe ich im Eiter derselben nicht gefunden. Vielleicht ist die Metastasenbildung nur septisch; doch spricht das gelbrötliche Gewebe mancher Abszesse für Aktinomykose."

2. Chronische im Verlauf von 8 Jahren oft rezidivierende „Perityphlitis". Ausgang vom Colon ascendens. Später Stadium der Abszedierung, Jauchung, Metastasierung. Amyloid. Marasmus. Tod.

Lüning und Hanau. Korrespondenzblatt für Schweizer Aerzte 1889, S. 48.

Emil G. machte im Herbst 1880 eine schmerzhafte Krankheit durch, welche die Aerzte als Blinddarmentzündung bezeichneten. 1884 zweite ernste Erkrankung mit Ileuserscheinungen. Patient erholte sich, litt aber viel an Leibschmerzen und Verstopfung. Im Juni 1887 neue schwere Erkrankung, vom Arzt als „Blinddarmentzündung" bezeichnet. Am 20. Dezember 1887 wieder heftiger Anfall mit hohem Fieber, Frost, Auftreibung des Leibes, Bildung einer Geschwulst in der rechten Seite des Bauches,

die sich schmerzhaft und hart anfühlte. Die Geschwulst wuchs langsam; Patient magerte ab.

Im April 1888 folgender Status: Patient anämisch und abgemagert. Bedeutender Kräfteverfall. Temperatur Abends 39,8, Morgens 38,4. Puls 100. In der rechten Bauchseite zwischen Nabel und Spina sup. faustgroße Geschwulst, in deren Umkreis die Bauchdecken derb infiltriert sind. Der prominente Teil der Geschwulst ist mit der Bauchhaut verwachsen, gerötet, ödematös, fluktuierend, schmerzhaft. Man gewinnt den Eindruck, daß die Anschwellung in der Tiefe des rechten Hypochondriums intraabdominal sich verliere. Patient klagt über heftige Schmerzen bei Bewegungsversuchen. Das rechte Bein wird möglichst unbeweglich und leicht flektiert gehalten.

Operation. 11. April 1888. Spaltung des Abszesses über der größten Prominenz. Es entleeren sich ca. $^3/_4$ l eines schmierigen, bräunlich-schokoladefarbenen, dickflüssigen, ausgesprochen fäkulent riechenden Eiters. Der eingeführte Finger gelangt in diverse, von morschem Gewebe ausgekleidete Gänge, die in verschiedener Richtung, teils unter der Bauchhaut, teils in der Muskulatur der Bauchwand und in die Tiefe verlaufen. In letzterer Richtung lassen sich deutlich Darmschlingen durchfühlen, die nur durch eine dünne Gewebsschicht vom Finger geschieden werden können. Nach oben erstrecken sich Abszeßgänge bis gegen den Rippenbogen, nach unten kommuniziert die Haupthöhle durch den Leistenkanal mit der Abszeßtasche im Serotum.

Verlauf. In den folgenden Tagen spärliche Eiterung. Abends leichtes Fieber. Am 19. Mai nochmalige Auskratzung. Im Juni neuer Abszeß am Rippenrande; im Eiter Aktinomyceskörner. Im September Spaltung eines Abszesses in der Leiste. Jetzt rapide Abmagerung. Stinkende Diarrhöe. 9. Oktober Tod.

Sektion (Hanau). Primäre Aktinomykose des Colon ascendens mit vielfacher fistulöser Perforation und Adhäsionsbildung. Processus vermiformis in Verwachsungen eingebettet, aber ohne wesentliche Veränderungen. Schleimhaut des Cöcum im ganzen blaß, nur stellenweise schiefrige Flecke. Im unteren Teil des Colon ascendens eine Strecke von 12 cm schiefrig gefärbt. Schleimhaut zeigt daselbst viele hirsekorn- bis linsengroße Geschwüre. Die kleineren mehr rundlich, die größeren etwas quer gestellt mit schwärzlichem Grund und dünnen, stark unterminierten Rändern.

Metastatische Aktinomykose der Leber (vgl. den im Kapitel Patholog. Anatomie in exstenso gegebenen Befund).

Perforation eines Leberherdes in eine Vena hepatica. Metastatische multiple aktinomykotische Abszesse beider Lungen. Pleuritische Verwachsungen beiderseits. Frischere Pleuritis serofibrinosa rechts. Aktinomykotische Durchsetzung der rechten Hälfte des Diaphragmas von der Leber aus. Perforation einer Fistel ins Rektum. Amyloidmilz und Leber. Anasarca der Knöchelgegend. Atrophie aller Organe.

3. Ausgang vom Wurmfortsatz. Beginn unter dem Bilde akuter eitriger Perityphlitis. Nach Inzision chronisches Stadium der Fisteleiterung. Operative Entfernung des Wurmfortsatzes. Heilung?

Aus der chirurgischen Klinik Greifswald (Friedrich). Dissertation Löwe.

A. Sch., Landarbeiter, 27 Jahre. Aufg. 29. Dezember 1903. Patient stammt aus gesunder Familie, war Soldat und ist nie ernstlich krank gewesen. Am 21. Juli 1903 erkrankte er unter Fieber und Schüttelfrost mit heftigen Sehmerzen in der rechten Bauchseite. Der gerufene Arzt stellte die Diagnose auf Blinddarmentzündung. Patient wird in ein Krankenhaus gebracht. Am 29. Juni Inzision links, wobei sich sehr viel Eiter entleert.

3 Tage später Inzision rechts in der Blinddarmgegend. 10—14 Tage später Vergrößerung des ersten Schnittes. Bildung einer Blasenfistel, die sich wieder schloß. Am 20. September Entlassung mit Fistel in der rechten Bauchseite. November. Bildung neuer Fisteln. 29. Dezember Aufnahme in die Klinik Friedrich.

Status. Blasses Aussehen. Herz und Lungen intakt. Puls und Temperatur normal. Urin und Stuhlgang in Ordnung. Keine subjektiven Beschwerden.

An der rechten Bauchseite 11 cm lange Narbe, in deren oberem Winkel eine talergroße Granulationsfläche. Ganze linke Unterbauchgegend zeigt teigige Konsistenz. Zweite Narbe links von der Mittellinie mit zwei Fisteln. Im dünnflüssigen, schleimigen Eiter Aktinomyceskörner. Die Sondierung der Fisteln führt überall in die Cöcalgegend.

Operation. 19. Januar 1904 (Friedrich). Die Bauchdeckenaktinomykose der linken Unterleibsseite wurde in großer Ausdehnung weit in das Gesunde hinein exstirpiert. Auf der rechten Seite wird die in der Ileocöcalgegend liegende Fistel umschnitten und in die Tiefe verfolgt. Dieselbe führt in andere Fistelgänge, teils verschlungener Art, die mit dem Processus vermiformis in direktem Zusammenhang stehen, so daß derselbe ganz augenfällig das Zentrum aller der Kanäle darstellt. Das Ende des Wurmfortsatzes ist nach oben umgebogen und ganz in schwieliges Narbengewebe und in die eitrigen, reichlich Aktinomyceskügelchen enthaltenden Granulationen eingebettet, während der ganze benachbarte Darmabschnitt, sowohl Cöcum und Colon ascendens, als Dünndarm vollständig frei von Granulationseinbettungen oder anderen entzündlichen Erscheinungen sind. Im peripheren Drittel des Processus vermiformis befindet sich eine Perforationsstelle, sonst erweist sich die Schleimhaut intensiv gewulstet und hyperämisch. Eine Lymphdrüse, die dem Processus vermiformis anliegt, ergibt mikroskopisch keinen aktinomykotischen Befund. Exstirpation des Wurmfortsatzes. Ausräumung des verdächtigen Granulationsgewebes.

Verlauf. Die Wunden granulieren langsam aus. Fisteln bilden sich nicht. Am 18. April Granulationen von frischem, gutem Aussehen. Keine Infiltration der Bauchdecken. Allgemeinbefinden ausgezeichnet. Gewichtszunahme. Spätere Nachrichten fehlen.

Wir sagten, daß es vorläufig ein Ding der Unmöglichkeit sei, klinisch eine Gruppe von Darmaktinomykose abzugrenzen, welche ihren Ausgang vom Dünndarm nehme. Grill hat, wie früher bemerkt wurde, sechs Fälle aus der Kasuistik zusammengestellt, bei welchen er diesen Ursprung annimmt; allein es bedurften seine Angaben der Korrektur. Die Fälle, bei welchen die Pilze im untersten Ileum über der Cöcalklappe durchwandern (Lubarsch, Hallauer u. a.), subsumieren wir am besten unter den Begriff Ileocöcalaktinomykose; wir können sie vom klinischen Bilde der Perityphlitis aktinomycotica nicht ablösen. Das Auftreten des Infiltrates in der Gegend des Nabels kann keineswegs etwa als ein Charakteristikum der Dünndarmaktinomykose oder derjenigen des Colon transversum gelten, denn meist handelt es sich hier, wie Poncet et Bérard betonen, um sekundäre Herde bei Lungen- oder Cöcalaktinomykose.

Deutlicher gibt sich die Erkrankung des Rectums[1]) zu erkennen.

---

[1]) Ausführliche Schilderung gehört zu den Krankheiten des Rectums in der Deutschen Chirurgie. Eine besondere Besprechung gibt Poncet in Gaz. hebdom. 1898 „De l'actinomycose ano-rectale".

Sie beginnt, sei sie primär oder sekundär entstanden, mit Diarrhöe und schmerzhaftem Stuhlzwang, Tenesmus. Nach Durchwachsung der Rektalwand entsteht Infiltration des perirektalen Gewebes. Das Rectum wird mit den übrigen Beckeneingeweiden, mit Ovarium und Tuben (Middeldorpf, Zemann), mit dem Kreuzbein verlötet, durch dicke Schwielen eingemauert, seltener stenosiert; die Prostata kann mitergriffen werden (Ransom). Die sich bildenden perirektalen Abszesse gelangen als fäkulente periproktitische Eiterung neben dem Anus oder entfernt von diesem im Foramen ischiadicum, in der Lumbalgegend, am Perineum, in den Bauchdecken zum Durchbruch, oder sie perforieren die Blase. Bei einem Falle v. Becks waren schließlich der ganze Rücken, beide Glutäalgegenden mit Fisteln bedeckt. Am rechten Oberschenkel reichte die Infiltration seitlich und vorn bis fast zum Knie, auch die Bauchdecken waren infiltriert. Der Mastdarm, stenosiert, bildete ein starres Rohr. Daneben Ascites, Durchfälle, hochgradigste Abmagerung — qualvolles Siechtum. Bei einem Falle Samters (Nr. XIX) ging der Prozeß vom unteren Rectum aus, verbreitete sich im umgebenden Zellgewebe, ummauerte den Uterus, ging vom Douglas'schen Raum bis zum Anfang der Lendenwirbelsäule, erreichte subperitoneal nach wenigen Wochen die linke Leistengegend und wanderte dann sukzessive aufwärts bis in Nabelhöhe, woselbst ein Jahr nach Beginn der Erkrankung eine Inzision gemacht wurde. Einen ähnlichen Befund mit Fistelöffnung am Nabel zeigte ein Fall Zemanns; das Rectum war verengt, in Schwielen eingebettet.

Das klinische Verhalten der Darmaktinomykome.

Wir kennen aus dem Kapitel „Pathologische Anatomie" die Besonderheiten dieser Form von Darmaktinomykose, die zirkumskripte Geschwulstbildung, die fehlende oder geringe Tendenz zur Propagation. Brabec hat versucht darzutun, „daß das Aktinomykom ein streng umschriebenes Krankheitsbild darstelle, das von dem Symptomenkomplex der Appendicitis aktinomycotica und der Aktinomykose überhaupt sehr verschieden sei". Richtig ist, daß das an diesen Fällen Beobachtete zum Teil wesentlich abweicht von dem, was wir nach der früher gegebenen Schilderung der drei klinischen Stadien an der Darmaktinomykose zu sehen gewohnt sind. Wir können hier wohl wie dort ein Stadium der Anfangserscheinungen erkennen, ferner ein dem Ganzen das Gepräge gebendes Stadium zirkumskripter Tumorbildung; es stimmt aber hier nicht die dort entworfene Schilderung des dritten Stadiums der diffusen Infiltration mit fistulöser Eiterung. Gleich muß aber auch da wieder der Einwurf gemacht werden, daß man bei verschiedenen Fällen der Kasuistik dieses spätere Stadium vielleicht nur deshalb nicht zu Gesicht bekommen hat, weil der Tumor operativ entfernt wurde. Es muß an jenen Fall von Borelius erinnert werden, bei dem eine Exstirpation nicht stattfand und nun dem Stadium der abgegrenzten Geschwulstbildung das typische Bild gewöhnlicher Aktinomykose mit dem bekannten brettharten, fistulösen Bauchdeckeninfiltrat folgte.

Nach Brabec wäre bei den Aktinomykomen das initiale Stadium „durch Symptome gekennzeichnet, die einerseits auf den ersten Anfall einer Appendicitis, anderseits auf einen heftigen Darmkatarrh hindeuten". Fieber, Erbrechen, Diarrhöe, allgemeine Schwäche, hauptsächlich aber kolikartige Schmerzen mit häufigem Sitz in der Ileocöcalgegend seien dazu geeignet, die Annahme einer Appendicitis zu bestärken. Aber während bei der letzteren ein Anfall auf den anderen folge, „treten hier die beschriebenen Symptome nur einmal" auf, um sofort dem zweiten Stadium, dem der „bestehenden Neubildung" Platz zu machen. Diese Darstellung mag für einzelne Fälle zutreffen, sie paßt keineswegs für alle, vor allem nicht für diejenigen, bei denen die Affektion nicht in der Cöcalgegend, sondern an anderen Darmteilen, z. B. am Colon transversum, sich entwickelt. Aber auch bei den Fällen mit Ausgang vom Cöcum kann von einem „einmaligen" Auftreten dieser Erscheinungen durchaus nicht immer die Rede sein; bei dem ersten Fall von Borelius z. B. war das Gegenteil der Fall, d. h. die Anfälle wiederholten sich häufig.

Ein zweites Stadium würde nach Brabec die Periode des in Entstehung begriffenen oder okkulten Tumors, ein drittes Stadium diejenige „des deutlich tastbaren oder sichtbaren Tumors" umfassen.

Ich kann mich mit dieser abermaligen Stadieneinschnürung nicht befreunden. Die folgende Darstellung dürfte das klinische Verhalten dieser Krankheitsvarietät — ein „streng umschriebenes" Krankheitsbild kann ich darin nicht erblicken — ungekünstelter in continuo skizzieren:

Kürzere oder längere Zeit vor dem Auftreten einer Geschwulst stellen sich Initialerscheinungen ein, ähnlich oder übereinstimmend mit denen, wie wir sie früher, als den Darmaktinomykosen überhaupt zukommend, geschildert haben: einmal, oder öfters in Intervallen auftretende kolikartige Schmerzen, welche je nach der Ausgangsstelle der Affektion verschieden, meist in die Cöcalgegend lokalisiert werden. Daneben bald Diarrhöe, bald Obstipation. Allmählich wird eine Geschwulst nachweisbar, die anfangs den Kranken gar nicht belästigt, öfters von ihm zufällig entdeckt, in anderen Fällen erst vom Arzte konstatiert wird und je nach dem Ausgangspunkte verschieden lokalisiert ist. Wir treffen sie in der Kasuistik meist in der Cöcalgegend, dann aber auch unter dem linken Rippenrande, links vom Nabel, über der Symphyse. Sie ist gut umgrenzbar, in verschiedenem Grade verschieblich, in einzelnen Fällen sogar hochgradig mobil; bei dem Kranken R. Maiers z. B. konnte das Aktinomykom des Colon transversum bis ins kleine Becken verschoben werden. Form und Größe sind verschieden angegeben. Bald sind die Tumoren oval, bald nierenförmig, bald abgeplattet glatt, bald höckerig, faust- oder gänseeigroß. Die Konsistenz wird übereinstimmend als derb, hart, unelastisch bezeichnet, die Druckempfindlichkeit als gering. Spontaner Schmerz fehlt oft ganz; die Kranken suchen nicht wegen Schmerzen den Arzt auf, sondern weil ihnen die oft rasch wachsende Geschwulst — Bayer spricht von „rapider" Größenzunahme — Besorgnis einflößt. Wird der so mobile Tumor nicht frühzeitig radikal exstirpiert, so kommt es allmählich auch hier zu Verwachsungen sowohl mit umliegenden Darmabschnitten als auch bei Ausgang vom Colon transversum, wie zwei

Fälle zeigen, mit dem Magen, ferner mit den Bauchdecken. Aber auch diese Bauchwandaffektion kann längere Zeit als gut abgegrenzter Tumor imponieren; sie kann aber auch, sich selbst überlassen — ich erinnere wieder an den ersten Fall von Borelius —, zu dem typischen, „landläufigen" Bilde diffus entzündlicher Infiltration mit eitersezernierender Fistel führen.

Künftige, auf ein größeres Beobachtungsmaterial gestützte Forschung wird da wohl manches noch zu ergänzen haben.

Kapitel V.

Diagnose und Differentialdiagnose.

„Pour faire le diagnostic d'une maladie il faut d'abord y penser," sagt ein französischer Autor. Die Aktinomykose wird bekanntermaßen oft nicht, meistens aber spät diagnostiziert. Sicher wird sie erst erkennbar durch den Nachweis der Strahlenpilze. So verhält es sich auch bei ihrem Auftreten im Darm. Im Anfangsstadium, zur Zeit, wo sie noch auf die Darmwand beschränkt ist, zur Zeit, wo noch kein Tumor, keine Infiltration vorhanden ist, dürfte sie kaum zu diagnostizieren sein, es müßte denn die Zukunft uns feinere, spezifische Reagentien bringen, feiner und sicherer als Tuberkulin. Die Anamnese wird selten einmal auf die Fährte führen: Kornähren hat schließlich fast jeder einmal im Mund gehabt. Am ehesten noch ist ein relativ frühzeitiges Erkennen bei der Rektalaktinomykose mit umfangreicher Oberflächenerkrankung des Darmes zu erwarten; Ransom konnte bei einem Falle zur Zeit, da der Patient an Meteorismus, Diarrhöe, abwechselnd mit Obstipation litt, in den schleimigen, blutgestreiften Stühlen die Drusen nachweisen; später, als die Erkrankung auf die Prostata übergegriffen hatte, fanden sich die Pilze im Urin.

In den Stadien, wo die Krankheit klinisch deutlicher sich offenbarend an die Oberfläche tritt, sind für das klinische Bild in seiner Totalität bei vielen Fällen das harte Infiltrat, die unregelmäßig langsam auftretende Erweichung mit lividem Kolorit der Haut, das Aufbrechen an verschiedenen Stellen, die multiple Fistelbildung und die lange Persistenz der Fisteln in schwieligschwartigem Gewebe die wesentlichsten differentialdiagnostischen Merkmale, welche, wenn sie auch noch nicht Gewißheit — solche bringt nur der pathognomonische Drusenbefund — über die Natur der Krankheit zu schaffen im stande sind, so doch intensiven Verdacht auf ihre Existenz erwecken müssen. Daran denken muß man! Das ist, wie bei vielen anderen seltenen Dingen, auch hier das Geheimnis des Erkenntnisvermögens. Die wichtigste, diagnostisch verwertbare Konsequenz liegt auf diesem Gebiete der Erfahrung, wie J. Israel 1885 sagt, auch heute noch darin, daß man gelernt hat, stets die Möglichkeit einer aktinomykotischen Darmerkrankung in den Kreis seiner Betrachtung zu ziehen, wenn man vor ätiologisch dunklen Fällen von chronischer Peritonitis, von Kot-

abszessen, von Beckenabszessen, von Darmtumoren steht. „Es wird dann häufig auf die Differentialdiagnose zwischen Krebs, Tuberculose und Aktinomykose hinauskommen.“ Tritt von Anfang der Krankheit an, sowie bei unserem Typus Nr. 3 der akuten Perityphlitis, der Krankheitsprozeß nicht unter dem Bilde der schleichenden Monoinfektion in Erscheinung, sondern als Mischinfektion mit fieberhafter Abszedierung, so treten allerdings die oben erwähnten aktinomykotischen Kriterien anfangs vollständig zurück. Die Eiterung beherrscht das Feld; Körner sind da oft noch nicht zu finden, und es kann erst der spätere Verlauf, die sorgfältige Beobachtung und Abwägung aller Erscheinungen das Wesen der Krankheit aufdecken.

Wie weit es möglich ist, die differentielle Diagnose ins einzelne durchzuführen, wird der Versuch zeigen, die weit häufigste Form der Intestinalaktinomykose, die ileocöcale, von anderen Affektionen zu unterscheiden. Am häufigsten kommen, wie wir aus dem früheren wissen, die Kranken erst zu einer Zeit in unsere Behandlung, wo schon ein Tumor vorhanden ist, sei er nun per rectum, per vaginam oder schon von außen palpabel. In dieser Phase der noch nicht zum Durchbruch nach außen gekommenen Krankheit wollen wir die Ileocöcalaktinomykose ins Auge fassen, und zwar zunächst im Stadium oder in der Form der intraabdominalen Tumorbildung, dann im Stadium des schon bestehenden Bauchdeckeninfiltrates:

I. Intraabdominale Tumorbildung.

a) Langsam chronische Bildung des Tumors. Entzündliche Erscheinungen, Fieber etc. fehlen noch. Vergl. das 1. Stadium des ersten vorn aufgeführten Krankheitstypus.

Wir hörten oben von Israel, daß es bei der Differentialdiagnose der Aktinomykose häufig auf die Unterscheidung von Krebs und Tuberculose herauskomme, und wir kommen bei der Trennung dieser Affektionen wieder auf jene Momente zurück, welche früher bei der Differenzierung des tuberculösen Ileocöcaltumors abgewogen wurden. Denken wir zuerst an die Konkurrenz maligner Neoplasmen.

Ileocöcalaktinomykose — Maligner Tumor. Wer das vorn abgebildete Präparat der von Hofmeister exstirpierten „intramuralen“ Cöcalaktinomykose, seine scharfe Umgrenzung und Form betrachtet, dabei den Status praesens liest, laut welchem keine Zeichen entzündlicher Vorgänge, keine Beteiligung der Bauchdecken, keine Spur von diffuser Infiltration vorhanden waren, der wird, wenn er zugleich bedenkt, daß selbst für die histologische Untersuchung des exstirpierten Tumors die Deutung eine äußerst schwierige war, sich sagen müssen, daß hier eine klinische Unterscheidung von einem Neoplasma ein Ding der Unmöglichkeit ist. Wir können wohl, nachdem wir jetzt wissen, daß es derartige, den gewöhnlichen Typus verleugnende Darmaktinomykosen gibt, daran denken, die Natur des Tumors vielleicht intuitiv erraten, nicht aber aus Symptomen herauskombinieren.

Es lautete bei dem ersten dieser Fälle die klinische „Wahrscheinlichkeitsdiagnose" auf Blinddarmkarzinom, beim zweiten auf entzündlichen Cöcaltumor (Tuberculose?). In der Meinung, maligne Tumoren vor sich zu haben, schritten auch Borelius und Bayer zur Exstirpation. Im übrigen verweise ich hinsichtlich der differentialdiagnostisch wichtigen Eigenschaften der malignen Cöcaltumoren, des Karzinoms und Sarkoms auf das bei der Cöcaltuberculose ausführlich Dargestellte. Beim Karzinom spielt das Alter eine wichtige, wenn auch nie entscheidende Rolle; von der Darmaktinomykose haben wir früher gesagt, daß sie am häufigsten im dritten und vierten Dezennium auftrete.

Sind die Aktinomycestumoren nicht derart zirkumskript, wie bei Hofmeisters Fällen, sondern mehr flach, der Fossa iliaca und der Beckenschaufel adhärent, dabei hart, langsam wachsend, so fallen vom Os ilei ausgehende Geschwülste, Osteosarkome sehr in die Wagschale. Der spätere Verlauf nur, die Art der Ausbreitung und des Wachstums werden einigermaßen sichere Unterscheidungsmerkmale liefern können.

Ileocöcalaktinomykose — Tuberculöser Cöcaltumor. Dieselben eben besprochenen zirkumskripten Aktinomycestumoren kommen auch da zur Verwechslung. Bei der Differenzierung des tuberculösen Cöcaltumors haben wir, um die Schwierigkeit resp. Unmöglichkeit der Unterscheidung zu illustrieren, den Aktinomycesfall Koertes angeführt, bei dem ohne Fistelbildung, ohne eitrige Einschmelzung ein derber, höckeriger, wenig verschieblicher, in der Darmbeingrube sitzender Tumor sich gebildet hatte und als maligne Neubildung angesehen wurde. Ein Moment konnte hier an Aktinomykose denken lassen; es heißt, die Geschwulst habe sich unter dem Bilde einer chronischen Blinddarmentzündung entwickelt. Am exstirpierten Präparat wurde histologisch zuerst Sarkom diagnostiziert und erst später bei einer Revision des Präparates Aktinomykose festgestellt.

Vom tuberculösen Ileocöcaltumor sagten wir, daß er kein hervorstechendes pathognostisches Zeichen darbiete, welches ihn zu erkennen gibt, daß die Summe der Adjuvantien, die Anamnese, tuberculöse Heredität, Skrofulose in der Jugend, vor allem der sichere Nachweis anderer vorhanden gewesener oder noch vorhandener tuberculöser Affektionen an Lungen, Knochen, Lymphdrüsen eine Vermutungs- oder Wahrscheinlichkeitsdiagnose zulassen. Die häufige Beteiligung der Lymphdrüsen am Krankheitsprozeß unterscheidet, wie wir wissen, die Tuberculose wesentlich von der Aktinomykose; allein beim Cöcaltumor ist ein Abtasten der pericöcalen Lymphdrüsen oft unmöglich, anderseits können bei der Aktinomykose die Lymphdrüsen durch Sekundärinfektion geschwellt sein. Vom Tuberculin können wir keinen deutlichen Fingerzeig erwarten, da es bei beiden Affektionen allgemeine und örtliche Reaktion hervorrufen kann.

Es fallen weiter in Betracht alte perityphlitische Residuen anderen Ursprungs, von denen wir ebenfalls bei der Cöcaltuberculose schon gehört haben, wie leicht sie zu Irrtümern Anlaß geben können. Ferner kann eine Ostitis tuberculosa ossis ilei im Anfang genau

dasselbe Bild der harten, tiefliegenden, der Darmbeinschaufel oder der Vorderfläche der Symphysis sacroiliaca aufsitzenden, lange Zeit stationär bleibenden Resistenz darbieten, und genau so die Psoaskontraktur mit Flexion im Hüftgelenk bedingen, wie wir es bei der Ileocöcalaktinomykose so oft sehen. Ich habe einen derartigen Fall aus meiner Erfahrung vor Augen, bei dem die richtige Diagnose erst nach erfolgter Abszedierung, und nachdem auch an anderen Körperstellen tuberculöse Herde aufgetreten waren, gestellt werden konnte. Senkungsabszesse von der Wirbelsäule her können anfangs dieselbe harte, tiefe Resistenz, dieselbe Psoitisstellung bewirken; doch vermag hier die genaue Abtastung der Wirbelsäule Anhaltspunkte über die Provenienz zu geben. Bei retroperitonealer lumbaler Ausbreitung des Infiltrates sind Verwechslungen mit Perinephritis anderen Ursprungs möglich. Bei einem der Fälle von Lanz war der Tumor unter dem rechten Rippenbogen derart beweglich, daß der Arzt eine Wanderniere diagnostizierte und eine Bandage verordnete. Dieselbe Vermutung lag nahe bei R. Maiers Fall, bei dem eine bis ins kleine Becken verschiebbare Geschwulst von „Nierenform" zu tasten war. Erkrankungen der Gallenwege, Karzinom der Gallenblase fallen ebenfalls in Betracht. Wollte man alle begangenen und möglichen Irrtümer der Diagnostik aufzählen, so müßte, wie Herz sagt, die ganze Pathologie des Unterleibs und seiner Hüllen durchgenommen werden. Samter legt nach Erfahrungen aus der Klinik v. Mikulicz's diagnostisches Gewicht auf das subakute oder subchronische Auftreten doppelseitiger, ziemlich symmetrisch gelegener Geschwülste der Regio hypogastrica beiderseits, welche, aus der Tiefe des großen Beckens herauswachsend, die Neigung zum Durchbruch zeigen, während gleichzeitig vom Mastdarm aus das Beckenzellgewebe infiltriert zu finden sei.

b) Intraabdominaler Tumor mit entzündlichen Erscheinungen.

Perityphlitis aktinomycotica — Gewöhnliche akut eitrige Perityphlitis; perforative Appendicitis. Sehr oft, ja fast immer ist, wie wir früher sagten, bei den akut mit Fieber einsetzenden Cöcalaktinomykosen anfangs „eitrige Perityphlitis" diagnostiziert worden, und um eine solche handelt es sich ja tatsächlich auch. Wir haben die Erscheinungsformen der gewöhnlichen perityphlitischen Eiterung vor uns, die Krankheit wird, so nahmen wir an, meist erst als Wirkung einer Doppel- oder Polyinfektion manifest; die Grundkrankheit ist maskiert. Wir haben auch im Kapitel Aetiologie der Möglichkeit Raum gegeben, daß die Aktinomykose auf dem Boden einer gewöhnlichen Perforativappendicitis sich entwickeln könne. In diesem Stadium der noch geschlossenen perityphlitischen Eiterung ist ohne Probepunktion (dicke Kanüle!) mit Nachweis der Pilze die Unterscheidung der Aktinomycesperityphlitis von der gewöhnlichen Perforativappendicitis nicht möglich. Die Kriterien, welche Lanz, gestützt auf das damals (1892) ihm vorliegende kleine Material als generell angeführt hat, sind heute nur noch zum Teil stichhaltig. Zutreffend bleibt wohl, daß der entzündliche Tumor bei der Aktinomykose sich nie so ganz zurückbilden

wird, wie bei der gewöhnlichen Perityphlitis, und daß im allgemeinen bei der ordinären Perityphlitis die Infiltration eine zirkumskriptere ist als bei der aktinomykotischen.

2. Die Infiltration hat die Bauchwand ergriffen.

Was für das Bauchdeckeninfiltrat der Aktinomykose kennzeichnend ist, die Härte, das langsame Weiterkriechen, die schwierige Abgrenzung, das livide Kolorit, wurde im vorausgehenden bei Besprechung der diagnostischen Merkmale im allgemeinen hervorgehoben. Ist die intraabdominale Geschwulstbildung gering, sind die Bauchorgane wenig affiziert, so kann es den Eindruck machen, als ob der aktinomykotische Tumor von der Bauchwand seinen Ursprung nähme, in ihr sich entwickelt habe, und es sind bei Fällen dieser Art Verwechslungen mit gutartigen und bösartigen Bauchgeschwülsten wiederholt vorgekommen. Volkmann stellte (Dissertation Glaser) die Diagnose auf Fibrom bei einem unterhalb des Nabels sitzenden, faustgroßen, steinharten Tumor, der mit der Haut fest verwachsen war, dagegen sich nicht in die Tiefe der Abdominalhöhle zu erstrecken schien. Die Inzision eröffnete eine mit mächtigen Schwielen umkleidete, körnerhaltige, Eiter entleerende Abszeßhöhle. v. Beck diagnostizierte ein Fibrosarkom der Bauchdecken, dabei den Verdacht auf Aktinomykose äußernd, bei folgendem Befund: die Geschwulst war hühnereigroß, leicht höckerig, sehr derb, saß im rechten M. rectus abdom. fest, entwickelte sich aber mit einem Abschnitt nach links über die Mittellinie: nach der Tiefe in die Bauchhöhle konnten Fortsätze nicht nachgewiesen werden. Bei der Operation wurde der fibröse Tumor aus dem M. rectus ausgelöst, dann in seiner Mitte gespalten und nun fanden sich in dem harten, fibrösen Geschwulstgewebe mehrere stecknadelkopf- bis erbsengroße Erweichungsherde mit graurötlichen Granulationen, dazwischen gelbe Körnchen mit Pilzdrusen. Im Bett des exstirpierten Tumors wurde eine feine Fistelöffnung entdeckt, welche im Colon ascendens vier Finger breit über dem Cöcum mündete.

Außer fibrösen Geschwülsten sind gummöse Infiltrate der Bauchdecken in Frage gekommen. Engelmann berichtet über dieses Vorkommnis bei einem Fall aus dem Krankenhaus Riga: das Bild, das sich bei der Operation bot, bewies, daß es sich nicht um einen einfachen Abszeß handelte. Die Art des Sekretes und die Schwartenbildung legten den Verdacht auf Aktinomykose nahe; die mikroskopische Untersuchung des Sekretes und der Schwarten bestätigte diese Diagnose anfangs nicht, und es wurde, da auch ein tuberculöser Prozeß durch die histologische Untersuchung ausgeschlossen war, als das wahrscheinlichste eine gummöse Erkrankung in den Bauchdecken angenommen.

Steht das Bauchdeckeninfiltrat mit einem intraabdominalen Tumor nachweisbar in Zusammenhang, so können sich, wie französische Autoren (Hinglais, Poncet et Bérard) besonders betonen, große Aehnlichkeiten mit infizierten phlegmonösen Darmkarzinomen bieten; es können diese gleich der Aktinomykose langsam, schmerz-

und fieberlos sich entwickeln und, schwer abgrenzbar, die Bauchdecken infiltrieren. Einen malignen Ovarialtumor hielt Regnier bei seinem Falle für wahrscheinlich. Verschiedene Vergleichungspunkte zeigt ferner die trügerisch variable, so oft zu Ueberraschung führende Peritonitis tuberculosa mit abgesacktem Exsudate, tumorvortäuschenden Verwachsungen und Darmkonglomeraten.

Ist, wie wir aus allem sehen, das Erkennen der Darmaktinomykose überhaupt eine schwierige Sache, so bedingt die ganze Natur ihres Wanderprozesses, daß eine genaue topische Diagnose noch schwieriger ist. Außer bei der Ileocöcalaktinomykose werden sich Ausgangspunkt und Sitz der Erkrankung nach dem, was wir vom klinischen Bilde gehört haben, höchstens noch bei der Rectalaktinomykose einigermaßen sicher diagnostizieren lassen, gestützt auf die früher gegebenen Symptome, die ich hier nicht wiederholen will. Meist wird es nur um Feststellung des Sitzes der Erkrankung im Rectum sich handeln können; ob dasselbe primär oder sekundär afficiert wurde, dürfte nur in ganz seltenen Fällen mit Sicherheit zu eruieren sein.

Kapitel VI.

Prognose.

Bei der Infektion des Organismus durch den Aktinomyces machen sich mit Variationen und Modifikationen dieselben Gesetze geltend, wie wir bei anderen Infektionskrankheiten sie kennen. Es kommt zu denselben höchst komplizierten Vorgängen der Wechselwirkung zwischen Säften, Zellen und Geweben des Organismus einerseits und den Eigenschaften des Infiziens andererseits. Verschiedene Menge und Virulenz der Parasiten, Verschiedenheiten des invadierten Körpers am Orte des Einbruchs sowohl wie im gesamten Organismus bilden die Faktoren, bestimmen das variable Verhältnis, aus welchem der Ausgang des Kampfes resultiert.

Alle Berichte stimmen darin überein, daß die Möglichkeit einer definitiven Heilung der Aktinomykose in erster Linie vom Sitze der Erkrankung abhängig ist. Die Gefahr, welche dem Körper droht, sagt Partsch, hängt wesentlich von dem Orte der Pilzansiedelung, von der Dignität der betroffenen Organe und von deren Zugänglichkeit für operatives Eingreifen ab. Am günstigsten stellen sich demgemäß die Erkrankungen des Kopfes und Halses, sowie der äußeren Haut, am ungünstigsten diejenigen der inneren Organe, vor allem der Lungen, dann der Abdominalhöhle. Es leuchtet ein, daß bei der Darmaktinomykose die lebenswichtige Bedeutung sowohl des zuerst ergriffenen, als der bei der Kontinuitätsausbreitung in Gefahr stehenden benachbarten und entfernteren Organe eine größere sein muß, als bei der Oberflächenerkrankung an Kiefer und Wange. Die Prognose stellt sich schlecht, wo die Infektion in der Tiefe des Bauchraumes sich ausbreitet, besonders wenn sie rasch die bequeme Straße des retroperitonealen und prävertebralen Zellgewebes erreicht und hier

nach allen Seiten sich auszudehnen vermag, und ganz besonders ungünstig wird der Verlauf beeinflußt durch virulente Mischinfektion, durch Einbruch in die Venen des Pfortadergebietes und Metastasenbildung in der Leber, ferner bei langer Eiterung durch die amyloide Degeneration der Bauchorgane. Am günstigsten wird im allgemeinen die Voraussage dann, wenn der Prozeß bald an die Oberfläche tritt, wenn er mit den schon fest verwachsenen Darmschlingen direkt auf die vordere Bauchwand übergreift. In diesem Fall wird auch die Affektion der chirurgischen Behandlung, die entscheidenden Einfluß auf den Ausgang haben kann, am ehesten zugänglich. Sonst ist ja in dieser Beziehung die Darmaktinomykose gegenüber der Lokalisation an Wange, Kiefer, Hals, Haut wesentlich im Nachteile. Der Prozeß bleibt lange latent, wird für das Messer erst in späten Stadien erreichbar, und es kann nur in den wenigsten Fällen — wir haben sie unter dem Titel Aktinomykome zusammengefaßt — eine gründliche Entfernung der erkrankten wurmstichigen Partien vorgenommen werden.

Schlange ist der Meinung, daß auch die Darm- und Bauchdeckenaktinomykose „sehr" zur Spontanheilung neige. Diese Ansicht scheint mir nach dem, was ich selbst erlebt habe und aus den Berichten der Literatur ersehe, unbedingt zu optimistisch. Fälle definitiver Selbstheilung sind jedenfalls äußerst selten. Als Beispiel wird in der Literatur ein Fall Brauns angeführt[1]): Bei schwerer, tumorbildender, abszedierender Aktinomykose wurde hier nur ein Abszeß gespalten; radikales Eingreifen verweigerte der Kranke. Dieser wurde „in elendem, abgemagertem Zustande" nach Hause geholt und es wurde die Prognose „äußerst schlecht" gestellt. Umso erstaunter war Braun, den Mann ein Jahr später kräftig und von blühendem Aussehen zu finden. Bei roborierender Behandlung, Arsen innerlich und Bestreichen der Tumorgegend mit Jodkalilösung, hatten sich spontan verschiedene Abszesse geöffnet, die Geschwulst verschwand vollständig und die Fisteln vernarbten. Von 7monatlichem Stillstand nach einfacher Abszeßinzision, ohne daß dem Uebel in der Tiefe mit dem Messer auf den Leib gerückt wurde, berichtet auch M. Mayer bei dem Falle, von dem wir früher erwähnten, es seien über 2 l Eiter entleert worden.

Im ganzen muß man da, wo es zu anhaltender temporärer Heilung, zu nicht schnell auftretendem Rezidiv kommt, schon sehr zufrieden sein. Alle Berichte über vollständige Heilung, die nicht über eine längere Reihe von Jahren sich erstrecken, sind mit Vorsicht aufzunehmen. „La guérison définitive ne peut être affirmée que plusieures années après la fermeture de la dernière fistule et la disparition de la dernière tuméfaction," sagt Poncet. Die Aktinomykose anderer Organe ist, wie derselbe Autor hervorhebt, reich an Beispielen von latentem Parasitismus; wir sehen auch darin wieder die Analogie zur Tuberculose. Nirgends zeigt sich diese trügerische Erscheinung häufiger als bei der abdominellen Aktinomykose. Als Paradigma stellen Poncet et Bérard den von uns in der historischen Ein-

[1]) Siehe Literaturverzeichnis. Ueber Aktinomykose beim Menschen; Fall 1 der eigenen Kasuistik.

leitung schon erwähnten Fall Blaschkos hin mit seinem eminent protrahierten Krankheitsverlauf. Der betreffende Patient erkrankte unter den Erscheinungen einer Febris gastrica. Nach Beseitigung des Fiebers blieben Beschwerden an einer zirkumskripten Stelle der Regio hypogastrica sinistra zurück. 6 Monate später erst entstand dann an eben dieser Stelle eine schmerzhafte Geschwulst. Nachdem dann die Affektion 2 Jahre lang „ohne Rückwirkung auf den Gesamtorganismus" lokalisiert geblieben, kam es zur metastatischen Generalisation der Mykose und zum Exitus.

Richtig ist, daß, wie bei obigem Falle Brauns, nach kleinen, die vis medicatrix naturae unterstützenden Eingriffen, d. h. nach Inzisionen, welche dem Eiter aktinomykotischer Abzesse samt den Pilzkörnern Abfluß verschaffen, oft Besserung zu konstatieren ist. Je besser der Sekretabfluß, desto günstiger verläuft die Erkrankung. Mit Recht wohl wird dabei der mechanischen Entfernung der Pilze das Hauptgewicht beigelegt. Die Annahme (Garrè, Chirurgenkongreß 1892, Lanz, Illich), daß der Luftzutritt den anaerobiotischen Aktinomyces in seinen vitalen Eigenschaften schädige, hat insofern an Wahrscheinlichkeit eingebüßt, als spätere bakteriologische Untersuchungen und Beobachtungen der Kulturen ergaben, daß der Pilz ein strenger Anaerobier nicht ist, und als klinische Erfahrungen über Oberflächenherde zeigten, daß diesem Faktor nur eine untergeordnete Bedeutung zukommen kann (Prutz). Auch die Beeinträchtigung der Vitalität des Parasiten durch sekundär eindringende Infektionserreger, wie sie Garrè vermutete, kann als unterstützender Heilfaktor kaum in Betracht kommen; alles was wir in Bezug auf Mischinfektion beobachten und wissen, spricht mehr dagegen als dafür.

Wie sich nun die Prognose der Darmaktinomykose bei zweckmäßiger Therapie, speziell bei chirurgischer Behandlung gestaltet, ist im folgenden Kapitel zu untersuchen.

Kapitel VII.

Therapie.

Ueber die Therapie der Aktinomykose ist das letzte Wort noch nicht gesprochen. Wie bei der chirurgischen Tuberculose, wie beim Karzinom, so wird auch hier von der künftigen Forschung erwartet, daß sie dereinst ein „spezifisches" Mittel, schonender als das Messer des Chirurgen, uns beschere. Vorläufig kann, mag der Strahlenpilz sich einnisten wo er will, das einzige vor Rezidiven schützende Kampfverfahren nur die radikale Ausrottung seiner Nester, die Exstirpation im Gesunden sein. Leider sind dazu, wie ich schon im vorhergehenden Abschnitte betonte, bei der Darmaktinomykose die Chancen bei weitem nicht so günstig, wie bei verschiedenen anderen Lokalisationen. Ausrotten „mit Stumpf und Stil" ist da schneller gesagt als getan. Wo der tückische Feind hinter dicken Wällen von Bindegewebe verbarrikadiert, in weithin verzweigten Minengängen sich versteckt hält, ist

ihm schwer beizukommen, und nur zu oft müssen wir vor ihm die Waffen strecken.

Was bis jetzt therapeutisch auf diesem Gebiete geleistet wurde und geleistet werden kann, soll im folgenden dargelegt werden.

Die chirurgische Behandlung.

Operationen bei zirkumskripten Aktinomykomen des Darmes.

Im Abschnitt Pathologische Anatomie haben wir schon die Formen und Stadien der Darmaktinomykose kennen gelernt, welche zu einer radikalen operativen Therapie sich eignen; es sind jene sehr seltenen abgegrenzten Tumoren, die Aktinomykome, welche, wofür der Beweis erbracht ist, ohne große Nebenverletzungen vollständig exstirpiert werden können. Nach den Untersuchungen Heinzelmanns über die Endresultate der Aktinomykosebehandlung in der v. Brunsschen Klinik waren die beiden von Hofmeister operierten uns bekannten Fälle nach 3 und 4½ Jahren „vollkommen geheilt". Von 11 nachuntersuchten abdominalen Aktinomykosen waren nur 3 vollständig geheilt, darunter diese beiden — eine bemerkenswerte Tatsache! Ebenso gründlich konnte das Analogon zu den Hofmeisterschen Tumoren, die Geschwulst bei dem Falle R. Maier, exstirpiert werden. Es wurden dabei 25 cm vom Colon transversum reseziert. Zur Entlastung der Naht wurde eine Cöcalfistel angelegt. Heilung. Ueber das spätere Befinden liegen keine Nachrichten vor. Borelius brachte von seinen hier mehrfach besprochenen 3 Fällen 2 durch Exstirpation zur Heilung. Bei dem einen resezierte er das erkrankte Ileocöcalsegment, beim anderen 10 cm vom Colon transversum nebst einem Teil der Bauchwand. Beide Patienten wurden von der Operation geheilt. Bei dem letzteren, wo die Diagnose durch den Nachweis der Drusen sicher gestellt ist, wurde 1 Jahr später völlige Gesundheit konstatiert. Analog diesem letzteren Falle resezierte Bayer samt dem durchwachsenen Stück Bauchwand 13 cm Colon; die Kranke starb nach 3 Tagen. Brabec konnte die im Omentum majus sitzende Geschwulst vom Colon transversum ablösen und mit einem Stück Peritoneum parietale exstirpieren. Patientin wurde mit Fistel entlassen und kehrte nach 2 Monaten mit einem walnußgroßen Infiltrate in der Gegend des Bauchschnittes zurück.

Wie bei der Cöcaltuberculose, so sehen wir auch hier bei einem Fall eine partielle Darmwandresektion ausgeführt. Es ist der ebenfalls schon erwähnte Fall v. Becks, bei dem ein Fibrosarkom der Bauchdecken diagnostiziert worden war. Entlang dem Fistelgang wurde von der Bauchdecke in ihrer ganzen Dicke ein 3 cm breiter und 20 cm langer Streifen exzidiert. Die Fistelmündungsstelle im Darm und die Infiltrationszone des Colons und Cöcums wurden breit im Gesunden ausgeschnitten und der Darm durch Etagennaht geschlossen. Nach erfolgter Heilung wurde Jodkaligebrauch noch monatelang fortgesetzt. Nach brieflicher Mitteilung des Operateurs befindet sich Patientin 1906 vollkommen gesund. Mit glücklichem Ausgang resezierte Payr eine

durch Aktinomykose bedingte Stenose des Colon transversum; die damit in Zusammenhang stehende Bauchdeckenaktinomykose heilte darnach von selbst aus. Aeußerst schwierig gestaltete sich die Exstirpation bei dem uns schon bekannten Falle Koertes: die Cöcalgeschwulst war mit der Bauchwand und der Fossa iliaca verwachsen, eine Dünndarmschlinge mit ihr adhärent. Nach der Resektion wurde ein Anus artificialis angelegt. Die Kranke erlag $8^1/_2$ Monate nach der Operation der fortschreitenden Aktinomykose. Koerte schließt aus dieser Erfahrung: „Die Aktinomykose des Blinddarmes ist für die Exstirpation nicht geeignet; wäre die Diagnose in unserem Falle rechtzeitig gestellt worden, so wäre die Enteroanastomose wohl besser am Platze gewesen.“ Ungeheilt blieb auch ein auf Czernys Klinik (bei Schiller) mit ausgedehnter Darmresektion behandelter Fall von Perityphlitis aktinomycotica. Trotz Amputation des Wurmfortsatzes, trotz mehrfach wiederholter schwerer Eingriffe, trotz Tuberculin- und Jodkalibehandlung ging der Prozeß weiter und ergriff das Colon descendens. Von diesem wurden 14 cm reseziert. Patient wurde mit Kotfistel entlassen.

Besonders geeignet zu radikaler Ausrottung würde die Aktinomykose des Wurmfortsatzes dann sein, wenn sie frühzeitig zu diagnostizieren wäre, d. h. zu einer Zeit, wo der Prozeß auf dieses Organ beschränkt ist; allein wir wissen, wie es mit dieser Frühdiagnose steht, wie latent diese Affektion im Anfang meist verläuft. Bei dem öfters erwähnten Falle Friedrichs war die Situation noch relativ günstig, wenn auch schon die Bauchdecken mitergriffen waren; es wurde die erkrankte Partie der letzteren exzidiert, der Wurmfortsatz samt einem pfennigstückgroßen Teil der Darmwand reseziert, die Wunde mit Jodoformgaze tamponiert. Der Verlauf war ein sehr günstiger. Das Allgemeinbefinden des Patienten besserte sich von Tag zu Tag. Der Heilungsverlauf der Wunden war ein glatter, so daß der Kranke am Ende des dritten Monats nach der Operation mit nur noch schmalen Hautdefekten und mit guten Wundgranulutionen entlassen werden konnte.

Operationen bei diffus infiltrierender Aktinomykose.

Außer diesen aufgezählten totalen und partiellen Darmresektionen bei begrenzten Herden sind nun auch höchst ausgedehnte Exstirpationen bei diffusen Erkrankungen ausgeführt worden. Die folgenden Beispiele illustrieren dies: Bei dem zweiten von Lanz beschriebenen Fall hat Kocher, nachdem alle Rezidivoperationen mit scharfem Löffel und Thermokauter nutzlos geblieben, die „außerordentlich eingreifende“ Operation der Totalexstirpation mit Resektion eines großen Stückes der Beckenschaufel vorgenommen. Eine Heilung war zu der Zeit, da Lanz referiert, noch nicht zu konstatieren, wohl aber bedeutende Besserung. Noch umfangreicher fast waren Operationen Helferichs bei Perityphlitis aktinomycotica. Es wurde (siehe Isemer, Fall 2) der Wurmfortsatz amputiert, der N. cruralis reseziert, die infiltrierte Regio iliaca und inguinalis ausgeräumt, ein Teil der Darmbeinschaufel abgetragen. — Gestorben nach 4 Wochen. Es

wurden bei einem anderen Fall (Teckener, Fall 2) der obere Teil des Beckenkammes und die Spina ant. sup. mit dem Meißel abgeschlagen, dann die erkrankten Weichteile mit Messer und scharfem Löffel, so gut es ging, entfernt. Die große, vielbuchtige Höhle war gegen das Peritoneum durch eine dicke, mit aktinomykotischen Einsprengungen durchsetzte Schwiele getrennt, diese wurde in Scheiben abgelöst. Zwei dabei entstandene kleine Risse im Peritoneum wurden vernäht. Der Prozeß ging unter dem Ligamentum inguinale mit den Muskeln und Vasa cruralia hindurch auf den Oberschenkel, hier einen Teil des M. quadriceps zerstörend, ferner an der vorderen Beckenwand hinunter in die Gegend des Foramen obturatum. Alles makroskopisch krank erscheinende Gewebe wurde entfernt; nur an den großen Gefäßen und gegen die Symphysis sacro-iliaca hin ließ sich die Entfernung aller Granulationen und Schwielen nicht vornehmen. „Die kolossale Höhle" wurde mit 5%iger Jodkalilösung ausgespült und tamponiert. — Auch dieses schwere Ringen war nicht von Sieg gekrönt; Tod nach 2 Monaten.

Besseren Erfolg hatte Ewald bei einer Kranken, die er der Gesellschaft der Aerzte in Wien als „operativ geheilte Bauchaktinomykose" vorstellte. Bei diesem wieder unter dem Bilde der Perityphlitis beginnenden, nach verschiedensten Richtungen sich ausbreitenden Prozeß, wurde in vier Sitzungen vorgegangen. Es wurde das in Psoas und Iliacus eingedrungene Infiltrat durch einen hoch in die Lende hinaufreichenden Schnitt unter Abhebung des Peritoneums freigelegt und ausgeräumt; es wurde der zum Oberschenkel vorgedrungene Prozeß bis rings um den Schenkelhals verfolgt, endlich eine gegen die Blase vorgedrungene Masse exkochleiert. Die Patientin erholte sich „und die Rekonvaleszenz ging der Vollendung entgegen". Ob der erzielte schöne Erfolg ein dauernder war, ist mir nicht bekannt; ich erinnere auch hier an die im Kapitel Prognose zitierten skeptischen Worte Poncets.

Aus allem, was bei dem bisherigen Bestreben nach radikaler Ausrottung der Infektionsherde auf dem Gebiete des Darmkanals geleistet wurde, geht hervor, daß zur Erzielung von Dauerheilung nur abgegrenzte Aktinomykosen, umschriebene Bauchdecken- und Darmtumoren sich eignen. Wie weit operativ gegangen werden darf, soll nicht durch schablonenhafte Vorschriften fixiert werden; es bleibt dem Ermessen, dem Takte des Chirurgen anheimgestellt, dem Falle sich anzupassen, in der gegebenen Situation über Tun und Lassen zu entscheiden. Bei der Aktinomykose heißt es überhaupt individualisieren: typische Operationen gibt's da nicht! Im ganzen aber spricht die Erfahrung dafür, daß man bei den diffusen Indurationen mit weithin verzweigtem Fistelsystem mit den „heroischen" Operationen zurückhalten sollte. Man arbeitet da stundenlang mit Messer, Löffel und Schere und kommt doch nicht zu Ende. Bei zähester Kühnheit doch nur halbe Arbeit, doch nur Stückwerk!

In der weit überwiegenden Mehrzahl der in Behandlung kommenden Fälle ist eine Radikaloperation von vornherein nicht ausführbar. Man hat sich auf breite Eröffnung, ausgiebige Bloßlegung der Ablagerungsherde zu beschränken, um die Ausstoßung der Pilzmassen

zu ermöglichen. Die Fistelgänge werden gespalten, das Granulationsgewebe wird mit dem scharfen Löffel entfernt, die Wandung der Gänge mit dem Thermokauter behandelt. Die Wunden werden drainiert und tamponiert. Daß bei einer Anzahl von Fällen durch bloße Inzision von Abszessen Besserung, ja Heilung angebahnt wurde, ist früher schon gesagt. Wie bei anderen Kranken, so bei demjenigen Gangolphs, schließlich nach unausgesetztem Kämpfen, bei vielmonatlicher Behandlung und immerwährender Rezidivierung der Bauch in allen Regionen mit Inzisionen bedeckt und mit Drainröhren gespickt wurde, zeigt das kolorierte Bild am Ende des Werkes von Poncet et Bérard — ein wahres Martyriumsgemälde!

Zu operativer Behandlung von Komplikationen bietet die Darmaktinomykose mancherlei Indikationen. Metastatische Abszesse müssen eröffnet und drainiert werden. Eiterung im Hüftgelenk machte wiederholt (Partsch, Schlange) die Resektion notwendig. Durch Stenosenbildung kann bei unmöglicher Resektion, sowie bei der Tuberculose die Enteroanastomose oder Darmfistel indiziert sein.

Bei Behandlung der von den Granulationen gereinigten Herde sind im Laufe der Jahre alle möglichen antiseptischen Lösungen und Gazen versucht worden. Feuchte Verbände mit Borlösung, parenchymatöse Injektionen von Sublimat (Illich), von Jodkalilösung (Rydygier), Bepinseln mit Argent. nitric., Jodtinktur, Alkoholumschläge u. s. w. Etwas Spezifisches kommt keinem dieser Mittel zu. Ueber den Wert der Jodkalibehandlung ist im folgenden ausführlich die Rede. Nach meiner eigenen Erfahrung möchte ich zur Tamponade die Jodoform- und Vioformgaze empfehlen, zur Bepinselung der Fistelgänge die Jodtinktur, bei jauchiger Eiterung und zur Bespülung überhaupt Wasserstoffsuperoxyd, bei Pyämie Credés Collargol, intravenös oder durch Schmierkur, allen diesen Mitteln nur unterstützende Wirkung zuschreibend.

Medikamentöse Therapie. Kombiniert interne und operative Behandlung.

Aus den Beobachtungen der Tierärzte sowohl, wie aus den Untersuchungen und klinischen Erfahrungen beim Menschen ist mit Sicherheit zu schließen, daß wir im Jodkalium, wenn auch keineswegs ein Specificum, so doch ein gutes Heilmittel bei der Aktinomykose besitzen. Seine Wirkung tritt lange nicht bei allen Fällen in Erscheinung, ist aber bei einer großen Zahl zweifellos zu konstatieren. Ueber die Art dieser Wirkung herrscht keine Klarheit.

Nocard, Dor, Bérard et Rivière ließen in vitro Jodlösungen auf Aktinomyceskulturen einwirken — ohne jeden Erfolg. Die Lösung 1 : 100 „diminuait ni leur richesse, ni leur rapidité de prolifération“ (nach Poncet et Bérard). Auch nach Jurinkas Versuchen werden die Pilze durch das Jodkalium nicht getötet. Niemals haben nach seiner Beobachtung bei dieser Behandlung abgestorbene Pilzmassen die Abszesse verlassen; angelegte Reinkulturen gingen auch dann auf, wenn das Eitermaterial einem Patienten entstammte, der monatelang der Jodkalitherapie unterworfen war. Prutz bestätigte, daß im

Versuchstier die Lebensfähigkeit des Aktinomyces nicht vernichtet werde. Seine heilsame, die Gewebe beeinflußende Wirkung bestehe darin, daß eine Resorption der entzündlichen Produkte eingeleitet und die den Pilz beherbergenden Herde zu schneller Einschmelzung geführt werden.

Die klinischen Berichte lauten nicht von überallher gleich befriedigt. Sehr günstig urteilen aus Wölflers Klinik Jurinka und Lieblein; mehr zurückhaltend äußert sich Marcus aus der Breslauer Klinik von Mikulicz's; ein ausgesprochener Erfolg des Jodkalis ließ sich hier nicht erkennen, doch wird die Möglichkeit einer Verkürzung der Heilungsdauer zugegeben.

Wie steht es nun mit der Jodkaliwirkung speziell bei der Darmaktinomykose? Lieblein hat (1900) aus der Literatur 6 Fälle von Bauchaktinomykose zusammengestellt, welche ausschließlich konservativ (Inzision wird nicht als chirurgische Therapie betrachtet) behandelt wurden. Von diesen wurden 4 geheilt; es ist aber nicht angegeben, wie lange die Heilung konstatiert ist. Bei einem dieser Fälle, einer Perityphlitis (Jurinka), wurde 3 Monate lang Jodkali innerlich gegeben; Injektionen von Jodkalilösung wurden wegen Schmerzhaftigkeit nicht ertragen. Aus der betreffenden Krankengeschichte hier einige Notizen, um den Gang der Behandlung zu übersehen:

36 Jahre alte Frau tritt ins Spital am 10. Juli 1895. Seit Anfang Juli sehr schmerzhafte Geschwulst in der rechten Unterbauchgegend. Daselbst ein über faustgroßer verschieblicher Tumor. Unter feuchter Wärme Verwachsung der Geschwulst mit der Haut und Fluktuation. 10. August 1895 Inzision. Ausspülung der Wunde mit Jodkalilösung. Tamponade mit in diese Lösung getauchten Kompressen. Innerlich 5 : 180 Jodkalium, 3 Eßlöffel täglich. 5. September 1895 geheilt entlassen. Jodkalium weiter genommen bis November 1895. Ende Dezember 1895 in der Hautnarbe ein haselnußgroßer Abszeß, aus welchem sich Aktinomycespilze enthaltender Eiter entleert. Rasche Heilung auf neuerliche Jodkaliumdarreichung.

In einer Gruppe operativ behandelter Fälle mit gleichzeitiger Jodkaliumbehandlung sind in derselben Arbeit 4 Darmaktinomykosen (Bayer, Donalies, Prutz) aufgeführt, von denen 3 als geheilt gemeldet werden. Die Schnelligkeit des Zurückgehens der Infiltrate zeigte sich nach Prutz bei der Bauchaktinomykose in besonders bezeichnender Weise. Seine Beobachtungen bei 3 Fällen ergaben eine Erscheinung, die er als eine der wertvollsten Manifestationen der Jodkaliumbehandlung ansehen möchte: es trat in großen, teils intraperitoneal gelegenen, teils die Bauchdecken ausgiebig umfassenden Infiltraten eine schnelle Erweichung ein, die sich immer schärfer lokalisierte, immer näher der Oberfläche rückte; an die Stelle schwerer, in ihrem Erfolg unsicherer Eingriffe konnten so harmlose Abszeßinzisionen treten. Die Jodkaliumbehandlung machte, wie er meint, die Fälle operabel.

Sehr skeptisch steht Friedrich der Jodbehandlung bei Bauchaktinomykose gegenüber. Er hält es für ausgemacht, daß bei irgendwie fortgeschrittenem Prozeß das definitive Heilergebnis ein äußerst bescheidenes, zu seiner ausschließlichen Verwendung dieses Mittels sicher nicht

ermutigendes sei. Eher kann nach seiner Ansicht die Frage zur Diskussion gestellt werden, wieweit die Verbindung der Jodtherapie mit der chirurgisch mehr oder weniger radikaloperativen getrieben werden soll und darf. Poncet et Bérard, die eine Umfrage bei französischen Chirurgen über Erfahrungen mit der Jodkalitherapie anstellten, urteilen wie folgt: „Dans les formes viscérales, profondes, difficilement accessibles au chirurgien, l'iodure n'est susceptible d'entraver l'évolution du parasite que tout à fait à la période de début; mais à cette période, souvent, le diagnostic reste très hésitant. Plus tard, les infections, fatalement surajoutés, rendent illusoire l'emploi de l'iodure, qui n'agit que rarement, à doses massives et prolongées, et encore faut-il, la plupart du temps, qu'une intervention chirurgicale palliative puisse lui venir en aide."

Die Kombination von operativer Therapie und Jodkaliumbehandlung ist gegenwärtig die herrschende Behandlungsmethode, und es scheint diese Verbindung nach allem, was ich aus der Literatur ersehe, in der Tat geeignet, die Gefahren auch bei der Darmaktinomykose herabzudrücken, die Notwendigkeit der Riesenoperationen einzuschränken; ja es gibt Chirurgen, die sich dabei lediglich noch auf Inzision und Tamponade beschränken. Auf Wölflers Klinik ist nach Lieblein der Gang der Behandlung bei Aktinomykose überhaupt folgender: Der Patient erhält zunächst täglich 1—2 g Jodkalium, entweder in Lösung oder in Pulverform, und es wird mit der Dosis allmählich, so wie sich der Kranke an das Mittel gewöhnt, gestiegen bis auf 3 und 5 g pro die. Die erkrankte Körperregion wird außerdem mit Kompressen bedeckt, die in 10%iger Jodkaliumlösung getränkt sind. Sich bildende Abszesse werden sofort inzidiert und die Inzisionsöffnungen tamponiert, von einer Exkochleation des erkrankten Gewebes wird jedoch abgesehen. Wird das Mittel nicht gut ertragen, so muß zeitweise ausgesetzt werden; bei Darmaktinomykose muß man besonders vorsichtig ansteigen. Lieblein empfiehlt in solchen Fällen jene Form der Jodkaliumdarreichung, bei welcher der Patient an 3 aufeinander folgenden Tagen 1—2—3 g erhält und hierauf 3 Tage mit dem Mittel pausiert wird. Dieser Turnus gelangt dann zu beliebiger Wiederholung.

Bei der Aktinomykose hat bekanntlich auch das Tuberculin Verwendung gefunden, und zwar wurde dasselbe zuerst in Billroths Klinik (v. Eiselsberg, Chirurgenkongreß XX und XXI) an einem Fall von Bauchaktinomykose versucht. Bei dem doppelt faustgroßen Tumor in der Gegend der Blase trat nach wiederholten chirurgischen Eingriffen eher Verschlimmerung ein; es wurde schließlich der vierte Teil der Bauchwand bretthart infiltriert. Bei Injektion von Tuberculin (10 Einspritzungen zu 0,005—0,25) zeigte sich in überraschender Weise sowohl allgemeine Reaktion als lokale, und das Infiltrat verschwand. Dauernde Heilung. Von anderen Autoren wurde bei Darmaktinomykose gar kein Erfolg konstatiert. Illich bedauert, bei einem Falle das Mittel angewendet und die operative Therapie versäumt zu haben. Schlange konnte an den Wunden keine Veränderung wahrnehmen.

Beobachtungen, die Friedrich bei einem Falle von Bauchaktinomykose ohne sicher ermittelten Ausgangspunkt machte, führten ihn zu der Folgerung: „Das Tuberculin als Heilmittel der Aktinomykose zu erachten, ist durch nichts sicher erwiesen." Auch bei langer und reichlicher Verabfolgung des Mittels werde der Krankheitskeim weder vernichtet noch in der Virulenz abgeschwächt, noch werde der Organismus widerstandsfähiger gegen ein weiteres Umsichgreifen des Prozesses. In neuester Zeit suchte dann Zupnik unter dem Titel „Ueber gattungsspezifische Behandlung der Aktinomykose" das Mittel wieder zu Ehren zu bringen. Er hat bei einer Bauchaktinomykose im Laufe von 6 Monaten 30 Injektionen gemacht, wobei die weitausgedehnte Geschwulst sich verkleinerte und das Allgemeinbefinden besser wurde.

Wohl derselbe Fall, über welchen Wölfler (Wien. klin. Wochenschr. 1906, Nr. 50) berichtet: Es handelt sich um einen 15jährigen Fleischerlehrling, welcher 1904 in die chirurgische Klinik aufgenommen wurde. Er war schon vor 4 Jahren an Aktinomykose des Kiefers erkrankt. 1904 war „eine ausgedehnte Erkrankung des Unterleibes an Aktinomykose vorhanden". An der Haut des Unterleibes waren vier Fistelöffnungen, die Intestina in hohem Grade untereinander verbacken. An eine operative Entfernung war nicht zu denken. Es wurde nun von Zupnik auf der Klinik Přibram am 12. Mai 1904 die Behandlung mit Tuberculinum vetus eingeleitet und bis März 1906 fortgesetzt. „Der Kranke, welcher im Anfange der Behandlung sehr herabgekommen war, nahm während dieser Zeit um 22 kg (!) an Gewicht zu. Nach 8 Monaten wurde die vollständige Ausheilung neuerdings konstatiert." In der Tat ein prächtiger Erfolg, sagt Wölfler.

Daß bei einem derart gefährlichen und hartnäckigen Leiden alle möglichen anderen Mittel probiert, empfohlen, gerühmt und wieder verlassen wurden, ist begreiflich. Von Arsen haben Braun und Ammentrop Erfolg gesehen, vom Calomel Wolich. Wolf machte Versuche mit einem aus Strahlenpilzkulturen bereiteten sterilisierten Glyzerinextrakt. Gautier benutzte die Elektrolyse, und in neuester Zeit hat auch die Röntgenbestrahlung Verwendung gefunden. Ich zweifle sehr daran, daß tief im Abdomen steckende, in Schwarten eingehüllte Pilze sich durch diese Strahlen stören lassen; dagegen ist eine Wirkung auf mehr oberflächliche Infiltrate besonders in den Bauchdecken sehr wohl möglich. — Selbstverständlich ist eine allgemein roborierende Behandlung mit den lokalen Maßnahmen zu verbinden; günstige hygienische Bedingungen, viel frische Luft und Sonnenbestrahlung helfen auch da mit. Prophylaktisch fällt vor allem in Betracht das Fernhalten von Grannen, Halmen, Aehren vom Munde, die Pflege der Zähne, gewissenhafte Fleischbeschau.

Statistik der Heilergebnisse.

Versuchen wir am Schlusse dieses Abschnittes festzustellen, wie groß die Zahl der Heilerfolge, wie groß die Mortalität bei Aktinomykose des Magendarmkanales sich gestaltet. Da, wie wir gesehen, fast immer mehrere Faktoren einer kombinierten Behandlung auf den ein-

zelnen Fall einwirken, so ist eine Scheidung nach verschiedenen Behandlungsweisen unmöglich. Die Frage nach der Wirkung einzelner Heilfaktoren kann statistisch nur an dem größeren Material der Aktinomykose insgesamt geprüft werden. Es sollen im folgenden alle „abdominellen" Aktinomykosen mit in die Betrachtung einbezogen werden; wir dürfen ja annehmen, daß fast alle unter diesem Titel aufgeführten Fälle vom Darmtraktus ausgegangen sind.

Sehen wir uns zuerst die Ergebnisse der Sammelstatistik an: Nach Grills Berechnung sind bei seinen aus der Literatur gesammelten 111 Fällen von „Aktinomykose des Magens und Darmes" 45 gestorben, 22 geheilt, 10 entschieden gebessert. Die übrigen sind ohne Erfolg außer Beobachtung gekommen oder befinden sich zur Zeit der Nachforschung noch in Behandlung.

Loewe kommt (1904) in der Zusammenstellung seiner 67 Fälle von Aktinomykose der Blinddarmgegend zu folgenden Heilziffern:

1. Gruppe. 47 Fälle mit wahrscheinlichem Ausgang vom Cöcum oder Proc. vermiformis. 19 gestorben. 11 geheilt. Besserung in 6 Fällen, die übrigen noch in Behandlung. Von über Jahre hinaus angestellten Nachuntersuchungen ist hier aber nicht die Rede. Es bleibt dahingestellt, meint der Verfasser, ob in dem einen oder anderen Falle später nicht doch noch Rezidive aufgetreten sind.

2. Gruppe. Eingangspforte Cöcum. Alle 5 gestorben.

3. Gruppe. Invasion vom Proc. vermiformis aus. 15 Fälle. 12 gestorben. Bei 1 Fall „völlige Heilung". Bei 2 Fällen Ausgang unbekannt.

Von den 64 Fällen von „Aktinomykose des Verdauungsapparates", die Herz zusammenstellt, sind 22 gestorben, 22 völlig, 6 nahezu geheilt, 14 stehen noch in Behandlung oder ihr Ausgang ist unbekannt.

Nun die Resultate einiger Spitäler, die über ein relativ größeres Material — aus dem Vollen schöpft hier zum Glück keines — verfügen:

Aus v. Bergmanns Klinik berichtet Schlange über den Ausgang von 6 „Darmaktinomykosen": 1 Patient starb 4 Jahre nach der Erkrankung, die vom Rectum ausging, an Entkräftung und amyloider Degeneration. 5 Kranke blieben am Leben und es ging ihnen zur Zeit der Nachuntersuchung gut. Heinzelmanns Nachuntersuchungen über die Fälle der v. Brunsschen Klinik (1903) ergaben folgendes: Von 11 „abdominellen Aktinomykosen" starben 3 in der Klinik. In 4 Fällen trat nach einem Zeitraum von 2 Monaten bis 1½ Jahren nach der Entlassung Exitus letalis infolge der Aktinomykose ein. 1 Patientin wurde scheinbar geheilt. Als „vollkommen" geheilt können 3 Patienten betrachtet werden, darunter die früher öfters erwähnten Hofmeisterschen Fälle. Von 9 „Bauchaktinomykosen", die Marcus aus der v. Mikuliczschen Klinik zusammenstellt (1902), sind — abgesehen von 2 Fällen mit unbestimmtem Ausgang — 3 geheilt, 4 ungeheilt. Samter veröffentlicht aus der Königsberger Klinik 8 Fälle von „Aktinomykose des Bauches". Von diesen sind 6 gestorben und 2 geheilt; dem Worte „dauernd" ist bei einem der letzteren ein Frage-

zeichen beigefügt. Friedrich konstatiert (1906) aus der Greifswalder Klinik „das erfreuliche Ergebnis", daß von 6 bezw. 8 Bauchaktinomykosen der letzten 3 Jahre 7 dem Leben erhalten worden sind. Sie befinden sich im Zustande der Arbeitsfähigkeit, einer beträchtlichen Zunahme des Körpergewichts, in vollem Gesundheitsgefühl und sind frei von objektiv nachweisbaren Resten der Infektion. Von definitiver Heilung wird gleichwohl noch nicht gesprochen.

Folgende Erfahrungen seien der Uebersicht halber tabellarisch zusammengestellt:

Sammelstatistik.

Autor	Lokalisation [1])	Zahl der Fälle	Gestorben	Geheilt	Gebessert	Bemerkungen
Grill	Magen und Darm	111	45	22	10	Die übrigen erfolglosen Fälle außer Beobachtung
Loewe	Blinddarmgegend	67	36	12	6	Bei den übrigen Ausgang unbekannt
Herz	Aktinomykose des Verdauungsapparates	64	22	22	6	14 noch in Behandlung

Statistik aus verschiedenen Spitälern.

Spital	Lokalisation	Zahl der Fälle	Gestorben	Geheilt	Gebessert	Bemerkungen
Klinik v. Bergmann	Darmaktinomykosen	6	1		5	
Klinik v. Bruns	Abdominelle Aktinomykosen	11	7	3	1	
Klinik v. Mikulicz, Breslau	Bauchaktinomykosen	9		3		4 Ungeheilt, 2 Ausgang unbestimmt
Klinik v. Mikulicz, Königsberg	Aktinomykosen des Bauches	8	6	2		
Waring, St. Bartholomews Hospital	Aktinomykose des Cöcum, Appendix	7	3	4		Spätere Nachuntersuchungen ergaben, daß die Genesenen gesund geblieben waren

[1]) Nach Bezeichnung der betreffenden Autoren.

Aus diesen Zahlen wäre zu schließen, daß die abdominelle Aktinomykose bei den beschriebenen Behandlungsweisen eine Mortalität von ca. 40—50% aufweist. Die Zahl der Heilungen würde sich auf ca. 15—20% belaufen; es sind aber diese letzteren Ziffern mit der früher betonten, dem Begriffe Heilung hier entgegengebrachten Reserve aufzufassen.

SYPHILIS DES MAGENS UND DARMES.

Historische Vorbemerkungen.

In einem seiner unvergänglichen Werke hat der auch um die Lehre von der Syphilis hoch verdiente Morgagni die Worte gesprochen: „Es gibt keinen anderen Weg für die wahre ärztliche Erkenntnis, als Krankheitsgeschichten und Leichenbefunde, sowohl von anderen als eigene, zusammenzufassen und unter sich zu vergleichen“ [1]). Auf dem Gebiete, das wir jetzt betreten, wird es nicht vielen Chirurgen vergönnt sein, den Vergleich zwischen „Eigenem“ und anderen Erfahrungen ziehen zu können. Es ist von der Triade Tuberculose, Aktinomykose, Syphilis die letztere eine auf dem Gebiete des Magendarmkanals wenig ausgiebig erforschte, hier relativ selten auftretende Krankheit. Merkwürdig wäre es freilich, wenn bei einer vor Jahrhunderten schon mit furchtbarer Vehemenz und Virulenz so vielgestaltig auftretenden Seuche — Paracelsus spricht von „hunderterley Frantzosen“ —, über die ein Meer von Literatur sich allmählich angehäuft hat, nicht auch früh schon Beobachtungen über Erkrankung der Verdauungsorgane aufgezeichnet worden wären. Neumann sagt denn auch in seinem großen Werke über Syphilis (1896), daß schon bei den alten Syphilographen Alexander Trajanus Petronius, Benedictus Victorius, Guilelmus Rondeletius, dann auch bei den Chirurgen Paré und della Croce sich Angaben über syphilitische Enteritis vorfinden, die in Vergessenheit geraten seien. Speziell über Magenschmerzen bei Syphilis berichten Ende des 18. Jahrhunderts (1750) die Franzosen Montagne und Verni. Dem Wiener Arzte J. K. Proksch verdanken wir neben einer Geschichte der venerischen Krankheiten überhaupt eine vorzügliche, auf Quellenstudien basierende historische Skizze über „Die Lehre von der Visceralsyphilis im 18. Jahrhundert“. Aus dieser erfahren wir, daß der Primarchirurg und Prosektor der Anatomie zu Mailand, G. B. Monteggia (1794), bei Syphilis sowohl aus Ulzerationen hervorgehende Verengerungen des Mastdarmes als auch bei einem Falle Geschwüre in anderen Darmpartien, „altre ulzerazioni separate per tutta la parte dextra del colon fino al cieco“ erwähnt [2]). Ob das wirkliche syphilitische Ulzera waren, bleibt dahingestellt. Zu Anfang des 19. Jahrhunderts stoßen wir auch da wieder auf die Spuren Andrals, des vielseitigen Pioniers. Er macht (1838)

---

[1]) „Nulla est alia pro certo noscendi via, nisi quamplurimas et morborum et dissectionum historias tum aliorum, tum proprias collectas habere, et inter se comparare.“ Morgagni de sed. et caus. morb. lib. IV Proem. p. 5.

[2]) Ohne Erwähnung Prokschs aus seinem Aufsatze von späteren Arbeiten zitiert — so wie's gemacht wird.

Beobachtungen über chronische Gastritis, welche aller Behandlung trotzte und erst auf Quecksilber heilte — Diagnose ex juvantibus!

Unanfechtbare Diagnosen stammen wohl erst aus der zweiten Hälfte des vorigen Jahrhunderts, aus der Zeit, da nicht nur an der Leiche Syphilitischer die Befunde makroskopisch erhoben, sondern auch histologisch die Merkmale der Erkrankung festgestellt wurden. 1864 noch sagt der mit historischem Sinn stets scharf und vorsichtig sichtende Virchow in seinen Vorlesungen über krankhafte Geschwülste, syphilitische Erkrankungen des Magens, des Dünn- und Dickdarms seien in der neueren Zeit häufiger beschrieben worden, aber obwohl er ihr Vorkommen nicht bezweifle, so scheine doch weder durch die klinische Beobachtung, noch durch die anatomischen Befunde ihr Wesen so klargestellt, daß er eine gesicherte Darstellung geben zu können sich getraute; die ersten Fälle von Darmsyphilis, welche den genannten, die Sicherheit der Diagnose garantierenden Postulaten entsprechen, stammen von E. Müller (1858), Förster (1863), Meschede (1866), Klebs (1869); die ersten sicher agnoszierten Fälle von Magensyphilis von Klebs (1869), Cornil et Ranvier (1874), Weichselbaum (1883), Birch-Hirschfeld (1887). Die Mitteilung Wagners (1863) über ein zirkumskriptes Syphilom des Magens entbehrt des mikroskopischen Befundes. In der nachfolgenden Zeit ist das Beobachtungsmaterial erheblich gewachsen; dasjenige über Magensyphilis ist von Chiari (1891) vom pathologisch-anatomischen Standpunkte aus scharf kontrolliert und abgeklärt, in neuester Zeit (1904) von Barbier in einer vortrefflichen These neu gesammelt, vermehrt und nach allen Richtungen beleuchtet worden. Zusammenfassende Darstellungen über Magen- und Darmsyphilis verdanken wir Oberndorfer, Rieder (1900), Trinkler, Weiß (1902).

Das Interesse der Chirurgie konnte auch diesem Gebiete nicht fern bleiben. Es haben, wie wir sehen werden, im Laufe der letzten beiden Dezennien sowohl syphilitische Strikturen des Darmes und Pylorus, als auch syphilitische Geschwüre und Gummata des Magens die Indikationen zur operativen Therapie geliefert. Dabei dürfen wir ehrlich zugeben, was Riedel sagt, daß wohl mancher Fall in einer chirurgischen Klinik gestrandet und nicht weiter beobachtet ist; nicht umsonst nannten die Alten die viszerale Syphilis „verlarvt".

Die Behandlung dieses Themas im gegenwärtigen Zeitpunkte ist eine undankbare Aufgabe, denn voraussichtlich wird die kommende Wissenschaft manches von dem im folgenden gesammelten und gesichteten Material deshalb anzweifeln, weil der Nachweis des Krankheitserregers in den Krankheitsprodukten noch nicht zu erbringen war. Es wird dieser Vorwurf in noch berechtigterem Grade zutreffen, als er bei der Tuberculose zutraf, weil die histologischen Merkmale, die erzeugten Gewebsveränderungen hier weniger charakteristisch sind als dort.

Syphilis des Magens.

Kapitel I.

Aetiologie. Statistisches.

Die Zeit scheint gekommen zu sein, wo bei der Syphilis wie bei der Tuberculose und Aktinomykose als wichtigstes Kriterium der Krankheitsgenese der Nachweis des Krankheitserregers uns zur Verfügung stehen wird. Spirochaete pallida ist jetzt die Losung! Ob damit die lange Jagd nach dem Uebeltäter ihr Ziel erreicht hat, wird die nächste Zukunft zeigen; zur Zeit der Abfassung dieser Arbeit wird dies als wahrscheinlich, ja schon als gewiß angenommen. Schon lese ich [1]), daß bei einem Falle von gummöser Magensyphilis Kirsch in dem spezifischen kleinzelligen Granulationsgewebe in nach Levaditi gefärbten Präparaten nach den Spirochaeten fahndete. Was hier noch nicht gelang, kann beim nächsten Fall gelingen; beim Darme ist es, wie wir sehen werden, schon gelungen. Sind wir so weit, so wird es mit der pathologisch-anatomischen Diagnose anders stehen als bisher, denn die Wege zu verfolgen, welche ein noch nicht bekannter, in den Geweben noch nicht tingierbarer Parasit im Organismus einschlägt, ist ein schwieriges Unternehmen. Nun teilt freilich der Syphiliserreger mit fast allen anderen Erzeugern von Infektionskrankheiten zweifellos die Eigenschaft, durch Lymph- und Blutbahn weiter in die verschiedensten Organe verschleppt zu werden. Es ist also anzunehmen, daß er durch das Blut auch in Gefäße des Magens transportiert und in den Geweben der Magenwand deponiert wird. Als zweiter Modus der Einwanderung und Ansiedlung des „fixen Virus" kommt wieder so wie bei der Tuberculose die Einfuhr auf dem Nahrungswege in Betracht. Wie bei der Lungentuberculose das verschluckte bazillenhaltige Sputum den Verdauungstraktus zu infizieren im stande ist, so darf es für möglich gehalten werden — bewiesen ist hier nichts —. daß auch bei Syphilitischen mit offenen Geschwüren im Rachen, Kehlkopf, virulentes Sekret verschluckt wird, in den Magen gelangt und hier unter gewissen Bedingungen Boden zu fassen vermag. Diese Annahme macht Stolper bei seinem Fall mit multiplen, nahe der Cardia sitzenden Geschwüren.

Während in der sekundären und tertiären Syphilisperiode sich der Krankheitsprozeß im obersten Abschnitte des Verdauungskanals häufig etabliert und während strikturierende Mastdarmgeschwüre keine Rarität

[1]) Siehe Zentralbl. f. innere Medizin vom 7. Juli 1906, S. 687. — „Wahrscheinlich" waren auch schon der Bazillus Lustgarten und andere mehr.

sind, begegnen wir in den übrigen Teilen des Digestionstraktus, vor allem im Magen, sicher syphilitischen Veränderungen seltener. Wollen wir ein treffendes Urteil über die Häufigkeit der Magensyphilis gewinnen, so müssen wir uns wie bei allen folgenden Betrachtungen an die anatomisch sicher gestellten Beobachtungen halten und auch diesen gegenüber eingedenk sein, daß die histologisch erkennbaren Texturveränderungen nicht immer absolut charakteristisch sind. Maßgebenden Aufschluß über die Frequenz der Affektion vermögen uns nur die statistischen Erhebungen der pathologischen Anatomie zu geben. Chiari untersuchte ein Material von 243 Fällen und zwar 145 Fälle von hereditärer und 98 Fälle von akquirierter Syphilis. Nur bei 3 Fällen konnten direkt als syphilitisch zu bezeichnende Erkrankungen des Magens konstatiert werden, nämlich je 1mal gummöse Magensyphilis bei hereditärer und akquirierter Syphilis und 1mal eine diffuse, mit der größten Wahrscheinlichkeit als syphilitisch anzusprechende entzündliche Infiltration der Mukosa und Submukosa des Magens bei hereditärer Syphilis, — in Prozenten ausgedrückt in 1,2 % des gesamten Materiales, in 1,3 % der Fälle von hereditärer Syphilis und in 1.02 % der Fälle von akquirierter Syphilis. Pathologische Befunde wurden auch noch bei zahlreichen anderen Fällen gemacht, aber kein einziger derselben konnte als Ausdruck einer eigentlichen syphilitischen Magenerkrankung angesprochen werden, wenn auch bei vielen ein indirekter Zusammenhang mit der Syphilis bestand. Eine weitere Statistik verdanken wir Stolper aus dem Breslauer Pathologischen Institut (1896): Bei 25 Fällen kongenitaler Syphilis konnte keine Magensyphilis konstatiert werden, bei 86 Fällen akquirierter Lues registriert Stolper 1mal Gummata, 8mal Narben.

Fragen wir nach der Zahl der in der Literatur publizierten und in den Sammelarbeiten zusammengestellten Fälle, so sehen wir die Ausbeute sehr verschieden reich ausfallen. Wo auch nur klinisch diagnostizierte Fälle mitgerechnet werden, ist sie groß; bei Berücksichtigung nur anatomisch und histologisch genau studierter Fälle nach dem Vorgang Chiaris schrumpft sie zusammen. 1886 stellt Galliard 16 Beobachtungen, darunter 5 nur klinische und 3 anatomisch unsichere, zusammen. Chiari läßt (1891) bei seiner strengen Auslese nur 7 Fälle aus der Literatur als gesichert zu (Klebs, Cornil, Weichselbaum, Birch-Hirschfeld 4 Fälle), 1900 stellt Oberndorfer 15 Fälle zusammen, Trinkler 1902 deren 18, und Barbier legt 1904 seiner These 116 Fälle zu Grunde, von denen aber nur 56 durch die Autopsie verifiziert wurden; bei den übrigen handelt es sich um „observations cliniques“.

Kapitel II.

Pathologische Anatomie.

Wir unterscheiden mit Chiari direkt syphilitische Affektionen des Magens und solche, welche nur indirekt der Syphilis ihre Entstehung verdanken. Zu den ersteren gehören als unzweifelhaft luetischen Ursprungs Gummata, wie sie in einer Reihe von Fällen sowohl hereditärer als akquirierter Syphilis genau studiert und beschrieben worden sind. Auch an diesem Orte begegnen wir den Syphilomen in den drei

bekannten Phasen, der gummösen Infiltration, der Ulzeration und der Vernarbung. Die Gummata treten als eine Manifestation der Spätlues solitär, häufiger multipel auf; wir können sie bei demselben Fall in den erwähnten drei Stadien nebeneinander treffen. Sie entstehen an den verschiedensten Stellen des Magens und ziehen keine Partie besonders vor. Cornil sah drei flache Infiltrate entlang der kleinen Kurvatur und am Pylorus, Chiari bei seinem Fall hereditärer Lues fünf Herde, davon drei nebeneinander im Mittelstücke der großen Kurvatur, zwei im Fundus. Bei dem Fall von akquirierter Syphilis konstatierte er einen großen, später genauer beschriebenen Substanzverlust im Bereiche der hinteren Wand, daneben ein Infiltrat in der vorderen Wand, zwei in der großen Kurvatur und drei im Fundus.

Betrachten wir zuerst das Gumma im ersten Stadium, zur Zeit des nicht eingetretenen Zerfalls. Zirkumskript oder mehr diffus auftretend präsentiert es sich in verschiedener Form und Größe. Bald sind es nur ganz kleine Knötchen, mikroskopisch klein, im wahren Sinne „miliare Gummata" (Aristoff), bald erbsengroße, häufiger aber platte, rundliche oder ovaläre Erhebungen von 1 bis mehreren Zentimeter Durchmesser, ja bis handtellergroß (Birch-Hirschfeld). Chiari schildert sie bei einem seiner Fälle als Verdickungen in der Submukosa und in der Mukosa, welche polsterartig gegen die Höhle des Magens vorsprangen, von weißlicher Farbe und derber Konsistenz, zum Teil allmählich in die Nachbarschaft auslaufend; andere zeigten unregelmäßig zackig verlaufende, aber scharf markierte Begrenzung.

Fig 29. (Nach Chiari.)

Der Durchschnitt durch eine solche „gummöse Platte" zeigt dem bloßen Auge nach übereinstimmenden Befunden, daß die Hauptveränderung die Submukosa trifft. Die Infiltration beginnt im submukösen Lager und dringt von hier aus gegen die Schleimhaut und die Serosa vor. Die Mukosa kann makroskopisch wie bei dem Fall von Cornil gut erhalten erscheinen, bei anderen Fällen ist sie verdickt und durchsetzt. Die Muskularis zeigt sich zum Teil hypertrophisch, die Serosa intakt oder ebenfalls verdickt.

Beistehende Figur illustriert nach Chiari das makroskopische Verhalten solcher Herde bei einem Falle hereditärer Lues.

Das histologische Bild dieser Gummata bietet überall jenes großzellige Granulationsgewebe mit seiner charakteristischen Anordnung um die Gefäße. Nach Chiaris Schilderung beim ersten seiner Fälle

bestand das Infiltrat aus einem von großen epithelioiden, rundlichen und spindeligen Zellen gebildeten Gewebe, welches am dichtesten in konzentrischen Lagen um die Blutgefäße angeordnet war und an dessen Bildung sich auch die äußeren Wandschichten der Blutgefäße, namentlich der kleineren Arterien, lebhaft beteiligten, während die Endothelien keine deutliche Wucherung erkennen ließen. Eingestreut in dieses Granulationsgewebe fanden sich spärliche Leukocyten und reichliche Plasmazellen (Waldeyer). Regressive Veränderungen konnten außer der Nekrose im Bereiche einer dellenartigen Andauung im Zentrum einzelner Platten nicht wahrgenommen werden. In das benachbarte gesunde Gewebe liefen die gummösen Neubildungen allmählich aus und waren stellenweise von einer schmalen Zone leukozytärer Infiltration umgeben. In der Mukosa waren die Drüsen durch das gummöse Gewebe auseinandergeworfen und zur Atrophie gebracht. Die konzentrische Lagerung der gewucherten Zellen um die Gefäße und Drüsenschläuche betont auch Oberndorfer; in einem Knötchen fand er neben epithelioiden und Rundzellen auch einzelne mit Fortsätzen versehene Riesenzellen. Birch-Hirschfeld sah mikroskopisch die Schleimhaut, die Submukosa und zum Teil auch die Muskularis durch ein Granulationsgewebe ersetzt, welches zahlreiche epithelioide Zellen und Gefäße mit verdickter Wandung enthielt; auch Stolper hebt „die den syphilitischen Neubildungen ganz besonders eigene Anordnung der zelligen Infiltration um die Blutgefäße“ hervor.

Diese gummösen Herde können nun, sei es infolge Sistierung der Ernährung durch Endarteriitis obliterans, sei es infolge Andauung durch den Magensaft, zerfallen und so in das zweite Stadium, in dasjenige der syphilitischen Ulzeration übergehen. Die Diagnose dieser letzteren steht, wie Chiari meint, nur dann fest, wenn bei der Ulzeration stellenweise noch das gummöse Gewebe nachzuweisen ist, oder daneben andere noch nicht ulzerierte Gummata sich finden, was bei den meisten der beschriebenen Beobachtungen zutrifft. Von den 15 in Oberndorfers Tabelle zusammengestellten Fällen zeigten 11 ulzerösen Zerfall der Gummata.

Die Geschwüre sind in verschieden großer Zahl auch einzeln, häufiger aber, worauf bei der Differentialdiagnose Gewicht gelegt wird, multipel beobachtet. E. Fränkel zählte deren 13, zerstreut an der vorderen und hinteren Wand, im Fundus, sowie im Pylorusteil sitzend. Ihre Größe ist sehr wechselnd. Das größte von den 13 Geschwüren des Fränkelschen Falles hatte 5 cm im Längsdurchmesser. Bei dem Falle Stolpers mit 6 Ulzera mißt das größte 2 cm, während das kleinste linsengroß ist. Der erste Fall Chiaris zeigt einen Substanzverlust von 10 cm im Flächendurchmesser. Von der Form sagt Barbier, daß sie fast immer rund, viel seltener oval sei. Das ist nach dem, was ich aus den einzelnen Publikationen ersehe, nicht richtig: sie ist ebenso oft oval wie ringförmig. Auf der Stolperschen Abbildung sind alle Ulzera länglich. Hinsichtlich der Tiefe bestehen Verschiedenheiten bei demselben Fall (E. Fränkel). Meistens erstreckt sich die Nekrose des Gummas auf die oberflächlichen Zelllager der Mukosa, die Platten sind oberflächlich ulzeriert. Bei anderen aber geht die Zerstörung in die Tiefe: sie reicht bei dem Falle Buday bis zur äußersten

Schicht der Muskularis und bei den Fällen Chiari, Scheib, Flexner ist die Wand vollständig perforiert. Der schon erwähnte von Chiari beschriebene Substanzverlust durchsetzt im Zentrum die ganze Dicke des Magens, so daß eine kreisrunde Perforation von 5 cm Durchmesser bestand, welche durch das angewachsene Pankreas, das Mesocolon transversum und das Uebergangsstück zwischen Duodenum und Jejunum verschlossen wurde. Scheib konstatierte zwei Perforationen, von denen die eine durch Adhärenz mit dem Colon transversum geschlossen war. Bei dem Falle Flexners war im Fundus in der Nähe der Cardia ein großes Ulcus von 5 cm Durchmesser. Die Ränder waren dick und fest („polypoid"); in der Mitte eine mit der Bauchhöhle kommunizierende Perforation. (Vergl. Fig. 30.)

Fig. 30 (Nach Flexner.)

Zu einer Magen-Bauchwandfistel kam es in dem Falle Kuzmik. Der Autor nimmt an, daß dieselbe „aller Wahrscheinlichkeit nach" durch ein von der Submukosa der vorderen Magenwand ausgehendes luetisches Gumma verursacht wurde, welches zu einer Verklebung der Magenserosa mit dem parietalen Peritoneum der Bauchwand führte. Diese günstige Adhäsion ermöglichte dann, nachdem infolge der bekannten Gefäßveränderungen ein Gewebszerfall eingetreten war, das Zustandekommen der Fistel.

Was das gesamte makroskopische Aussehen der gummösen Geschwüre betrifft, so werden ihre Ränder als derb infiltriert, der Grund als graugelb, speckig, käsig nekrotisch geschildert. Dabei wird hervorgehoben (E. Fränkel, Neumann), daß zum Unterschied vom einfach perforierenden Geschwüre beim gummösen der Grund in annähernd demselben Niveau liege wie die gewöhnlich etwas aufgeworfenen Ränder, und daß der Substanzverlust in der Schleimhaut des ulzerierten Gummas kleiner sei als der des submukösen Lagers, während beim einfach perforierenden Geschwür das Umgekehrte der Fall sei, wodurch das treppenförmige Aussehen bedingt werde. Es scheint dies aber, nach dem Chiarischen Bilde zu schließen, nicht immer so zu sein; wie Stolper mit Recht bemerkt, unterscheidet sich hier das „grobe Aussehen" in nichts von einem Ulcus simplex. Die charakteristischen Merkmale kommen wohl am meisten in dem beigegebenen Bilde von E. Fränkel zum Ausdruck (Fig. 31).

In den mikroskopischen Befunden wird übereinstimmend wieder die charakteristische Beteiligung der Gefäße hervorgehoben, die kleinzellige Infiltration um dieselben herum, die Verdickung bis zur vollständigen Obliteration. Nach E. Fränkel dokumentiert sich die

Veränderung als einfach obliterierende Endarteriitis oder Kombination derselben mit panarteriitischen Prozessen und, soweit es sich um Venen handelt, als produktive, allein oder in Gemeinschaft mit gummöser Infiltration der Venenwand auftretende Endophlebitis.

Wir sagten, daß das Magengumma auch in einem dritten Stadium, in dem der Heilung mit Narbenbildung zu treffen sei. Narben als syphilitischen Ursprungs zu taxieren wären wir aber nach Chiaris Ansicht nur dann berechtigt, wenn wir sie unter anderen unzweifelhaft gummösen Herden finden. Dieses letztere Postulat sehen wir erfüllt

Fig. 31. (Nach E. Fränkel.)

bei den Fällen von Weichselbaum, Cornil et Ranvier. Birch-Hirschfeld sah bei einem seiner Fälle den Grund des Geschwürs narbenartig geschrumpft, unter dem Mikroskop die Struktur eines in Vernarbung begriffenen Granulationsgewebes darbietend. Die ausgebildeten Narben werden als weiß, strahlig geschildert.

Nun sind aber nach der Ansicht gewichtiger Syphilisforscher nicht alle Ulzerationen, die wir bei Syphilis im Magen treffen, aus Gummen hervorgegangen. Das runde Magengeschwür kommt nach neueren statistischen Zusammenstellungen nahezu in 20 % der Fälle auf Luetische und ist nach Lang, Galliard, Mauriac nicht nur als bloße Kombination mit Lues zu betrachten. Wir haben diese Geschwüre, sagt

Neumann, obschon sie in allem den Charakter des perforierenden Magengeschwürs, wie es bei Nichtsyphilitischen gefunden wird, aufweisen, als Syphilisprodukte anzusehen, da ihr ätiologischer Ursprung eine syphilitische Arteriitis der Magenschleimhaut bilde. Sie können, wie er weiter ausführt, aus Erosionen sich entwickeln, die bei Syphilis eine sehr häufige Erscheinung sind; ferner können sie der Endarteriitis, der Verminderung des Hämoglobingehaltes und Abnahme der Alkaleszenz des Blutes, der Vermehrung und dem stärkeren Zerfall der Leukozyten ihre Entstehung verdanken, Verhältnissen, welche „charakteristisch für die Lues sind und als ursächliche Faktoren des runden Magengeschwürs angenommen werden". Wir sehen so neben dem gummösen Geschwür als eine besondere Varietät das Ulcus vaskulären Ursprungs, entstanden auf der Basis syphilitischer Endarteriitis, aufgestellt; so fassen z. B. Luxemburg und Zawadzki die Genese ihres Falles von „Ulcus ventriculi rotundum auf Grund syphilitischer Gefäßerkrankung" auf. Die Koinzidenz dieser vaskulären Veränderung mit Magengeschwür wird zur Diagnose Ulcus syphiliticum besonders dann als genügend erachtet, wenn noch in anderen Organen syphilitische Veränderungen zu finden sind[1]).

Wie die Entstehung der Ulzerationen, so ist auch die Genese der bei Magensyphilis konstatierten Vernarbungsvorgänge diskutabel und noch keineswegs in allen Richtungen aufgeklärt. Nach Fournier soll es bekanntlich eine syphilitische Neubildung geben, welche, verschieden von dem Gumma, eine hyperplastische Infiltration, zuerst zellig, dann zu Bindegewebe organisiert, darstellt, und in fibröser Induration endigt. Wir werden später sehen, daß am Darme eine solche Manifestation der Syphilis, die, ohne Ulzeration hervorzurufen, lediglich durch Produktion von reinem Bindegewebe in der Submucosa und den übrigen Schichten sich kennzeichnet, als „nicht ulzerative, fibröse Strikturform" beschrieben worden ist. Aehnliche Beobachtungen sind in neuester Zeit wiederholt am Magen gemacht worden. Groß berichtet aus Riedels Klinik über zwei Fälle mit fibrös hyperplastischer Striktur der Pylorusgegend, bei denen das Auffallende die „absolute Integrität" der Mucosa war. Die Submucosa war bei einem der Fälle über 1 cm dick und der verdickte Pylorus sprang nach Art der Vaginalportion in das Cavum duodeni vor. Diese Integrität der Mucosa fordert nach Groß im Sinne Senns eine Trennung der vorliegenden Form der Syphilis von der gewöhnlichen gummös-ulzerativen, und es wird nach seiner Meinung die Beurteilung der Präparate mit dem monotonen histologischen Bilde des Schwielengewebes als Endprodukt einfach entzündlich irritativer Prozesse nahegelegt. Die Möglichkeit der Anwesenheit kleiner miliarer Knötchen in früheren Stadien der vorliegenden Affektion könne indessen nicht

[1]) Thorel hält in einem Referate (Lubarsch-Ostertag 1898, S. 163) die Angaben von Luxemburg und Zawadzki über endarteriitische Gefäßerkrankung nicht für beweisend. Er sagt: „bei dem jedweden Fehlen anderweitiger Veränderungen erscheint mir dieses um so weniger berechtigt, als für das tatsächliche Vorkommen einer luetischen Arteriitis bisher auch nicht einmal der Schatten eines Beweises beigebracht worden ist. Es ist hier nicht der geeignete Platz, um gegen diesen immer mehr um sich greifenden Unfug zu polemisieren, welcher neuerdings mit der Syphilis in der pathologischen Histologie getrieben wird".

bestritten werden. Während es bei diesem Fall von Groß um einen lokalisierten, auf die Pylorusgegend beschränkten fibrös hyperplastischen Prozeß sich handelt, bietet ein bekannter, in neuester Zeit publizierter Fall von Hemmeter und Stokes eine noch größere Ausdehnung einer ganz ähnlichen Erkrankung dar. Es handelt sich nach Auffassung der genannten Autoren um ein Beispiel von hypertrophischer Gastritis mit Stenose des Pylorus auf syphilitischer Grundlage. Die Magenwand war stark verdickt, besonders auffallend in der Nähe des Pylorus, und zeigte im Durchschnitt eine dicke innere Schale von blassem weißem Gewebe. Die Pylorusöffnung, stark zusammengezogen, ließ nur eine bleistiftdicke Sonde passieren. Der ganze Magen war sehr klein, die Größe 9×6 cm. Die histologischen Kennzeichen lassen nach der Ansicht der beiden Autoren keinen Zweifel über die Natur des Prozesses zu. Es fand sich in allen Schichten, besonders aber in der Submukosa, Infiltration mit lymphoiden und epithelioiden Zellen, deren Neigung, die Blutgefäße zu umringen, ausgesprochen war. Die Mukosa atrophisch, die Drüsen zum großen Teil zerstört. Die Submukosa in Mitte der großen Kurvatur narbenartig, von faserigem Bindegewebe durchzogen. — Ein weiteres, jedoch nicht so sicher stehendes Pendant hierzu bildet ein Fall von Joh. Müller; auch eine frühere Beobachtung von Wagner gehört wahrscheinlich hierher.

Das eben Besprochene legt das für den Chirurgen wichtige Faktum fest, daß es eine luetische Pylorusstenose gibt. Wir werden später hören, daß wiederholt, und gerade bei zweien der genannten Fälle operative Eingriffe wegen dieser Indikation ausgeführt wurden. Die bis jetzt vorliegende Kasuistik (vergl. Kapitel Therapie) läßt zwei pathologisch-anatomisch festgestellte Formen dieser Stenose erkennen: 1. Verengerung durch gummöse Infiltration (z. B. Fälle von Parker, Cornil); 2. Strikturen durch verheilte oder in Vernarbung begriffene Ulcera oder fibrös hyperplastische Vorgänge in der Submucosa oder Muscularis (z. B. Fälle von Hemmeter und Stokes, Groß), wie sie oben beschrieben sind.

Am Eingang dieses Abschnittes wurde erwähnt, daß wir nach der strengen pathologisch-anatomischen Sichtung Chiaris von den bisher beschriebenen, direkt syphilitischen Affektionen des Magens diejenigen zu trennen haben, welche indirekt der Syphilis ihre Entstehung verdanken. Zu diesen letzteren rechnet er Zirkulationsstörungen, hervorgerufen durch syphilitische Erkrankung anderer Organe, so besonders der Leber, ferner Blutungen, Ekchymosierung, hämorrhagische Erosionen, als Teilerscheinung einer durch die Syphilis gesetzten hämorrhagischen Diathese, der sogenannten Syphilis haemorrhagica. Neumann hält für eine der wichtigsten syphilitischen Viszeralerkrankungen die chronische Gastritis, bemerkt jedoch ebenfalls, daß sie, sofern man von den etwa vorhandenen Geschwüren gummösen Ursprungs absehe, in ihrer Erscheinungsform nicht von dem gewöhnlichen chronischen Katarrh sich unterscheide.

Wiederholt sagten wir, daß die anatomische Diagnose der Magensyphilis mit abhängig sei von der Koexistenz syphilitischer Herde in anderen Organen. Die Tabelle Oberndorfers zeigt uns, daß bei den erwähnten 15 Fällen ohne Ausnahme andere Organe miterkrankt gefunden wurden und zwar vor allem die Leber, mit wenigen Ausnahmen auch der Darm.

Kapitel III.

Symptome und Diagnose.

Von einer Symptomatologie mit markant charakteristischen Zügen kann bei der Magensyphilis nicht die Rede sein. Schon im Prodromalstadium können als Erscheinungen der sich entwickelnden Allgemeinintoxikation Verdauungsstörungen sich einstellen, und zur Zeit der sekundären Eruption tritt nicht selten der Symptomenkomplex eines akuten Magenkatarrhs mit Appetitlosigkeit, belegter Zunge, bitterem Geschmack, Aufstoßen, Schmerzen, Brechreiz und Erbrechen auf (Fournier, Neumann). Seltener wird Steigerung des Appetits, „boulimie secondaire", verbunden zuweilen mit Polydipsie beobachtet. In der tertiären Periode treffen wir, wie oben bemerkt, häufig die Symptome der chronischen Gastritis ohne jede typische Besonderheit, und es ist zu betonen, daß dieselbe ebenso gut sekundären Ursprungs, z. B. Folgeerscheinung einer Lebersyphilis sein kann.

Auch die Symptome der ulzerösen Magensyphilis bieten nichts Prägnantes dar; Verlauf und Ausgang zeigen nichts, was von dem nicht spezifischen Ulcus sicher unterschieden werden könnte. Durchgehen wir die klinischen Aufzeichnungen der Fälle, bei denen pathologisch-anatomisch die Diagnose Ulcus verifiziert werden konnte, so finden wir da krampfartige Schmerzen in der Magengegend, Appetitlosigkeit (Fälle Chiari, Stolper), schleimiges Erbrechen, Schmerz im Epigastrium spontan und auf Druck, Fehlen freier Salzsäure (E. Fränkel), Blut im Stuhl (Buday. Darmulcera!) angegeben. Abundante bis zur Erschöpfung führende Blutungen traten bei dem Fall von Luxenburg und Zawadzky auf. Bei dem Kranken von Cesaris-Demel bestand seit 4 Monaten Schmerz im Epigastrium und Hämatemesis, dann plötzlich letaler Kollaps infolge Hämorrhagie aus einem Gefäße der Magenwand in die letztere hinein und in das Cavum peritoneale.

Ueber dieselben oder ganz ähnliche Erscheinungen wird bei vielen Fällen berichtet, die nur klinisch beobachtet und ex juvantibus diagnostiziert wurden. Nach Rosanow soll das nächtliche Auftreten der Gastralgien von Wichtigkeit sein. Demgegenüber ist zu sagen, daß — auch nach meiner Erfahrung — die Kranken mit gewöhnlichem Ulcus rotundum sehr oft über Schmerzen hauptsächlich in der Nacht klagen. Hämatemesis bei nur klinischer Beobachtung (Hayem, Hiller u. a.) läßt keineswegs immer auf Ulcus schließen; sie tritt als akzidentelle Erscheinung bei luetischer Erkrankung der Eingeweide, welche starke Stauung im Gebiete der Pfortader hervorrufen, in erster Linie bei Syphilis der Leber, ferner der Milz und der Nieren auf. Wahrscheinlich ist, daß die Fälle, welche z. B. Einhorn in der ersten Gruppe seiner Kasuistik zusammenstellt, bei denen nach antiluetischer Kur die heftigen Schmerzen, das Erbrechen (Fall 1), die wiederholten starken Blutungen (Fall 2) zurückgingen, an syphilitischen Geschwüren litten: sicher ist es nicht.

Noch weniger als die Geschwüre verraten die nicht ulzerösen Gummen des Magens durch unzweideutige klinische Merkmale ihre

Gegenwart. Sie treten, wie wir hörten, fast immer als flache Knoten oder Platten auf und sind infolgedessen von außen, d. h. durch die Bauchwand sehr selten fühlbar. Es gibt nun aber auch einzelne Fälle, wo eigentliche syphilitische Tumoren sich bilden, welche maligne Geschwülste vortäuschen können; Fournier faßt sie als „forme pseudocancereuse" zusammen. Zu diesen gehört der erwähnte Fall von Parker, bei dem die Wahrscheinlichkeitsdiagnose auf Karzinom gestellt wurde. Von außen war eine Geschwulst nicht palpabel; bei der Operation aber wurde ein harter Tumor neben dem Pylorus gefunden, exstirpiert und mikroskopisch untersucht. Histologisch nicht festgestellt, aber bei der Operation konstatiert, wurde ferner ein Tumor bei dem von Freeman Ward beobachteten Fall (bei Fournier): Ein 38jähriger Mann litt an dyspeptischen Störungen, Schmerzen, Bluterbrechen; von außen keine Geschwulst palpabel. Bei drohender Inanition wurde laparotomiert und am Pylorus ein orangengroßer Tumor gefunden. Gastroenterostomie in der Absicht, die Geschwulst später radikal zu entfernen. Als dann aber Jodkali genommen wurde, schwand der Tumor und bei einer späteren zweiten Oeffnung der Bauchhöhle „plus trace de la tumeur!" Mit dem früher gemachten Vorbehalt können ferner einige nur klinisch beobachtete Fälle hierher gerechnet werden, so die von Einhorn in Gruppe 2 beschriebenen. Bei einem der beiden Syphilitischen fand sich unter dem linken Rippenbogen eine derbhöckerige Resistenz von der Größe eines Gänseeis. Im ausgeheberten Mageninhalt HCl—, ziemlich viel Schleim und Blut. Unter Schmierkur und Jodkali ging die Geschwulst vollständig zurück. Ein ähnlicher Fall ist von Dubuc mitgeteilt; es fand sich hier bei der Palpation „une large plaque indurée". Einen weiteren, der ganz den Eindruck eines Pyloruskarzinoms machte, beschreibt Fournier.

Ist der syphilitische Tumor von außen nicht nachweisbar, so können sich doch bei Sitz in der Pylorusgegend die Zeichen der durch ihn bewirkten Pylorusstenose in der bekannten Weise durch motorische Insuffizienz, Erbrechen, Dilatation etc. bemerkbar machen, ohne daß die Genese aufgeklärt ist. Dasselbe gilt von den Stenosen, welche, wie wir sagten, durch narbige oder fibrös hyperplastische Prozesse erzeugt werden. Einhorn gibt zwei weitere Krankengeschichten klinisch beobachteter Fälle, die hierher gehören. Beim 1. Fall war wieder eine Geschwulst in der Pylorusgegend palpabel. Der bis zur Symphyse reichende Magen war stark dilatiert, zeigte bei freier HCl bedeutende motorische Insuffizienz. Die Diagnose wurde, gestützt auf die Vorgeschichte des Kranken, auf luetische Pylorusstenose gestellt und die antiluetische Therapie mit Jodnatrium eingeleitet. Nach Ablauf eines Monats konnte die Geschwulst nicht mehr gefühlt werden und es trat Heilung ein. Bei dem besprochenen seltenen Fall von Hemmeter und Stokes wurde die Diagnose auf chronisch hypertrophische Gastritis mit Atrophie der Schleimhaut und hypertrophische Stenose des Pylorus gestellt. Die erstere ergab sich aus dem Fehlen der freien und gebundenen Salzsäure, sowie von Fermenten, Pepsin, Chymosin; aus der kleinen Menge von Flüssigkeit, welche in den Magen gegossen werden konnte, wurde auf den kleinen Rauminhalt desselben geschlossen. Ein kleines Stückchen Magen-

schleimhaut, das beim Magenauswaschen gefunden wurde, zeigte bei der mikroskopischen Untersuchung keine Spur von peptischen Drüsenzellen, aber eine diffuse Zelleninfiltration, die auf chronische Gastritis schließen ließ.

Dem Magenchemismus bei Syphilis des Magens widmet Barbier einen besonderen Abschnitt seiner These mit dem Resultate, daß dessen Studium zur Zeit nicht zu bestimmten Schlüssen führen könne. Die Befunde lauten sehr verschieden. Der von uns berücksichtigten Kasuistik anatomisch verifizierter Fälle entnehmen wir, daß bei Ulcus syphiliticum E. Fränkel das Fehlen freier HCl konstatierte, ebenso Luxenburg und Zawadzky, Langovoi. Bei dem nur klinisch beobachteten, ex juvantibus diagnostizierten Falle Lenzmanns wurde Hyperazidität nachgewiesen. Was die sicheren Fälle von Pylorusstenose betrifft, so konstatierten Hemmeter und Stokes bei der gleichzeitigen Atrophie der Magenschleimhaut das Fehlen freier und gebundener HCl; ebenso fand Groß beim zweiten seiner Fälle keine HCl, während sie beim ersten, mit Tuberculose und Cholelithiasis komplizierten Fall vorhanden war. Hayem betont bei dem Falle, wo wegen stenosierender Infiltration die Resektion ausgeführt wurde (siehe hinten Kasuistik der resezierten Fälle), daß die Untersuchung des Magensaftes eine große Aehnlichkeit ergab mit dem Befunde bei Karzinom, also Achlorhydrie darbot, nur die Milchsäure fehlte.

Ueber die klinische Diagnose der Magensyphilis insgesamt läßt sich sagen: Wo syphilitische Affektionen an anderen Regionen und in anderen Organen des Körpers mit Sicherheit klinisch nachweisbar sind, wo andere Krankheitsursachen nicht gefunden werden können, darf man bei Vorhandensein der entsprechenden Symptome die Diagnose auf ein syphilitisches Magenleiden, chronische Gastritis, Ulcus syphiliticum mit Wahrscheinlichkeit stellen, und man wird in der Tatsache, daß das vorliegende Leiden, nachdem es lange jeder anderen Therapie getrotzt hat, der spezifisch antiluetischen Behandlung weicht, eine Bestätigung dieser Vermutung finden dürfen. — Naturam morborum curationes ostendunt! Beherzigenswert ist jedenfalls die Mahnung, welche Hayem in einer klinischen Vorlesung an die Zuhörer richtet: „Quand vous serez en présence d'une maladie sérieuse de l'estomac, dont la nature vous paraîtra obscure, pensez à la syphilis!"

Kapitel IV.

Therapie.

Die Therapie der Magensyphilis ist in erster Linie eine internmedikamentöse, d. h. es ist, wenn immer möglich durch Quecksilber- oder Jodbehandlung Heilung anzustreben; dabei ist das Hauptgewicht auf die erstere zu legen. Dieulafoy empfiehlt besonders die subkutanen Injektionen von Quecksilberbijodid. Einhorn brachte fast alle seine oben besprochenen Fälle durch kombinierte

Behandlung mit Schmierkur und Jodkali zur Heilung; statt des letzteren verwendet er auch Jodnatrium 10:200, 2mal täglich 1 Eßlöffel. Daneben bei Ulcusverdacht Bismuth, Resorcin. Mit der internen Jodkalibehandlung ist die Milchkur zu verbinden, oder statt der Milch Kephir. Bei starken Schmerzen Morphium mit Kokain. Bei Hämatemesis Gelatinelösung per os. Starke Hämorrhagien machen subkutane Injektion von Kochsalzlösung notwendig.

Operative Behandlung.

Mehrfach wurde im früheren schon chirurgischer Eingriffe Erwähnung getan, die bei verschiedenen syphilitischen Affektionen des Magens zur Anwendung kamen. Ueberblicken wir jetzt im Zusammenhang die hierher gehörenden Mitteilungen, welche auf sicher festgestellte oder sehr wahrscheinlich erscheinende syphilitische Prozesse sich beziehen.

Resektion.

1. Fall. Hayem. (De la syphilis stomacale. La Presse médicale, 8 février 1905.) 60jähriger Mann. 1902 zum erstenmal Magenbeschwerden, die sich 1903 steigerten. Komplette Anorexie. Gefühl, als ob der Magen sich nicht entleerte. Erbrechen reichlicher, zum Teil sanguinolenter Massen. Gewichtsabnahme. Kein Tumor. Sehr genaue Prüfung des Magenchemismus. Rückstände. HCl sehr stark vermindert, keine Milchsäure Die Analyse ergibt Verhältnisse ähnlich wie sie bei Karzinom vorkommen. Es wurde die Diagnose auf krebsige Stenose gestellt.

Operation. 13. Juni 1903. Resektion der Regio pylorica. Die histologische Untersuchung ergibt: Syphilis, kein Karzinom. „Infiltration fibreuse et de gommes microscopiques.“ Die Mucosa von unregelmäßiger Oberfläche, in großer Ausdehnung ulzeriert. Auf Schnitten zeigt sich das verdickte Plateau aus einer plastischen Infiltration der Muskelschicht bestehend. Von diesem Plateau aus geht ein fibröses Band, bedingt durch eine enorme Verdickung der Zellgewebsschicht. Dieses Band verliert sich im Pylorusring. An den Rändern der Ulzeration läßt sich der Destruktionsprozeß der Mucosa verfolgen: Chronische Gastritis mit interstitieller Infiltration, Drüsenatrophie, schleimige Transformation. Diese Infiltration ist aber keine banale, sondern sie bedingt eine progressive Destruktion der Mucosa. Der Außenwand der Gefäße sitzen Knötchen auf, in welchen protaplasmalymphoide Zellen zu sehen sind; die größeren zeigen den Aspekt kleiner Abszesse.

Nach Feststellung dieses Befundes wurde die Anamnese vervollständigt. Dieselbe ergab, daß Patient vor 20 Jahren einen Schanker gehabt hatte. Es wurde Jodkali verordnet. Im Dezember 1903 Zunahme des Gewichtes um 21 kg. 17 Monate nach der Operation vortreffliches Befinden.

2. Fall. R. Parker. (The Brit. med. Journal 1899, Vol. I, S. 968.) 48jähriger Mann. Seit 5—6 Jahren Magenstörungen. Abmagerung durch anhaltendes Erbrechen. Kein Tumor fühlbar. Diagnose auf Karcinom „provisionally“. Bei der Operation harter Tumor an der hinteren Wand nahe dem Pylorus. Mucosa verdickt, aber nicht ulzeriert. Resektion. Gute Rekonvaleszenz. Die Untersuchung des Präparates ergab „evidently“ den syphilitischen Ursprung der Geschwulst. „Small gummata, endarteritis and cellular infiltration.“

3. Fall. Bobrow. (Nach Trinkler, siehe Literaturverzeichnis. Im Original mir nicht zugänglich.) resezierte „mit glänzendem Erfolg" vier Fünftel des Magens wegen diffusen syphilitischen Geschwürs, das fast die gesamte Schleimhautoberfläche einnahm.

4. Fall. Langovoi. (Referiert nach Barbier. Im Original mir nicht erhältlich.) Klinisch: Starke Schmerzen, Achlorhydrie, Dyspepsie. Weder Hämatemesis noch Melaena. Schwere Kachexie. Bei Verdacht auf Karzinom Probelaparotomie. Man fand ein sehr ausgebreitetes Geschwür mit aufgeworfenen Rändern. Resektion von vier Fünftel des Magens mit Erfolg. Die mikroskopische Untersuchung des exzidierten Stückes ergab die sehr wahrscheinliche syphilitische Natur des Ulcus. Jetzt wurde spezifische Behandlung eingeleitet, welche „amélioration remarquable" des Allgemeinzustandes erzielte.

Gastroenterostomie.

1. Fall. Lenzmann. (Münch. med. Wochenschrift 1905, Nr. 34.) Patient seit mehreren Jahren magenleidend. Schmerzen stets nach dem Essen; mehrmalige Hämatemesis, „charakteristischer" Druckschmerz. Diagnose: Magenulcus. Verschiedene Ulcuskuren ohne Erfolg. Ein Vierteljahr vor Einlieferung in Behandlung von Lenzmann war Patient gastroenterostomiert worden, „offenbar in der Voraussetzung, daß durch die Operation die reizenden Ingesta von dem am Pylorus oder der kleinen Kurvatur vermuteten Ulcus abgeleitet würden". Erfolg gleich Null; nach wie vor Gastralgien, Erbrechen blutiger Massen. Es bestand Hyperazidität = 100, wovon 70 freie Salzsäure. Hochgradige Abmagerung. An der hinteren Wand des Rachens strahlige Narbe. Auf Jodkali besserten sich die Erscheinungen auffallend. Nach energischer Schmierkur (5 g, später 6 g pro die) trat Genesung ein.

2. Fall. Freeman Ward. (In Fournier, La Syphilis 1903). 38jähriger Mann. Seit langer Zeit Magenbeschwerden. Schmerzen, Erbrechen kaffeesatzartiger Massen, Hämatemesis. Tumor auch in Narkose nicht palpabel. Abmagerung; drohender Tod durch Verhungern. Bei der Laparotomie findet man den Pylorus „occlus par une tumeur du volume d'une orange". Gastroenterostomie; die Radikaloperation soll später unter besseren Kräfteverhältnissen ausgeführt werden. Verabreichung von Jodkali. Nach einigen Wochen Besserung, Gewichtszunahme. 5 Wochen später zweite Operation, keine Spur mehr vom Tumor!

3. Fall. Riedel. (Bei Groß, Fall 2.) 52jährige Frau will vor 14 Jahren an Magengeschwüren gelitten haben. Einmalige kopiöse Blutung. Im Juli 1900 Schmerzen im Unterleib, Appetitmangel, Abmagerung, Beschwerden beim Stuhlgang, heftige Magenkrämpfe. Bei der Untersuchung der blassen, wenig gut genährten Kranken wird Pylorusstenose mit mäßiger Dilatation und fehlender freier HCl festgestellt. Pylorus als feste Resistenz zu palpieren. Rechts vom Nabel faustgroße, stenosierende Geschwulst, die als dem Darme angehörig angesprochen wird. Erste Operation 19. Dezember. Ausgedehnte fibrös sklerosierende adhäsive Peritonitis. Auf dem Mesenterium und der serösen Bekleidung der Organe dicke, weiße, strahlige Plaques. Pylorus, Gallenblase, Duodenum und Colon transversum miteinander verwachsen. Cöcum, Colon ascendens und Proc. vermiformis stellen ein wurstförmiges Gebilde dar. Resektion dieser ganzen erkrankten Darmpartie. Enden des Dünn- und Dickdarms in die Bauchwunde eingenäht. Patientin erholt sich, dann machen sich die Erscheinungen der Pylorusstenose stärker als früher bemerkbar. Zweite Operation 4. Februar. Gastroenterostomie. Erfolg zunächst ausgezeichnet. Dann wieder Verschlimmerung und Tod nach einigen Wochen.

Der strikturierte, 6 cm lange Pylorusabschnitt zeigt die Schwielenentwicklung in noch weit mächtigerem Grade als der Darm und zwar mit noch ausschließlicherem Sitz in der Submucosa; auf dem Querschnitt in der Mitte des Pylorus weist letztere an den stärksten Stellen die imponierende Dicke von über 1 cm auf. Die Dickenzunahme der Wandung verliert sich funduswärts allmählich; gegen das Duodenum zu hört sie jäh auf. Der verdickte Pylorus springt nach Art der Vaginalportio des Uterus in das Cavum duodeni vor; dasselbe Verhalten wie es von der hypertrophischen Pylorusstenose berichtet wird.

4. Fall. Hayem (l. c. 3. Fall) 1901. 43jähriger Mann leidet seit einigen Monaten an schweren Magenstörungen. Nach jedem Essen Erbrechen ohne Blutbeimischung. Patient ist abgemagert, bleich, fast kachektisch. Syphilitische Affektionen sind sonst nicht nachzuweisen. Diffuse Resistenz in der Gegend der Gallenblase. Diagnose: Stenose „probablement d'origine hépatique". Gastroenterostomie am 27. April 1901. Gestorben. Autopsie: Plastische Infiltration der Regio pyloroduodenalis: der Verdickung gleichend, die man als Linitis bezeichnet. Die ganze erkrankte Partie des Magens durch Adhärenzen fixiert mit Leber und Gallenblase. Karzinom ließ sich ausschließen. Es handelte sich um „infiltration fibroïde, ayant envahi surtout les couches externes de l'estomac et renferment des nodules qui ne pouvaient être que de petites gommes".

Wahrscheinlich syphilitischer Natur war die Pylorusstenose auch bei dem folgenden gastroenterostomierten Falle:

5. Fall. Porges. (Wien. klin. Wochenschr. 1897. S. 313). 49jähriger Mann erkrankt 1870 an Syphilis; nach zweijähriger Behandlung schwanden alle Symptome. Seit 1880 Appetitlosigkeit, Aufstoßen, Sodbrennen, Schmerzen im Magen, Obstipation. 1890 Zunahme dieser Beschwerden; blutig schleimige Stühle. Kontinuierliche Schmerzen. Jodkali und Badekur in Hall von gutem Einfluß. Juli 1895 Appendizitis. Tumor oberhalb des Nabels. Hochgradige Abmagerung. Bauch aufgetrieben, überall empfindlich, besonders in der Magen- und Cöcalgegend. Resistenz in der Magen- und Cöcalgegend.

Operation. 28. September 1895. (Hochenegg.) Abtragung des verdickten Wurmfortsatzes. In der Magengegend als Ursache der langjährigen Beschwerden die ganze Pylorusgegend mit dem angrenzenden Colon transversum in eine derbe, schwielige Masse umgewandelt, das Omentum minus geschrumpft und auch in die Schwarte hineingezogen. Gastroenterostomia retrocolica. Rasche Genesung.

Pyloroplastik.

Hemmeter und Stokes. (Arch. f. Verdauungskrankheiten Bd. VII, S. 313.) 24jähriger Mann wurde am 6. März 1899 ins Spital aufgenommen. Syphilitische Infektion vor 2 Jahren. 1898 Dyspepsie mit zunehmenden Beschwerden. Besserung nach Magenauswaschungen und Milchdiät. Feste Nahrung machte Unbehagen bis zum Erbrechen. Ueber die weiteren klinischen Beobachtungen ist früher im Texte schon referiert worden. Diagnose: Chronisch hyperplastische Gastritis. Stenose des Pylorus. Am 27. April Laparotomie. Kleiner Magen mit sehr verdickten Wänden. Eine verhärtete Masse an der großen Kurvatur der Pylorusgegend wurde als wahrscheinlich karzinomatöser Tumor angesehen. Heineke-Mikuliczsche Operation. Nach der Operation passierten Milch und Eiweiß den Magen. Am 19. Mai Tod an „allgemeiner Infektion". Ueber die pathologisch-anatomische Untersuchung ist ebenfalls früher schon referiert.

Probelaparotomie.

Lafleur (Montreal med. journal 1903, Nr. 7). 39jähriger Mann. 1872 syphilitisch infiziert. 1901 Indigestion und Diarrhoe. Flatulenz, Erbrechen. Keine Salzsäure. Dilatation. Gewichtsabnahme und Verschlimmerung des Zustandes im Laufe der Zeit.

Operation. Am Magen Adhäsionen, Pylorus frei, aber gegen die Kardia zu Verdickung, keine geschwellten Drüsen. Der Magen wurde an der vorderen Wand inzidiert. Wandung fast 1 cm dick. Die zu Tage tretende Oberfläche zeigt einen großen Schleimhautdefekt („denudation of the mucosa"). Das Geschwür zeigte weder Verkäsung noch Nekrose. Die Ränder scharf, zum Teil unterminiert. 3 Zoll vom Pylorus weg durch partielle Vernarbung sanduhrförmige Kontraktur. Es wurde ein Stück Wandung behufs histologischer Untersuchung exzidiert, dann Magen und Bauchwand geschlossen. Nach der Operation Einleitung der antisyphilitischen Kur.

Die mikroskopische Untersuchung ergab ganz ähnlichen Befund wie bei dem Falle Flexner (vergl. im früheren Abbildung und Text).

Baylac et Chamayon[1]), Probelaparotomie bei offenem Ulcus mit Perforation (?). 20jährige Patientin. Puella publica. Potatrix. 1900 Gastralgien, dann anhaltendes Erbrechen; später Hämatemesis. Im September 1900 heftiger Schmerz in der Regio epigastrica, Meteorismus, unstillbares Erbrechen. Diagnose: Perforationsperitonitis. Im Status: Papulöses Syphilid. Cervikaldrüsen geschwellt. Alopecie. Am 8. Oktober Laparotomie. „On se trouve en présence, non pas d'une péritonite, mais d'une pseudo-péritonite." Eine Oeffnung am Magen wird nicht gefunden, keine Adhärenzen. Nach der Operation dauern die Magenbeschwerden fort. Von neuem Blutbrechen. Jetzt wird Quecksilberbehandlung eingeleitet. Die Hämatemesis hält noch eine Zeitlang an, verschwindet dann aber. Im November Appetit und Verdauung gut. Syphilitisches Exanthem verschwunden. Heilung.

Operation einer Magen-Bauchwandfistel, vermutlich luetischen Ursprungs.

Kuzmik (Beitr. z. klin. Chr. Bd. 48, Heft 3. S. 586). 21jährige Frau. Aufgenommen 6. Januar 1904. Vor 15 Monaten heftige Schmerzen in der linken Bauchseite. Im Epigastrium langsam wachsende, nicht schmerzhafte Geschwulst, aus der sich eine Fistel entwickelt, durch welche sich Speisen entleeren.

Status. Unter dem linken Rippenbogen ein tellergroßer, trichterförmiger Substanzverlust mit steilem Rande, schmutzig-graulichgelb-speckigem Belage, Substanzverlust von hartem, fest infiltriertem Hofe umgeben. Auf dem Boden eine Oeffnung, die in den Magen führt. An der Schleimhaut kein Geschwür. Sonst nichts von Lues; diese wird geleugnet.

Inunktionskur mit auffälligem Erfolg. Das Geschwür vernarbt, die markgroße Fistel bleibt. 10. Mai Operation. Verschluß der Fistel. Heilung. Die histologische Untersuchung der ausgeschnittenen Fistelränder ergibt nichts für Syphilis Charakteristisches. Auffallend ist die peri- und endovaskuläre Wucherung der Blutgefäße.

Die vorstehende Kasuistik operativer Eingriffe umfaßt 13 Fälle, nämlich:

---

[1]) Nach Barbier. Im Original (siehe Literaturverzeichnis) mir nicht zugänglich.

4 Resektionen,
5 Gastroenterostomien,
1 Pyloroplastik,
2 Probelaparotomien.
1 Fisteloperation (Magenbauchwandfistel).

Betrachten wir zuerst die Resektionen:

Bei 2 Fällen wurde die syphilitische Natur nach der histologischen Untersuchung als sicher angenommen, bei 1 als sehr wahrscheinlich. Beim 4. Fall (Bobrow) ist mir Genaueres nicht bekannt geworden. Bei 2 Fällen handelte es sich um Pylorusstenose durch fibröse Infiltration der Wand und Gummabildung; dabei Ulzeration der Schleimhaut. Bei den anderen beiden Fällen bildete ausgedehnte Geschwürsbildung die Indikation. 3mal wurde Karzinom diagnostiziert. Alle Fälle überstanden die Operation. Das spätere Befinden ist nur von einem der Kranken bekannt; der Patient Hayems war 17 Monate nachher bei „vortrefflichem Allgemeinbefinden".

Bei den 5 Gastroenterostomien ist 2mal nur die Diagnose mikroskopisch erhärtet; es handelte sich bei den Fällen von Hayem und Riedel wohl sicher um syphilitische Pylorusstenose mit fibröser Wandinfiltration. Bei 2 Fällen wird die Diagnose nach der Operation ex juvantibus gestellt. Lenzmann sah bei seinem Kranken mit Ulcus Heilung unter spezifischer Behandlung eintreten, nachdem die Gastroenterostomie ohne Erfolg gewesen. Der Fall von Freeman Ward wurde wegen Stenose gastroenterostomiert. Der bei der Operation gefundene orangengroße Tumor ging unter Darreichung von Jodkali zurück (Ulcustumoren schwinden oft auch ohne Jodkali nach Gastroenterostomie). Bei dem Fall Porges ließen der makroskopische Befund, schwielige Verwachsung des Pylorus, nebst Anamnese auf Lues schließen.

Die Operationsmethode ist nur bei 1 Fall mitgeteilt. Ueber den Ausgang erfahren wir folgendes: 1 Fall starb unmittelbar nach der Operation. Bei 1 Fall Erfolg „gleich Null". Bei 1 Fall ging, wie schon erwähnt, der stenosierende Tumor unter gleichzeitiger Verabreichung von Jodkali zurück. Bei dem Falle Riedels, wo es um gleichzeitige Darmlues sich handelte, ist zunächst der Erfolg ausgezeichnet, dann wieder Verschlimmerung. Genesung ist bei 1 Fall gemeldet; wie lange ist nicht gesagt.

Bei dem histologisch genau untersuchten Fall von Pylorusstenose (Hemmeter und Stokes), der mit Pyloroplastik behandelt wurde, war anscheinend der funktionelle Erfolg gut; aber es trat nach wenigen Wochen Tod an „allgemeiner Infektion" ein.

Wichtig ist der Fall Lafleurs mit Probelaparotomie: Sanduhrmagen durch vernarbtes Ulcus. Das exzidierte Stück Magenwand ließ bei der Untersuchung die Diagnose Syphilis bestätigen. Jetzt Einleitung der spezifischen Kur. Die von Kuzmik operativ behandelte Magenbauchwandfistel wird als syphilitischen Ursprungs taxiert. Wenn auch das Mikroskop diese Annahme nicht sicher zu stellen vermochte, so sprach doch der Erfolg der Schmierkur für deren Richtigkeit.

Aus diesen kleinen Erfahrungen eines in der Weltliteratur zerstreuten Materials und aus der ganzen besprochenen Pathologie der

Magensyphilis läßt sich hinsichtlich der chirurgischen Therapie folgendes schließen:

Eine operative Intervention ist indiziert bei Perforation eines syphilitischen Geschwüres. Hier liegt eine Indicatio vitalis vor und da kann man den Kranken nicht vorher schmieren lassen. Im übrigen aber ist, wo immer Verdacht auf Ileus, syphilitische Ulzeration und ihre Folgezustände, wie Pylorusstenose, vorliegt, die antiluetische Kur einzuleiten, sofern der Zustand des Kranken es erlaubt, und nicht die operative Hebung der Stenose alsbald notwendig erscheint. Gummata als solche erkannt, zu exstirpieren, wäre ein Kunstfehler. Die Resektion ist hier noch mit größerem Rechte als bei der Tuberculose zurückzuweisen; sie wird aber bei Unmöglichkeit der Diagnose wie bis jetzt so auch in Zukunft bei Verdacht auf Karzinom in Frage kommen. Es steht indessen bei solch unsicheren Fällen von stenosierendem Pylorustumor der Weg offen, den Lafleur eingeschlagen hat: Probelaparotomie. Exzision eines Stückes aus dem Tumor. Ergibt sich Karzinom, dann Resektion: ist dagegen Syphilis sicher zu erkennen, dann die Gastroenterostomie und nachfolgende Schmierkur.

Bei Geschwüren, welche der antiluetischen Behandlung trotzen, oder bei denen abundante Blutung das Leben bedroht, kann die Gastroenterostomie in Frage kommen. Der Fall Bobrow scheint zu lehren, daß bei höchst ausgedehnten Geschwüren selbst die Resektion notwendig werden kann. Da ich über den Fall nicht genau unterrichtet bin, muß ich mich weiterer Kritik enthalten. Durch Gummen bedingte Lumenverengerungen des Pylorus können der antiluetischen Behandlung ein dankbares Objekt bieten. Anders steht es mit den Narbenstrikturen des Pylorus, welche durch verheilte Ulcera oder durch die fibrös hyperplastische Form der Syphilis entstanden sind; hier kann es sich um völlig stabile Prozesse handeln, bei denen die Gastroenterostomie als einziges Remedium durchaus indiziert ist.

Kapitel V.

Prognose.

Während die syphilitischen Affektionen des Magens, welche in der sekundären Periode der Syphilis auftreten, im allgemeinen eine gute Prognose haben, gestalten sich die Affektionen der Tertiärzeit durchwegs langwieriger und sind ihre Aussichten weniger günstig. Es scheint sich bei den zur Lokalisation im Magendarmtraktus führenden Erkrankungen überhaupt um schwere Formen der konstitutionellen Lues zu handeln. Wir haben gehört, daß bei den zur Autopsie gelangten Fällen stets neben der Magensyphilis noch Herde in anderen Organen, besonders in Leber und Darm gefunden wurden, daß also der Tod nicht allein dieser Magenaffektion zugeschrieben werden konnte, sondern auf Rechnung der gesamten schweren, multipel lokalisierten Erkrankung zu setzen war. Auch hier leistet, wie bei der Tuberculose und Aktinomykose, die amyloide Degeneration als Verbündete ihre verderbliche Hilfe. Es können die Magenaffektionen dieser Periode, wenn sich selbst überlassen, als chronische Gastritis, schwere Kachexie,

als Geschwüre mit ihren Komplikationen, Hämorrhagie, Perforation den plötzlichen Tod verursachen, oder durch Ausgang in narbige Stenose mit Atrophie der Magenschleimhaut das Leben gefährden. Wird die syphilitische Natur frühzeitig vermutet oder erkannt und die entsprechende spezifische Therapie rechtzeitig eingeleitet, so können, wie die oben referierten klinischen Beobachtungen und ex juvantibus diagnostizierten Fälle zeigen, sehr schwere Störungen, Ulcera und stenosierende Tumoren zurückgehen; es bewährt sich das von Barbier zitierte Bonmot: „Lorsqu'on lui découvre une tumeur heureux le malade, qui a eu la vérole."

Syphilis des Darmes.

Kapitel I.

Aetiologie. Statistisches.

Etwas häufiger als im Magen, aber doch relativ selten, werden syphilitische Veränderungen im Darm gefunden. Am häufigsten sind sie im Rectum, einem Gebiete, welches nicht mehr in den Bereich unserer Bearbeitung gehört, doch müssen wir hervorheben, daß in neuester Zeit ein guter Teil der sogenannten syphilitischen Rektalstrikturen als anderen, besonders gonorrhoischen Ursprungs taxiert wird. Es wurde früher bemerkt, daß fast in allen den Fällen, wo Syphilis im Magen konstatiert wurde — wir halten uns auch da an die sicher anatomisch festgestellten Beobachtungen — solche auch im Darm zu konstatieren war. Nach übereinstimmenden Berichten ist die kongenitale Darmlues häufiger als die akquirierte. Baumgarten sagt 1884, es existiere, abgesehen von der Mastdarmsyphilis, kaum ein einziges, ganz zweifelloses Beispiel für das Vorkommen der letzteren; das trifft heute allerdings, wie wir sehen werden, nicht mehr zu.

Verschaffen wir uns Einblick in einige statistische Ziffern, so vernehmen wir von Birch-Hirschfeld, daß er bei 40 syphilitischen Kindern 5mal hereditäre Lues im Darm gesehen habe, während Mračeк bei 200 solche 10mal konstatierte. Konsultieren wir die uns schon bekannte Statistik von Chiari, so finden wir hier in der zweiten Gruppe der hereditären Syphilis mit 40 sezierten Fällen 3 luetische Darmaffektionen. In der dritten Gruppe mit 71 Fällen 4mal Darmsyphilis. Unter 94 Fällen akquirierter Lues fand sich 6mal syphilitische Proctitis und Periproctitis. Nach Stolper wurden bei 25 Fällen hereditärer Syphilis 2mal ulzeröse Darmlues, bei 61 Fällen akquirierter Syphilis 12mal Beteiligung des Darmes (Geschwüre und strikturierende Narben) konstatiert.

Was die aus der Literatur zusammengestellte Statistik betrifft, so nenne ich zuerst diejenige von Rieder (1890), welche unter scharfer Sichtung 11 anatomisch genau untersuchte, zum großen Teil auch mikroskopisch festgestellte Fälle von akquirierter Syphilis umfaßt, dann die Tabelle in Oberndorfers uns schon bekannter Arbeit (1900) mit 25 Fällen hereditärer und 24 Fällen akquirierter Lues, von welcher indessen der Verfasser sagt, daß auch alle die Fälle aufgenommen seien, „deren syphilitische Natur zwar sehr wahrscheinlich, aber doch nicht ganz sicher nachgewiesen sei".

Kapitel II.

Pathologische Anatomie.

I. Veränderungen bei hereditärer Lues.

Ihr Sitz ist am häufigsten der Dünndarm, seltener ist der Dickdarm (exklusive Rektum) beteiligt. Bei den 9 Fällen von Lues hereditaria mit Magensyphilis, welche Aristoff beschreibt, war 7mal zugleich der Dünndarm erkrankt. Bei den 7 erwähnten Fällen Chiaris waren 4mal der Dünndarm, 1mal Dünn- und Dickdarm, 1mal der Dickdarm allein ergriffen. Bittners 3 Fälle zeigten alle neben Magen- auch Dünndarmsyphilis. Aus der Tabelle Oberndorfers ergibt sich bei 25 kongenitalen Fällen 17mal Beteiligung des Dünndarmes; 6mal waren Dünn- und Dickdarm affiziert.

Während andere geschwürige Prozesse, so die tuberculösen und typhösen, ihre Ausbildung am häufigsten im unteren Teil des Dünndarmes finden, ist es hier das Jejunum, in welchem allein oder am stärksten entwickelt die Veränderungen auftreten.

Nach den Beobachtungen von Mraček sind bei Lues hereditaria des Darmes zweierlei Veränderungen zu unterscheiden: 1. Diffuse entzündliche Prozesse, welche über den ganzen Darm oder große Darmstrecken ausgebreitet sind. Die Schleimhaut zeigt sich in hohem Grade injiziert, was selbst neben den an solchen totgeborenen Früchten durch Stauung bedingten zyanotischen Hyperämien deutlich an der helleren Rötung zu erkennen ist. Diese entzündliche Affektion führt zu einer Verfettung und Desquamation der Epithelien, zur Bildung eines zähen Schleimes und krupöser Exsudatmassen. Auch die Serosa ist oft bei selbst wenig weit vorgeschrittener Erkrankung des Darmes affiziert, entzündet, bald getrübt, verdickt, bald mit Pseudomembranen und fibrösen Exsudatmassen bedeckt. Als zweites Produkt der Syphilis tritt auch hier das gummöse Infiltrat auf, und zwar in zwei Formen, von denen die eine durch Lokalisation um die Peyerschen Plaques von der anderen regellos zerstreuten sich unterscheidet.

Jürgens ordnete die Erscheinungsformen der hereditären Lues in drei Kategorien:

1. Oberflächliche, nicht über bohnengroße Affektionen der Schleimhaut, wie man sie gewöhnlich als Condylomata lata bezeichnet, mit großer Neigung zu Verfettung, zu nekrotischem Zerfall. Sie präsentieren sich etwa in der Nähe der Valv. Bauhini einzeln oder zahlreich mit hyperämischer Umgebung. Sie können das Bild der Enteritis follicularis ulcerosa darbieten, unterscheiden sich aber durch ihren steil abfallenden Rand und speckigen Grund. Der Prozeß geht nicht von der Oberfläche aus, sondern setzt als zellige Proliferation ein.

2. Gummöse Affektionen. Diese liegen in der Muskulatur zwischen der Längs- und Ringfaserschicht. Breiten sie sich an der Stelle aus, wo ein Peyerscher Haufen liegt, so kann die Affektion der des „Bubo der solitären Follikel an den Tonsillen“ (Virchow) sehr ähnlich sein; dabei kann die Serosa der betroffenen Stelle eine stark villöse Beschaffenheit annehmen.

3. Eruption sehr zahlreicher miliarer Knötchen in der Mucosa, Serosa und Muscularis. Diese Form ist makro- und mikroskopisch beinahe völlig gleich der wahren Tuberculose, und doch unterscheidet das geübte Auge leicht die gelblich trüben Knötchen von den grauweiß durchscheinenden Tuberkeln. Sie geht einher mit allgemeiner Leukozytose und Milzschwellung, ferner beobachtet man besonders hier Periphlebitis portalis syphilitica. Diesen Knötchen legt Jürgens auch für die Diagnose der Darmsyphilis Erwachsener große Wichtigkeit bei.

Studieren wir die Kasuistik, d. h. die einzelnen anatomisch untersuchten Fälle, so sehen wir, daß bei einem Teil der Beschreibungen Gefäßinjektion der Schleimhaut in größerem oder kleinerem Bezirke, zirkumskript oder mehr diffus angegeben ist. Zuweilen ist diese Injektion mit Blutaustritten verbunden. Weitaus am häufigsten aber begegnen wir dem gummösen Infiltrat, welches, fast immer multipel auftretend, wie im Magen als zirkumskripte ovale Platte, beetartige, zur Längsachse des Darmes öfters querverlaufende Erhebung in verschiedener Größe sich darstellt. Bittner sah es durch hellere Farbe und Konsistenz gegen die übrige hyperämische Darmschleimhaut sich abheben und zum Teil bis auf das Peritoneum reichen. Oser spricht von erbsengroßen, weißlichen, zirkumskripten Knoten, Aristoff bei fast allen seinen Fällen von miliaren oder mikroskopischen gummösen Herden. Kleinschmidt gibt beim 2. seiner Fälle folgende Schilderung: Die Darmwandung zeigte im untersten Jejunum und im obersten Ileum feste, umschriebene, beetartige, pfennig- bis groschengroße Verdickungen von ovaler Gestalt. Dieselben befinden sich an 10 bis 15 Stellen, meist an der dem Mesenterialansatz gegenüberliegenden Seite, betreffen hier häufig Peyersche Haufen und deren Umgebung. Die Verdickungen sind meist zur Längsachse des Darmes quergestellt, von normaler Schleimhaut bedeckt und kaum merklich intensiver gefärbt als die übrige rosaweiße innere Oberfläche dieses Darmteils. — Eine konstante Lagebeziehung zu anatomischen Bestandteilen des Darmes haben die Infiltrate nicht, doch wird bei verschiedenen Fällen (Förster, Oser, Mračck) hervorgehoben, daß die Plaques und Follikel den Hauptsitz der Erkrankung bilden. Die Herde lassen sich schon von außen am Darm erkennen, indem sie mit gelblicher Färbung durchschimmern, oder dadurch, daß das Peritoneum über ihnen getrübt, injiziert, verdickt oder mit pseudomembranösen Auflagerungen belegt ist.

Bei ringförmiger Anordnung kann die Darmlichtung eingeengt werden. Eberth fand das Lumen durch $^3/_4$ cm breite käsige Einlagerungen stenosiert, Oser (Fall II) an zahlreichen Stellen die Wandung ringförmig auf das Doppelte verdickt, eingeschnürt, so daß der Darm ein „variköses Aussehen“ bekam. Bei einem Falle Ignatjeffs zeigte der Darm bei äußerer Besichtigung zahlreiche Einschnürungen ohne Veränderung des Peritoneums. Bei Eröffnung des Darmes kam im Ileum eine große Zahl von schmalen ($^1/_3$ cm breiten), meist nicht ganz zirkulären, 5—10 cm voneinander entfernten Geschwüren mit scharf abgeschnittenen, aber nicht verdickten Rändern und speckigem Grund zum Vorschein. Einige Geschwüre waren augenscheinlich frisch, andere zum Teil vernarbt, an zwei Stellen war der Prozeß bereits ganz abgelaufen, mit Umwandlung in 1—$1^1/_2$ cm lange Narben.

Ulzerationen können sich bei Kindern finden, die gleich nach der Geburt oder nicht lange nachher zu Grunde gingen, meist aber treffen wir sie bei solchen, die mit ihrer Erkrankung noch einige Zeit gelebt haben. Der Zerfall des Neoplasmas geht dabei verschieden tief; bald handelt es sich nur um oberflächliche Nekrosen, bald um alle Schichten durchsetzende, bis zur Perforation führende Geschwüre. Oberndorfer fand vom Ileum bis zur Klappe etwa acht bis mandelkerngroße, an Aussehen den Magengeschwüren sehr ähnliche Bildungen, deren Oberfläche leicht ulzeriert, der Grund schwärzlich gefärbt war. Bei dem 1. Falle Kleinschmidts war nahe der Ileocöcalklappe eine geschwulstartige Verdickung der Schleimhaut mit einer zentralen geschwürsähnlichen Vertiefung und aufgeworfenem Rande. Durchbruch des Geschwürs und diffus eitrige Peritonitis beobachtete Mracek.

Selten finden sich neben offenen Geschwüren Vernarbungsprozesse. Roth sah im oberen Ileum eine zolllange Plaque, zum Teil geschwollen, zum Teil „narbenartig glatt"; Aehnliches beobachtete bei einem 4 Wochen alten Kinde Ignatjeff.

Als Begleiterscheinung der Darmveränderungen fehlen selten Schwellung, Infiltration und Verdichtung der mesenterialen Lymphdrüsen.

Ausnahmslos, kann man sagen, ist die kongenitale Darmsyphilis von Herden in anderen Organen begleitet: Pemphigus syphiliticus, Osteochondritis syphilitica, Gummata in Magen, Leber, Nieren, Lungen u. s. w. Friedreich, Beck, Schlesinger beobachteten sekundäre Beteiligung des Duodenums durch schwielig syphilitische, vom Pankreas ausgehende Bindegewebsinduration.

Der histologische Befund bietet bei der erwähnten diffusen, Injektion Mračeks in den meisten Fällen eine deutlich wahrnehmbare Infiltration der Mucosa und Submucosa, sowie Kernwucherung an den Muskeln. Die gummösen Platten korrespondieren auch in mikroskopischer Hinsicht ganz mit denen im Magen, d. h. sie zeigen bei den meisten Fällen ein aus Rundzellen gebildetes Infiltrat, welches entgegen der Ansicht von Jürgens zuerst in der Submucosa und Mucosa auftritt, dann allerdings auch in der Muscularis sich ausbreitet.

Uebereinstimmend wird wieder der Ausgang des Prozesses von den Gefäßen betont. Die als Infiltration der Adventitia beginnende Gefäßveränderung ist nach Mracek als der Schwerpunkt der Erkrankung anzusehen; die Gefäße können nicht nur verdickt und verengt, sondern auch völlig verschlossen werden. Zunächst und überwiegend sind die feineren arteriellen Aeste ergriffen; die Kapillaren bleiben frei und zeigen öfter nur eine Erweiterung. Weiterhin kommt aber auch an den Venen eine als leichtere Infiltration der Wand sich kundgebende Beteiligung hinzu. In dieser Gefäßveränderung ist zugleich die Ursache des Zerfalls der Infiltrate und Knoten gegeben. Dieser findet immer an den zur höchsten Ausbildung gelangten Stellen, wo die Gefäße vollständig untergegangen sind, unter dem Bilde der einfachen anämischen Nekrose statt.

Schon ist auch bei kongenitaler Darmlues nach Spirochäten gefahndet worden, und zwar mit Erfolg. Simmonds fand sie bei einem mazerierten syphilitischen Fötus in „enormen Mengen" vor allem

in der Darmschleimhaut. Sie bildeten daselbst um die Drüsen vielfach dichte Züge, die schon bei schwacher Vergrößerung erkennbar waren. Ueber weitere wichtige Beobachtungen berichtet E. Fränkel: Bei einem 4 Tage alten, an akuter eiteriger Peritonitis zu Grunde gegangenen Kinde fanden sich auf Jejunum und Ileum beschränkt teils beetartige Infiltrationen der Darmwand, teils tiefgreifende, quergestellte, bis an die Serosa hinanreichende Geschwüre mit glattem Grund und vielfach speckigen Rändern. Außerdem bestanden äußerst derbe Verwachsungen der dadurch zu einem unentwirrbaren Knäuel vereinigten Dünndarmschlingen; ein Befund, der bewies, daß das Kind bereits intrauterin eine Peritonitis durchgemacht hatte. In der Darmwand ließen sich nach dem Verfahren Bertarellis große Mengen von Spirochäten nachweisen und zwar ausschließlich an den Stellen der Infiltrate und Geschwüre; an makroskopisch intakten Darmpartien fehlten sie. An dem gefärbten Gewebe konnte festgestellt werden, daß die Spirochäten in dichten Schwärmen die Gefäße der Darmwand umsäumen und daß sie sich in der Mucosa teils in dem an lymphatischen Elementen reichen Gewebe zwischen den Lieberkühnschen Drüsen aufhalten, teils — ganz in Uebereinstimmung mit den von Simmonds erhobenen Befunden — im Lumen der letzteren angetroffen werden, vielfach auch zwischen den das Lumen auskleidenden Epithelzellen.

2. Veränderungen bei akquirierter Syphilis.

Sitz der Erkrankung. Enteritis syphilitica. Ulcus syphiliticum.

Das längere Bestehen der Krankheit bedingt hier Besonderheiten und führt zu Krankheitsstadien, welche speziell in chirurgischer Beziehung von Wichtigkeit sind; sonst aber produziert das syphilitische Virus im wesentlichen dieselben anatomischen Bilder wie bei der kongenitalen Form und bietet das hier Beobachtete vielfach nur eine Bestätigung von schon Gesagtem.

Auch hier ist der Sitz der Erkrankung vorwiegend im Dünndarm, seltener im Dickdarm. Bei den 11 anatomisch sicheren Fällen Rieders war 7mal der Dünndarm, 3mal der Dickdarm beteiligt. Im Dünndarm ist wieder vorwiegend das Jejunum befallen; doch kann auch das unterste Ileum betroffen sein (Fälle Hahn, Hueter u. a.). Im Dickdarm wurden Herde an der Ileocöcalklappe gefunden. Vautrin beschreibt einen syphilitischen Cöcaltumor, Trinkler eine syphilitische Appendicitis. Syphilis des Colon descendens und der Flexur beobachteten Borchard, Rotter, Kümmel; Groß fand Colon ascendens und transversum erkrankt.

Ueber die anatomischen Veränderungen, welche der bei rezenter Lues auftretenden akuten katarrhalischen Enteritis zu Grunde liegen, sind wir nach Neumann und Fournier noch nicht im klaren. Jullien nimmt eine durch das Syphilisgift erzeugte Erkrankung der Lymphknoten des Darmes an. Aus Beobachtungen von Hayem und Tissier scheint zu resultieren, daß die Lues im stande ist, auch schon im sekundären Stadium eine ulzeröse Enteritis zu erzeugen.

Häufiger als bei der kongenitalen Syphilis treffen wir hier das gummöse Infiltrat im Zustande regressiver Metamorphose, geschwürigen Zerfalls. Die gummöse Ulzeration, im Tertiärstadium auftretend, meist in großer Zahl über den Dünndarm zerstreut, steht im Vordergrund der Beobachtungen. Chiari zählte 21 Geschwüre, E. Fränkel 31 und Meschede sogar 54. Dabei wird paarweise Vereinigung oder gruppenweise Anordnung mit kurzen Abständen hervorgehoben. Die Infiltrate zeigen ausgesprochene Tendenz zu Gürtelform und präsentieren sich als in die Darmwand hineingelegte „Platten" oder „beetartige Erhabenheiten" mit meist zentralem Zerfall. Der makroskopische Aspekt stimmt ganz mit dem beim Magen geschilderten überein: der Geschwürsgrund speckig, verschieden tief reichend, der Rand meist derb, kallös, scharf und etwas aufgeworfen, seltener unterminiert. Rieder und E. Fränkel legen Gewicht auf die Gleichmäßigkeit des Charakters aller Ulzerationen; doch können wir sehen, daß bei demselben Falle Herde in verschiedensten Stadien der Entwicklung zu finden sind. Chiari z. B. zählte im Bereiche des Dünndarmes 19 plattenförmige Infiltrate, 7 bereits vollständig von den Schorfen gereinigte Geschwüre, von denen eines schon ziemlich weit in der Vernarbung vorgeschritten war, und 2 strahlige Narben. — Die Serosa ist an Stelle der Geschwüre oft intakt, zuweilen mit zottigen Fasern, bei anderen Fällen mit Pseudomembranen oder kleinen Knötchen bedeckt, injiziert und von erweiterten Lymphgefäßen durchzogen. Die Wandung des Darmes meist in toto verdickt. Ein Zusammenhang der Ulzerationen mit den Peyerschen Plaques ist bei verschiedenen Fällen notiert, den Lieblingssitz aber wie bei der Tuberculose bilden sie nicht.

Ein relativ häufiges Ereignis ist bei der großen Neigung zum Zerfall der luetischen Neubildung die Geschwürsperforation. Nach Oberndorfer kämen auf 35 Fälle 7 Durchbrüche. Die Perforation kann in die freie Bauchhöhle stattfinden und zu diffuser Peritonitis führen; auf diese Weise sah Riedel den Tod erfolgen, nachdem ein oberflächlich durch Netz verklebt gewesenes Geschwür durchgebrochen war. Bei dem nämlichen Fall hatte sich — derselbe Vorgang wie wir bei der Tuberculose ihn abgebildet haben — eine Enteroanastomose zwischen zwei verwachsenen Darmschlingen gebildet. Letale Perforation beobachtete auch Björnström: In der Mitte des Geschwürs nach dem Mesenterialansatze zu zeigte sich eine querovale kraterförmige Vertiefung, welche alle Häute durchsetzte und in eine hanfkorngroße runde Höhle in der Serosa führte. Bei anderen Fällen kommt es um die Löcher herum zu Verklebung, Abkapselung, Kotabszeß. Riedel beobachtete dies zweimal; einer der Kranken, bei dem der Darm an drei Stellen durchbrochen war, starb. Aehnliches sahen Scheib und Oestreich.

Die syphilitische Darmstriktur.

Für den Chirurgen von ganz besonderem Interesse ist die durch den syphilitischen Prozeß erzeugte Stenosenbildung des Darmes. Wir begegnen ihr wie bei der hereditären Lues — ich erinnere an die Fälle von Eberth und Oser — auch hier schon im Stadium der gummösen Ulzeration. So zeigte sich bei dem Falle Rieders der

Darm „im Bereich aller Ringgeschwüre" hochgradig stenosiert, so daß das Lumen an der engsten Stelle kaum für einen Finger passierbar war. In anderen Fällen sind die Stenosen erst das Produkt vorgeschrittener, durch Narbenbildung bedingter Gewebsschrumpfung. Es kann sich um partielle narbige Umwandlung der Ulcera oder um vorgeschrittene Heilung durch bindegewebigen Ersatz handeln: es kann das Zentrum des Geschwürs in narbiger Schrumpfung begriffen sein, wie z. B. Birch-Hirschfeld es bei seinem Falle beschreibt, oder es kann die Striktur als Residuum eines geheilten Geschwürs in Form einer zirkulären Narbe sich darstellen (Beispiel: Fall Rosenheim): endlich kann sich, wie bereits gesagt, bei demselben Fall die Gelegenheit bieten, an den Geschwüren die verschiedensten Stadien der Entwicklung zu studieren; hören wir die Beschreibung Budays:

„Im ganzen Dünndarm finden sich zahlreiche Geschwüre von unregelmäßiger Gestalt, mit gewulsteten Rändern, die sich dermaßen in verschiedenen Stadien der Entwicklung befinden, daß man ihre Entstehung genau verfolgen kann. Einzelne derselben zeigen einen nur ganz oberflächlichen Schleimhautdefekt und man sieht darunter eine rötlich-weiße, fast markige Geschwulstmasse von sehr weicher Konsistenz. An anderen Stellen ist diese Masse nekrotisch geworden, wieder an anderen sind die Geschwüre gereinigt, endlich sieht man noch einige, wo bereits eine Narbenbildung beginnt. Dadurch haben die Geschwüre eine gewisse Aehnlichkeit mit typhösen, unterscheiden sich aber von diesen dadurch, daß ihr Sitz in keinem Falle mit dem Peyerschen Haufen zusammenfiel. Diese sind vielmehr ohne jede Schwellung und schiefrig gefärbt, etwas mehr als die ganze übrige Darmschleimhaut.

Im unteren Dünndarm ist ein solches Geschwür vollkommen ringförmig und die Bauhinsche Klappe selbst in dieser Weise zerfallen. Auch das durch Operation entfernte Darmstück zeigt ähnliche Verhältnisse in verstärktem Maße. Vom Peritoneum ausgehend war der Darm zirkulär von einer fingerdicken Geschwulstmasse umgeben, die in die Darmwand hineingewachsen war und an der Schleimhaut eine Geschwürbildung hervorrief. Durch narbige Zusammenziehung war eine leichte Striktur entstanden, die das Bild eines ringförmigen Karzinoms vervollständigte."

Entsprechend der Multiplizität und der Lokalisation der Geschwüre treten auch die luetischen Stenosen oft mehrfach mit Sitz in den oberen Partien des Dünndarms auf. Sie finden sich aber auch im Ileum und an verschiedenen Stellen des Dickdarms (vgl. hinten die Operationskasuistik) oder gleichzeitig im Dünndarm und im Rektum (Hahn). In dem uns aus dem Abschnitte Darmtuberculose bekannten Sammelreferate von Reach über multiple Darmstrikturen sind unter 81 gesammelten Fällen 12 durch Syphilis bedingt = 15 %. Obenan steht, wie früher hervorgehoben wurde, die Tuberculose mit 34 Fällen = 42 %.

Wir treffen bei diesen multiplen luetischen Strikturen analoge Verhältnisse wie bei der Dünndarmtuberculose insofern, als auch hier oberhalb der eingezogenen Stellen, resp. zwischen denselben, der Darm sackartig dilatiert ist, so daß auch da der Vergleich mit „einer Reihe von Bratwürsten" von einem der Autoren, Homén, gezogen worden ist. Aehnliche Verhältnisse werden durch die beigegebene Abbildung (Fig. 32) Rieders illustriert; die Beschreibung dazu lautet folgendermaßen:

Das Lumen des Darmes ist im Bereich aller Ringgeschwüre hoch-

gradig stenosiert, so daß an der engsten Stelle kaum ein Finger passiert und der aufgeschnittene Darm kaum 2,0 cm Quere mißt; der zwischen den Ulcera gelegene Abschnitt ist hochgradig erweitert, aufgeschnitten bis 8,0 cm. Die Darmwand erscheint hier sehr verdünnt, 0,1 cm auf dem Querschnitt, an der gegenüber dem Mesenterialansatz gelegenen Stelle sogar durchscheinend, die Schleimhautfaltung völlig verstrichen. Dieselbe Dilatation findet sich auch häufig oberhalb der Stenose, immer aber in der Nähe oder in direktem Zusammenhang mit einem Ringgeschwür. Den Verhältnissen an der Wand des dilatierten Abschnittes entgegengesetzt ist im Geschwürsbezirk selbst die Wandung hochgradig verdickt, bis 0,5 cm breit. Hervorgerufen ist die Volumenszunahme in erster Linie durch eine Hyperplasie der Muscularisschichten, besonders der inneren.

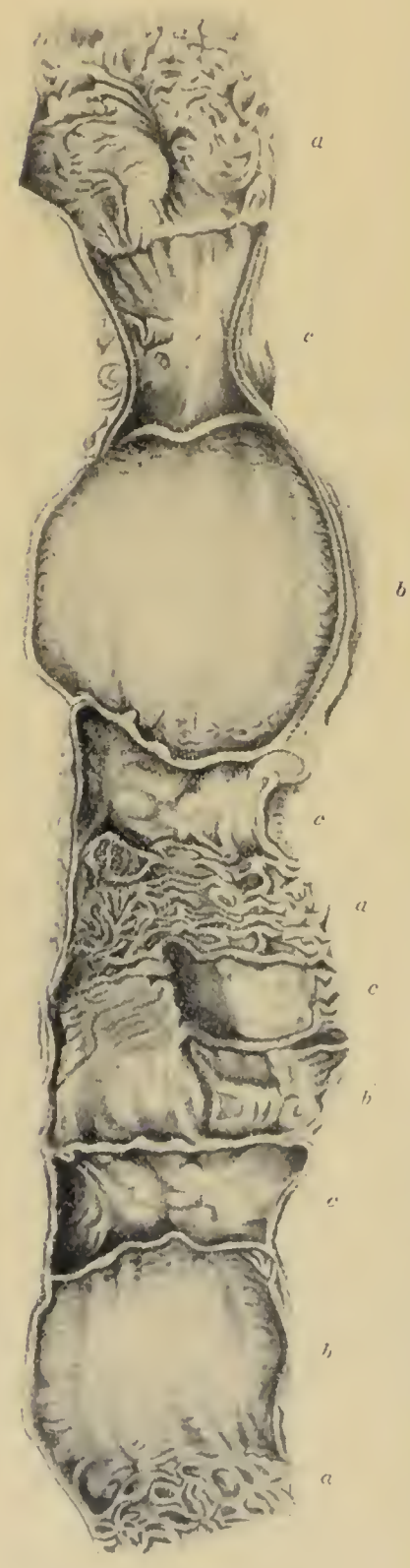

Fig. 32. (Nach Rieder.)

Die Stenosierung ist bei diesen Strikturen, wie an den eben zitierten Fällen zu ersehen ist, oft eine sehr hochgradige; bei dem schon erwähnten Falle Rosenfelds war sie an dem resezierten Darmstücke so eng, daß kaum eine Uterussonde durchging.

An dieser Stelle müssen wir jener von mehreren Autoren am Magen beschriebenen, fibrös hyperplastischen Striktur des Pylorus uns erinnern, welche als Endprodukt einfach entzündlicher, irritativer Prozesse sich von der gewöhnlichen gummös-ulzerativen Form der Syphilis unterscheiden soll. Bei dem nämlichen Fall, bei welchem Groß am Magen diesen seltenen Befund beschrieben hat, konnte er auch am Darm einen ähnlichen strikturierenden Prozeß feststellen. Cöcum, Colon ascendens, Flexura hepatica und ein Teil des Colon transversum waren zu einem wurstförmigen Gebilde zusammengeschnürt unter Formation einer kaum für einen Sondenknopf passierbaren Striktur. Auch hier fanden sich „absolut keine destruktiven Veränderungen der Schleimhaut“ vor. Zu diesem Fall in Parallele stellt Borchard eine von ihm allerdings nicht histologisch untersuchte, sondern nur intra operationem gemachte Beobachtung. Es zeigte sich in der Flexura lienalis eine derbe Platte, welche die ganze vordere Wand einnahm und auch die Hinterwand erreichte. Die Flexur war stark nach der Milz hin verzogen und abgeknickt. Es steht, wie Borchard meint, hier außer allem

Zweifel, daß eine syphilitische Neubildung im Sinne des Syphiloms nach Fournier vorgelegen hat, auch glaubt er aus der Anamnese schließen zu dürfen, daß es um eine seltene Form von kongenitaler Spätlues sich handelte. Weiter rechnet Kaminski einen mikroskopisch genau untersuchten Fall hierher, bei welchem am Dünndarm 20 cm über der Ileocöcalklappe eine derbe, pergamentartige, den Darm hochgradig strikturierende Narbe vorhanden war. Ueber der Striktur „magenartige" Erweiterung des Rohrs. Auch dieser Autor nimmt an, daß hier die Striktur als Folge einer diffusen interstitiellen syphilitischen Entzündung der tieferen Schichten der Darmwand aufzufassen sei. Verengerungen durch narbige Sklerose des Bindegewebes der Submucosa bei intakter Mucosa beschreibt ferner Forßmann. Er fand 14 über den ganzen Dünndarm zerstreute Strikturen, von denen die erste ca. 1 m unter der Fossa duodenojejunalis lag. Einige davon besaßen in der Längsrichtung eine Ausdehnung von 5—6 cm. Die meisten dieser Strikturen waren „durch ringförmige geheilte Ulzerationen" verursacht; daneben aber fand sich eine, an der die Schleimhaut erhalten war und auf der hochgradig sklerosierten Submucosa aufruhte, in welcher keine Andeutung von gummösem Zerfall entdeckt werden konnte. Forßmann nimmt an, daß dieselbe aus einer primären Bindegewebsneubildung hervorgegangen sei, und daß der Fall ein deutliches Beispiel „für das Vorkommen einer chronischen, inflammatorischen Form" von Darmlues darstelle. Auf den histologischen Befund werden wir später zurückkommen.

Außer diesen beschriebenen, in der Darmwand sich abspielenden stenosierenden Prozessen kann es nun auch zu einer Zirkulationsstörung, zu einer Unwegsamkeit des Darmlumens kommen durch im Gebiete des Mesenteriums sich entwickelnde syphilitische Produkte. Friedrich hat einen Fall beschrieben, bei dem ein am Mesenterialansatz gelegener großer Gummiknoten durch Schrumpfung stark in das Darmlumen vorspringende Falten zu stande gebracht und dadurch eine Stenose erzeugt hatte. Bei einem anderen Fall ist Martens geneigt, einen ähnlichen Vorgang anzunehmen. Elder konstatierte bei bestehendem Ulcus ein submucöses Hämatom, welches den Darm ganz akut stenosierte (siehe Kasuistik der Operationen).

Eingangs schon wurde gesagt, daß die Syphilis auch im Wurmfortsatz sich etablieren könne. Es existiert darüber eine Mitteilung von Horwitz, die aber keinen pathologisch-anatomischen Aufschluß gibt. Ferner teilt Trinkler zwei in diesem Sinne interpretierte Fälle mit, bei denen das exstirpierte Organ untersucht werden konnte. Bei dem einen der Fälle handelt es sich um akquirierte, beim anderen um hereditäre Syphilis. Bei dem ersteren wurde, wie der Autor sagt, die Appendix in demjenigen Stadium entfernt, in dem der gummöse Prozeß den Wurmfortsatz bereits total bis zur vollständigen Schrumpfung und narbigen Degeneration vernichtet hatte. Im zweiten Falle bestanden kleine, ulzerös-gummöse Veränderungen an der Mucosa, außerdem multiple narbige Plaques an der serösen Oberfläche des unteren Ileumabschnittes mit einigen augenscheinlich inkompletten Strikturen an der Uebergangsstelle des Dünndarms in den Blinddarm. Zutreffend bemerkt Trinkler über die Genese dieser Fälle, daß die Syphilis wie

die Tuberculose die Integrität der Mucosa und Submucosa schädige und dadurch ein prädisponierendes Moment für die Invasion der Krankheitserreger in das Lumen der Appendix und für die Entstehung eines entzündlichen Prozesses unter dem Bilde einer gewöhnlichen Appendicitis abgebe.

Beteiligung anderer Organe.

Was die gleichzeitige Beteiligung anderer Organe bei der syphilitischen Darmerkrankung betrifft, so finden wir eine solche fast konstant aufgezeichnet. Unter den 25 Fällen Oberndorfers ist sie nur einmal nicht notiert (Homén). Es wurden gleichzeitig Gummiherde in den verschiedensten Organen gefunden, so z. B. bei dem Falle Budays in Magen, Leber, Niere, Zunge, Lymphdrüsen. Israel sah die Diagnose nur durch charakteristische Narben an der Oberfläche der Nieren gestützt. Hinsichtlich des Verhaltens der mesenterialen Lymphdrüsen lauten die Angaben sehr verschieden. Oft fand ich sie als wenig geschwellt, nicht auffallend vergrößert, bohnengroß geschildert, bei anderen ist ausdrücklich hervorgehoben, daß sie nicht geschwollen waren. Daß im Mesenterium große Gummiknoten auftreten können, ist oben schon gesagt. Buday sah als „ungewöhnlichen Befund" faustgroße Geschwülste, die auf dem Durchschnitt eine derbe Rindenschicht und eine zentrale, kugelige, nekrotische, etwas weichere Partie erkennen ließen. E. Fraenkel fand das angrenzende Mesenterium in handtellergroßer Ausdehnung geschwulstartig infiltriert.

Nicht zu vergessen ist als Begleiterscheinung der Darmlues die amyloide Degeneration; sie wird bei den Fällen von Björnström und Hedenius erwähnt, bei ersterem als Entartung der Zellen; bei letzterem war die Reaktion im ganzen Verlauf des Dünndarmes vorhanden.

Amyloidentartung der Darmschleimhaut gehört nach Neumann zu den häufigen und schweren Erkrankungen der vorgerückten Lues. Sie ist in der Regel mit syphilitischer Amyloiddegeneration von Milz, Leber und Nieren verbunden. Die Darmschleimhaut zeigt den bekannten glasartigen oder wächsernen Glanz. Manche Geschwüre, die auf Rechnung von Gummen gesetzt werden, mögen solch hochgradiger Entartung ihre Entstehung verdanken.

Histologie bei akquirierter Darmsyphilis.

Indem wir auf die Histologie der akquirierten Darmlues zu sprechen kommen, haben wir hinsichtlich der gummös ulzerativen Infiltration in der Hauptsache ganz dasselbe zu wiederholen, was bei der kongenitalen Syphilis festgestellt wurde. Nach den Untersuchungen Rieders und nach der Ansicht der meisten Beobachter liegt eine Gewebsneubildung vor, deren Elemente ausschließlich aus Zellen mit schmalem Protoplasmaleib und einfachem, intensiv tingiblem, rundem Kern bestehen, deren Stroma ein Netz- und Maschenwerk feinster Fäserchen darstellt. Der Anfang des Prozesses wird durchwegs in die obersten Schichten der Submucosa verlegt, die Schleimhaut wird erst

sekundär, die Muscularis zuletzt ergriffen. Fraenkel nimmt indessen an, daß die Mucosa auch primär affiziert werden kann. Mit Vorliebe hält sich der Prozeß auch hier an die Gefäße, durch Zellinfiltration der Wandung, besonders der Adventitia, Verengerung bis zum Verschluß bedingend.

Die Ulzeration kommt (Rieder) sekundär dadurch zu stande, daß die Zellen im Zentrum des auf eine große Strecke hin konfluierten und immer dichter gewordenen Infiltrates durch regressive Veränderungen, besonders Verfettung, zu Grunde gehen und samt der, wohl hauptsächlich infolge von Ernährungsstörung lädierten Mucosa und Muscul. mucosae, als trockene, tote Massen abgestoßen werden. Mächtigkeit des Infiltrates, Gefäßkompression und anämische Nekrose stehen in direktem Abhängigkeitsverhältnisse zueinander. Meist geht der Verfall nur bis zur inneren Muscularisschicht, wo dann eine Vernarbung zu stande kommt: es kann aber auch, was, wie wir gehört haben, gar nicht selten ist, zu einer völligen Zerstörung aller Schichten und zur Perforation kommen. Fraenkel gibt von dem Resultate der Untersuchung geschwüriger Darmstellen folgende Beschreibung:

In erster Linie und bei allen Färbungsmethoden ist gleichmäßig in die Augen springend die diffuse Durchsetzung der von Schleimhaut entblößten Submucosa mit zelligen Elementen von genau dem gleichen Charakter wie die in dem Magenulcus gefundenen. Aber während bei letzterem die Infiltration sich auf die Submucosa bezw. nur die obersten Schichten derselben beschränkt, betrifft dieselbe im Darm stellenweise sämtliche Schichten, wenn auch nicht überall in gleicher Intensität. Es ist auf diese Weise zu einer Auseinanderdrängung sowohl der einzelnen Lagen der zirkulären und longitudinalen Muskelfasern, als auch zu einer Trennung der Ring- und Längsmuskelschicht gekommen, nirgends aber die Struktur durch das angehäufte Zellmaterial so verdeckt, daß man nicht die vorhandenen Darmschichten voneinander hätte unterscheiden können. Wo die Ulceration etwas tiefer gegriffen hat, ist eine umschriebene Bloßlegung der inneren Muskelschicht entstanden.

In ausgesprochener Weise sind die arteriellen und venösen Gefäße in die Erkrankung einbezogen. „Auch hier Wucherungsvorgänge der Intimabestandteile sowohl an Venen wie an Arterien, an letzteren namentlich in zum Teil großartigem Maße, unter gleichzeitiger Bildung von zarten, elastischen Elementen inmitten der dem Gefäßlumen zugekehrten kernarmen, fibrösen Massen: an den Venen wiederum Durchwachsung der Wand mit granulationsgewebeähnlichem Material, unter Auffaserung der elastischen Ringschicht und Einbruch dieser Zellmassen zwischen die elastischen Elemente bis unter das Endothel bezw. nach Zerstörung des letzteren direkt in das Venenlumen hinein. Hier und da sieht man ein solches Gefäß in dem Bereich des Geschwürsgrundes gelegen und bis auf die innerhalb der Wand befindliche Hälfte zerstört."

Ueber ganz analoge Befunde an den Gefäßen berichten andere Autoren, so Hueter: die Venen im Bereiche der Ulzerationen zeigten die von Rieder als für Lues charakteristisch beschriebenen Veränderungen der Endophlebitis productiva; an den Arterien war hochgradige Endarteriitis obliterans, oft bis zu vollständigem Lumenverschluß zu sehen. Nach innen von der gewucherten Intima konnte an einigen Aestchen eine sehr feine, neugebildete elastische Lamelle wahrgenommen werden.

Von großem Wert für die Beurteilung dieser Verhältnisse ist die Färbung der elastischen Fasern nach Weigert.

E. Fraenkel empfiehlt eine Modifikation der Unna-Tänzerschen Orceinprobe.

Was den mikroskopischen Befund bei jenen früher erwähnten Fällen von diffus interstitieller Entzündung der Darmwand mit intakter Mucosa betrifft, so kann nach Groß das bisher verfügbare Material einen sicheren Aufschluß über das histologische Substrat der ersten, zur fibrösen Induration führenden Veränderungen in der Darmwand nicht geben, speziell nicht darüber, ob letztere einen nach irgend welcher Richtung hin erkennbaren spezifischen Charakter aufweisen. An derberen und dickeren Stellen der Darmwand, über welche die Schleimhaut glatt hinweg zog, und an welchen die Serosa Rauhigkeiten und fibröse Stränge zeigte, sah Kaminski auf dem Durchschnitt, daß die Verdickung hauptsächlich durch eine Verbreiterung der Submucosa bewirkt war. Die sonst außerordentlich locker gefügte und weiche Submucosa war hier zu festem Narbengewebe mit Zügen von Spindelzellen verdichtet. Außerdem fanden sich submiliare Knötchen in Submucosa, Muscularis und Serosa und Wandverdickungen der kleinen Arterien, die an einzelnen Stellen einen vollkommenen Verschluß herbeigeführt hatten. Nach Forßmann beginnt der Prozeß mit einer wenigstens teilweise von den Gefäßen ausgehenden Neubildung von Bindegewebe in der Submucosa, welche immer mehr an Stärke und Ausbreitung zunimmt, um, nachdem die submucösen Verdickungen sich genügend ausgebreitet haben oder mehrere angrenzende Herde zusammengeflossen sind und das alte Bindegewebe geschrumpft ist, als Striktur zu endigen. Diese Befunde stützen wohl die Ansicht von Johnsson und Wallis[1]), nach welcher „in einer großen Anzahl von Fällen“ die Syphilis im Dünndarm nicht als direkte, zirkumskripte Anhäufung von Rundzellen mit bestimmter Tendenz zu homogener, die ganze Zellenmasse betreffender Fettdegeneration (Gummata) auftritt, sondern die Zellinfiltration zuerst diffus ist, und ihr Zerfall durch Zerfall der zentralen Partien dieser diffusen Infiltration, und zwar in den oberflächlichsten Schichten der inneren Wandung des Darmes zu stande kommt. Wir hätten also eine diffuse, syphilomatöse Infiltration des Darmes vor uns, welche, von der Mucosa und Submucosa ausgehend, sich hauptsächlich auf diese Schichten lokalisiert und seltener die tieferen Schichten angreift.

Klar ist hier noch nicht alles, sondern, wie wir sehen, vieles der Kontroverse unterworfen, der Bestätigung oder Vervollständigung bedürftig.

Mit Weiß möchte ich eines mikroskopischen Befundes noch besonders Erwähnung tun, nämlich des Vorkommens von Riesenzellen bei der Darmlues. Es wurden solche mit zahlreichen Kernen beobachtet von Hayem und Tissier; sie fanden sich gruppenweise oder vereinzelt in der Submucosa. Bei dem Falle von Forßmann waren sie stellenweise „massenhaft“ vorhanden, auch Scheib beobachtete sie. Bei den meisten Fällen aber wird das ausdrückliche Fehlen derselben, sowie der Tuberkelbazillen betont. Sehr instruktiv sind auch in dieser Richtung die Mitteilungen von Chiari, insofern als er syphi-

[1]) Vergl. Literaturverzeichnis. Schwedisch, hier nach Forßmann zitiert, der die Stelle wörtlich übersetzt.

litische und tuberculöse Geschwüre nebeneinander beobachten konnte. Im Ileum war mehrmals eine Vermischung der beiden Darmerkrankungen zu sehen in der Art, daß sich inmitten der tuberculösen Geschwüre einzelne der beetartigen Infiltrate fanden. Mikroskopisch ließen sich beide Prozesse „ganz leicht voneinander differenzieren". Die tuberculösen Geschwüre enthielten allenthalben zahlreiche Miliartuberkel mit Riesenzellen und konnten in ihnen stets Tuberkelbazillen nachgewiesen werden. Die plattenförmigen Infiltrate hingegen bestanden aus einem Granulationsgewebe, in welchem weder diese Gebilde, noch Tuberkelbazillen zu sehen waren. Ausdrücklich hebt auch Baumgarten bei seinem Falle von kongenitaler Darmsyphilis hervor, daß er trotz gewissenhaftester Untersuchung zahlloser Schnitte in keinem der von Syphilis ergriffenen Organe auch nur eine einzige Langhanssche Riesenzelle oder einen Wagner-Schüppelschen Epithelioidzellentuberkel habe nachweisen können.

Kapitel III.

Symptome.

Von Symptomatologie kann bei einer Krankheit wie der Lues congenita, die intrauterin verläuft, wenige Tage oder höchstens einige Wochen dauert, kaum gesprochen werden. In den Protokollen der anatomisch festgestellten Fälle mit Lebensdauer finden wir erwähnt, daß Gastroenteritis vorhanden war, daß die Kinder an Pemphigus syphiliticus und Durchfall gelitten haben (Ignatjeff u. a.). Oberndorfer bemerkt in der Krankengeschichte seines 4 Monate alten Falles mit Magen-Darmsyphilis, das Kind habe seit seinen ersten Lebenstagen an starken und heftigen Diarrhöen gelitten, und es sei das Sistieren derselben wenige Tage vor dem Ende vielleicht als Erfolg der spezifischen Behandlung anzusehen.

Mehr läßt sich über die akquirierte Darmlues sagen, wenn gleich, wie wir sehen werden, nicht etwa ein charakteristisches Bild herauskommt. Aus dem Schatze seiner kolossalen Erfahrung schöpfend teilt Neumann mit, daß man nicht selten bei rezenter Lues kontemporär mit den Eruptionen an der allgemeinen Decke und den sichtbaren Schleimhäuten Erscheinungen einer akuten katarrhalischen Enteritis beobachte, und wir sagten früher, es sei das anatomische Substrat dieses syphilitischen Katarrhs noch nicht klar gelegt. Es stellen sich mit den Hautausschlägen Diarrhöe und kolikartige Schmerzen ein; die Stühle zeigen den Charakter gewöhnlichen Katarrhs, die Entleerungen sind schmerzhaft; Tenesmus ist nur bei gleichzeitigem Vorhandensein einer syphilitischen Affektion der Analregion, Rhagaden oder Fissuren der Afteröffnung vorhanden. In manchen Fällen pflanzt sich die Enteritis des Zwölffingerdarmes auf die Gallenblase fort, es tritt Ikterus ein; meist besteht auch akuter Katarrh des Magens.

Im Kapitel Pathologische Anatomie steht geschrieben, daß bei der akquirierten Darmlues die gummöse Ulzeration im Vordergrund der

Beobachtungen steht. Auf die Geschwüre fällt nun auch zweifellos der Hauptanteil der Symptome. Chronische Enteritis tritt als Teilerscheinung der geschwürigen Prozesse auf, oder sie erscheint wie der chronische Magenkatarrh als sekundäre Affektion bei syphilitischer Erkrankung anderer Abdominal- oder Zirkulationsorgane, welche Stauung im Bereiche der unteren Hohlvene, bezw. der Pfortader und passive Hyperämie im Darmkanal erzeugen.

Bei Besprechung der Darmtuberculose wurde ausführlich erörtert, wie es mit der Symptomatologie der Darmgeschwüre überhaupt und mit ihrer ätiologischen Differenzierung im speziellen steht. Das dort Aufgeführte gilt auch hier. Bei den Fällen, wo die Diagnose syphilitisches Darmgeschwür sicher stand, finden wir folgende Symptome beobachtet: Bei einer Anzahl von Kranken sehen wir das klinische Bild verwischt durch das gleichzeitige Bestehen von Syphilis des Rektums. Häufige schmerzhafte Stuhlentleerungen, starker Tenesmus, Abgang von Blut und Eiter herrschen unter den Erscheinungen vor. Durchfälle mit und ohne Schmerzen stehen auch bei den Kranken ohne Rektumlues im Vordergrund der Erscheinungen; Angaben über Blutbeimischung finden sich öfters. Hochgradige, in 3 Tagen sich wiederholende, zum Exitus führende Blutungen traten bei dem Falle Blackmore auf; Rektum und andere Teile des Colon waren dabei frei von Geschwüren. Obstipation zeigte der Tabetiker mit Darmgeschwüren, den Oser behandelte. Auf ausgedehnte, wahrscheinlich durch Ulzerationsvorgänge im Darmtraktus entstandene Fäulnisprozesse wies der reichliche Indoxylgehalt des Urins bei dem Falle Rieders hin.

Widersprechend lauten die Berichte über den Allgemeinzustand der Kranken; sie lehren, daß man bei den vielen Variationen des Krankheitsbildes mit dem Generalisieren vorsichtig sein muß. Rieder hebt das „ungemein schwere Gesamtkrankheitsbild" hervor; Trinkler dagegen betont als eines der wesentlichsten Unterscheidungsmerkmale der syphilitischen Striktur den befriedigenden Allgemeinzustand der Kranken, das Fehlen der Kachexie. Studieren wir weiter die einzelnen Krankengeschichten, so sehen wir, wie ungleich der Zustand der Kräfte bei verschiedenen Fällen in verschiedenen Phasen der Krankheit sich gestaltet. Der erwähnte obstipierte Tabetiker Osers war zur Zeit des Todes ein „robustes, wohlgenährtes" Individuum mit ziemlich guter Verdauung. Die Patientin Forßmanns kam bei ihrer profusen Diarrhöe mit reiswasserähnlichen, hin und wieder blutigen, meist stark mit Schleim vermischten Stühlen allmählich hochgradig herunter und starb marantisch. Bei Rieders Krankem traten Husten, starke Nachtschweiße, profuse Diarrhöe und Erbrechen auf; allgemeiner Hydrops und schwerer Marasmus „endigten das Trauerspiel". Marasmus erscheint entschieden häufiger als guter Kräftezustand. Isoliert steht in der Symptomatologie der luetischen Darmgeschwüre der Fall von Hayem und Tissier da mit seinem Status typhosus und völliger Bewußtlosigkeit. Gewiß eine sekundäre Infektion!

Wenden wir uns zu den Symptomen der luetischen Striktur, so können wir da nichts anderes erwarten, als was wir bei der tuberculösen schon kennen lernten. Wir sagten dort, daß sich die speziell auf die Striktur zurückzuführenden Erscheinungen keineswegs von Stenosen unterscheiden, welche durch andere Ursachen allmählich ent-

stehen. Wir wissen, daß die luetischen Strikturen meist multipel, mehr in den oberen Abschnitten des Dünndarms auftreten, daß sie eine hochgradige, kaum für eine Sonde passierbare Enge erreichen können, daß über den Stenosen der Darm erweitert ist und daß meist noch geschwürige Prozesse offen stehen, seltener rein narbige Schnürringe vorhanden sind. Man vergegenwärtige sich die gegebene Abbildung nach Rieder. Dieser Fall zeigt, wie auch da bedeutende ringförmige Einziehungen bestehen können, ohne prägnante diesbezügliche Symptome. Wie anderseits genau derselbe uns von der Tuberculose her bekannte Komplex der Strikturerscheinungen sich darbieten kann — wir erinnern an Königs Schilderung —, zeigen verschiedene Fälle, z. B. derjenige Kaminskis: Mäßig aufgetriebener Leib. Von Zeit zu Zeit kolikartige Schmerzen, „Bullern" mit Aufsteifung rechts gelegener Dünndarmschlingen. „In dem Augenblicke, in welchem diese Aufsteifungen nachlassen, hört man bei aufgelegtem Ohr im rechten Hypochondrium deutlich ein zischendes Geräusch, welches augenscheinlich in dem Durchdrücken einer Flüssigkeit durch eine enge Stelle seine Ursache hat." Der Fall Homén mit seiner „Reihe von Bratwürsten" bietet Aehnliches: Konstipation abwechselnd mit Diarrhöe, Blähungen mit Kollern, namentlich Nachts einsetzende Schmerzen, so hochgradig, daß sie dem Kranken den Schlaf rauben u. s. w. Bei dem Patienten Rosenfelds ebenfalls anfallsweise Gurren, Kollern, zeitweise wurstförmige Schwellungen von rechts nach links wandernd. Dabei Schmerzen, Erbrechen, Obstipation. Vollkommene Darmokklusion, schwerer Ileus stellte sich bei einer von Kümmel operativ behandelten luetischen Stenose des Colon descendens ein; fäkaloides Erbrechen bei demjenigen Kaminskis. Trinkler bezeichnet als für syphilitische Strikturen „mehr oder minder charakteristisches Merkmal" das graduelle Anwachsen der Impermeabilität, welches ohne Temperatursteigerung einhergehe, da der Prozeß des gummösen Zerfalles bereits vollendet sei und wir bei Strikturen nur festes Narbengewebe vorfinden. Ich kann darin etwas Charakteristisches nicht erklicken. Daß wir bei diesen Strikturen nur festes Narbengewebe vorfinden, ist, wie oben schon betont wurde, nicht richtig, es handelt sich vielfach (Fälle Rieder, Homén) um einengende Gürtelgeschwüre. Ebensowenig kann ich das früher schon erwähnte andere Unterscheidungsmerkmal „befriedigender Allgemeinzustand, Fehlen der Kachexie" als charakteristisch zugeben. Mehr für sich mag die Angabe haben, daß syphilitische Strikturen im Gegensatz zur Tuberculose auf die benachbarten Organe und Lymphdrüsen weniger Einfluß haben, daß wir weniger häufig Erkrankung des Peritoneum, Aszites, Vergrößerung der Mesenterial- und Retroperitonealdrüsen vorfinden.

Noch ist zu bemerken, daß bei den Fällen Vautrin und Kaminski in der Cöcalgegend eine deutliche Resistenz zu fühlen war, desgleichen konnten Friedrich und Buday jene früher erwähnten, den Darm einengenden syphilitischen Mesenterialtumoren palpieren.

Kapitel IV.

Diagnose.

Ein spezifisches Krankheitsbild existiert nicht, sagt Riedel nach dem, was eben über die Symptomatologie berichtet wurde, mit Recht.

Auf syphilitischen Enterokatarrh ist nach Neumann die Diagnose nur dann zu stellen, wenn wir Syphilis als alleinige oder mindestens Hauptursache annehmen können; wenn gleichzeitig oder kurz vor oder nach Manifestationen von Syphilis an der Haut oder an anderen Organen, ohne besondere Veranlassung Erscheinungen des Darmkatarrhs sich einstellen. Wiederholt sich der Katarrh bei einem syphilitischen Individuum ohne anderweitige Schädlichkeit, oder auf eine Diät, welche das Individuum früher ohne Erscheinungen von Dyspepsie ertrug, so ist der Darmkatarrh mit Wahrscheinlichkeit als syphilitisch zu diagnostizieren. Oft bleiben die syphilitischen Enteropathien verkannt. Warum? „elles n'ont rien de spécial," sagt Fournier. Auch da muß die Diagnose ex juvantibus nachhelfen; Fournier und Lereboullet zeigen dies an der ausführlichen und interessanten Krankengeschichte eines Mediziners, der offenbar an tertiärer ulzeröser Enteritis mit schmerzhafter chronischer Diarrhöe und blutigen Stühlen litt und unter spezifischer Kur heilte, nachdem alle anderen Behandlungen fehlgeschlagen.

Das Leitende bei der Diagnose muß auch hier die Berücksichtigung der Gesamtverhältnisse sein. Die genaueste Berücksichtigung der Anamnese, sagte ich bei der Darmtuberculose, ein scharfes Untersuchen des gesamten Status, die Summe der im ganzen Organismus beobachteten Erscheinungen, all das ist zu überblicken und zu verwerten, wenn es sich darum handelt, eine ätiologische Differentialdiagnose, d. h. eine Unterscheidung von Geschwürsformen anderen Ursprungs zu treffen. Der Nachweis vorausgegangener Syphilis ist selbstverständlich das erste, was zu fordern ist.

Das Gesagte gilt natürlich auch für die syphilitischen Strikturen. Wir haben bei der Tuberculose die ganze Differentialdiagnose durchgenommen, welche beim Versuch einer ätiologischen Bestimmung in Betracht fällt, eine Wiederholung ist hier unnötig. Da, wie wiederholt gesagt wurde, die tuberculösen Strikturen weitaus am häufigsten sind, so ist immer zuerst an diese zu denken. Nach Riedel ist bei der luetischen Striktur die lange Dauer, das lange Ertragenwerden der Krankheit, ohne daß Patient zu Grunde geht, zu berücksichtigen, dann die plötzliche Verschlimmerung des Leidens, die immer wieder darauf beruht, daß die Stenosen sich stärker geltend machen, oder daß Perforation erfolgt. Seine 4 Patienten hatten jahrelang, selbst viele Jahre lang das Darmleiden ertragen, bis mehr oder weniger plötzlich die Katastrophe erfolgte. Plötzlich auch trat die Darmokklusion bei dem Falle Elder auf. Ganz Aehnliches ist allerdings, wie wir uns erinnern, auch bei der Tuberculose zu beobachten.

Die Diagnose auf luetische Striktur konnte, gestützt auf die Anamnese und „weil jede andere Ursache auszuschließen war“ ante operationem mit Sicherheit gestellt werden bei dem Falle Rosenfeld-Czerny, mit Wahrscheinlichkeit bei demjenigen Kaminskis; sie lautete „stenosierendes Dünndarmkarzinom“ nach vorgenommener Resektion und makroskopischer Besichtigung bei dem von E. Fränkel (Münch. med. Wochenschr. 1901, S. 1262) referierten Fall; erst die histologische Untersuchung brachte hier Klarheit. Enorm kompliziert, klinisch unentwirrbar gestalteten sich die Verhältnisse bei einem der Riedelschen Fälle mit Tuberculose, Cholelithiasis und Syphilis.

Kapitel V.

Therapie.

Ist es möglich, die Diagnose auf Darmsyphilis zu stellen, so ist die Therapie, d. h. die spezifische Behandlung gegeben. Daß damit schon vorgeschrittene Fälle gebessert, ja dauernd geheilt werden können, zeigt unter anderen die oben zitierte Beobachtung von Fournier und Lereboullet. Die beiden Autoren sagen wohl mit Recht von diesem Fall: Warum nicht an die Spezifität einer Diarrhöe glauben, welche, nachdem sie lange Zeit auf das hartnäckigste dem ganzen vulgären antidiarrhöischen Arsenal getrotzt hat, mit einem Schlag der spezifischen Behandlung weicht! Am meisten ist wohl die gemischte Therapie mit Quecksilber und Jodkali zu empfehlen; das eine der Mittel allein wirkt nicht so ausgiebig. Vom Jodkali sagen die erfahrenen Pariser Syphilotherapeuten „il blanchit, mais il laisse revenir“, während das Quecksilber eine tiefere Wirkung „une action sauvegarde pour l'avenir“ erzielt. Schwimmer berichtet von einem Kinde, das an häufigen Entleerungen, Erbrechen und beginnender Atrophie litt und bei Anwendung von Sublimatbädern sowie Präzipitatsalbe schnell genas.

Andere Fälle zeigen nun freilich, wie trotz frühzeitig eingeleiteter antiluetischer Kur die schwersten Darmveränderungen sich entwickeln können, so z. B. der Kranke Homéns. Der zog sich im Herbst 1889 Syphilis zu, welche damals mit Einreibungen behandelt wurde. 1890 machte er eine „energische“ spezifische Kur durch; es zeigten sich dabei Symptome von Hydrargyrose, Stomatitis, ja blutige Stühle. 1891 traten die schweren uns bekannten Darmerscheinungen auf, denen der Kranke 1892 erlag. Denkbar ist, daß hier wie bei anderen Fällen unter dem Einflusse der antiluetischen Kur durch bindegewebigen Ersatz spezifischer Infiltrate die narbige Schrumpfung zunahm und dadurch die Stenosenbildung begünstigt wurde.

Daß neben der spezifischen Behandlung Diät- und roborierende Kuren am Platze sind, daß Bismut, Opium und andere Präparate, wie wir sie bei der Therapie der tuberculösen Ulcera besprochen haben, von Nutzen sein können, bedarf keiner weiteren Begründung.

Operative Behandlung.

In Anbetracht der im ganzen, wie wir gesehen, seltenen Beteiligung der hier in Rede stehenden Darmabschnitte am syphilitischen Prozeß begegnen wir doch einer verhältnismäßig stattlichen Zahl von Fällen, bei denen chirurgische Eingriffe ausgeführt wurden. Weit am häufigsten gaben, wie begreiflich, die Darmstrikturen dazu Veranlassung; betrachten wir die diesbezügliche, hier nach Indikationen geordnete Kasuistik genauer.

I. Eingriffe bei syphilitischen Darmstrikturen.

1. Darmresektionen.

Resektionen am Dünndarm.

1. Fall. Buday (der im Texte bei der Magensyphilis oft schon erwähnte Fall). 47jähriger Arbeiter leidet seit 2 Jahren an einem Ausschlag im Gesicht. Seit 3 Wochen große Mattigkeit und Leibschmerzen, besonders in der Magengegend. Vor etwa 14 Tagen Blut im Stuhl. Appetit stets gut, kein Aufstoßen, kein Erbrechen.

Status. 13. April 1895. Kräftig gebauter, leidlich genährter Patient mit „mittlerem Panniculus adiposus". Auf Stirn und Wangen rote Knötchen. Temperatur 38,2. Puls 72. Schmerzen im Leibe. In der Nabelgegend hühnereigroßer, harter, nicht deutlich abgrenzbarer Tumor.

Operation 29. Juni. Es findet sich ein doppelt faustgroßer Tumor, der knollige Struktur hat und bis an die Wirbelsäule reicht. Rechts von der Mittellinie mehrfache Verwachsungen von Darmschlingen; in der rechten Hälfte der Bauchhöhle finden sich verdickte, höckrige, verklebte Darmstellen. Ein ca. 10 cm langes Stück derselben wird reseziert. Am folgenden Tag gestorben.

Sektion. 1½ m über dem Cöcum eine Darmresektion, wodurch seitliche Eröffnung des unteren Endes, Einstülpung des oberen Endes und Vereinigung mit Murphyknopf ausgeführt ist. Am resezierten Stück: Vom Peritoneum ausgehend der Darm zirkulär von einer fingerdicken Geschwulstmasse umgeben, die in die Darmwand hineingewachsen war und an der Schleimhaut eine Geschwürsbildung hervorrief. Durch narbige Zusammenziehung leichte Striktur, die das Bild eines ringförmigen Karzinoms vervollständigte.

Im weiteren: Lymphadenitis gummosa des Mesenteriums. Ulcera gummosa in Magen und Darm. Syphilitisches Ulcus am Zungengrund. Fibröse Perisplenitis. Gummata in Leber und Nieren. (Verschiedene Detailangaben vide Text dieser Arbeit.)

2. Fall. Czerny (Jahresber. 1898, S. 112; derselbe Fall bei Rosenfeld, Berlin. klin. Wochenschr. 1902, S. 309). Luetische Dünndarmstenose. Darmresektion. Heilung. 46jähriger Mann zog sich 1879 eine luetische Infektion zu mit Sekundärerscheinung und späterer Hemiplegie. Schmierkur mit Rückgang aller Symptome. Juni 1898 erste Zeichen von Darmstenose mit heftigem Erbrechen. September 1898 zweiter Anfall, seitdem ständiges Druckgefühl nach dem Essen, schwere Obstipation, häufiges Gurren. Trotz strenger Diät und Jodkalium keine Besserung.

Status. Unter dem linken Rippenbogen Resistenz. Zeitweise sichtbare Peristaltik geblähter Schlingen.

Operation 8. Dezember. Oberes Jejunum stark gebläht. ¾ m unterhalb der Plica duodenojejunalis eine mit zottig ödematösen und hämorrhagischen Wucherungen bedeckte Darmpartie, von der verschiedene kleine knotige, nicht sehr derbe Verdickungen auf die benachbarte Serosa übergehen. Resektion der betreffenden Strecke. Reseziertes Stück 10 cm lang. Oberer Darmabschnitt enorm weit, unterer zusammengefallen. Im Innern Striktur, die gerade eine Sonde passieren läßt. Mikroskopisch: „Typische kleinzellige luetische Infiltration der Darmwand." Auf dem Durchschnitt zeigt sich die Stenose als eine zirkuläre Narbe, als „Rest eines geheilten Geschwüres"; die umgebende Darmwand stark hypertrophisch und verdickt. Heilung. Nach 2 Jahren gesund.

3. Fall. Czerny (Jahresbericht 1901, S. 105). Gummöse Dünndarmstenose. Resektion. 27jähriger Mann hat seit 3 Jahren häufig Anfälle von Leibschmerzen. In der letzten Zeit Verschlimmerung. Obstipation und Erbrechen. Leib gebläht. Tumor nicht palpabel. 8. August 1901 Operation. Im kleinen Becken wird die stenosierte Dünndarmschlinge gefunden. Resektion von 9 cm Darm. Abschluß der Enden und Knopfanastomose Seit zu Seit. Die Stenose ist bleistiftdünn, narbig. Glatte Heilung. 1902 gutes Befinden.

4. Fall. E. Fraenkel (Münch. med. Wochenschr. 1901, Nr. 31, offenbar derselbe Fall bei Wieting, Deutsche Zeitschr. f. Chir. Bd. 78, 4.—6. Heft, S. 447). Ueber tertiäre Dünndarmsyphilis. Demonstration eines resezierten Präparates. Dasselbe stammt von einem 53 Jahre alten Herrn, bei welchem sich innerhalb der letzten Monate des Lebens ziemlich akute Erscheinungen einer Behinderung der Darmpassage eingestellt hatten, die schließlich einen operativen Eingriff erforderlich machten. Bei der Laparotomie ergaben sich durch sehr feste Verwachsungen des erkrankten Dünndarmabschnittes mit der Umgebung außerordentliche Schwierigkeiten, welche nur durch Resektion eines verhältnismäßig großen Darmstückes überwunden wurden. Gestorben. Das Präparat gelangte mit der Diagnose „stenosierendes Dünndarmkarzinom" zur Untersuchung.

5. Fall. Elder (Brit. med. journal 1904, Mai). 23jähriger Arbeiter stand wegen syphilitischer Lidulzeration in Behandlung. Da stellten sich plötzlich Zeichen des Darmverschlusses mit raschem Verfall ein. Vorher abwechselnd von Zeit zu Zeit Diarrhoe und Obstipation. Laparotomie. Oberhalb der Ileocöcalklappe starke Verwachsung des Netzes mit dem Darm. Darüber die Schlingen gebläht, unterhalb kollabiert. Nach Lösung der Verwachsung bestand der Verschluß weiter und der Darm schien von einer festen Masse ausgefüllt. Diese Darmpartie wurde reseziert. Am resezierten Stück fand sich an der Gekrösseite ein altes Ulcus. Gegenüber eine kleine Erosion an der Schleimhaut („a small abrasion in the mucosa") und ein frischer Bluterguß zwischen Mucosa und Muskularis. An den Mesenterialarterien starke sklerotische Veränderungen.

Genesung. Nach der Operation spezifische Behandlung mit Schmierkur und Jodkali, worauf das Lidulcus heilte.

6. Fall. Kaminski (Dissert. Greifswald 1904). 27jähriger Arbeiter hat im Chinafeldzug Lues akquiriert und Inunktion auf dem Schiffe durchgemacht. Erbrechen, Durchfall, Schmerzen im Leib. Status. Mäßiger Ernährungszustand. Narbe neben Frenulum praeputiale. Symptome von seiten des Abdomens bereits im Texte beschrieben. Indikanprobe deutlich positiv. Häufiges Erbrechen fäkaler Massen. Obstipation. Während des Spitalaufenthaltes Temperaturen zwischen 36,9 und 40°. Starke Gewichtsabnahme und Abmagerung. Von Zeit zu Zeit Darmsteifung und „Bullern" im Leibe.

Die Diagnose wurde mit Wahrscheinlichkeit auf syphilitische Darmstenose gestellt.

Behandlung anfangs mit Jodkali, 5 g täglich. Zustand besserte sich auf kurze Zeit, dann wiederholtes Erbrechen und Kräftezerfall.

Operation. Schnitt über der Höhe der Geschwulst am lateralen Rande des Rektus. 20 cm über der Ileocöcalklappe eine derbe, pergamentartig sich anfühlende strikturierende Narbe. Dünndarm darüber magenartig erweitert, verwachsen. Resektion von 60 cm Darm. Laterale Anastomose mit Murphyknopf. Gestorben.

7. Fall. Wieting (Deutsche Zeitschr. f. Chir. Bd. 78, 4.—6. Heft, S. 447). Aus dem Krankenhaus Hamburg-Eppendorf. 42jähriger Mann, der „leider nicht auf Lues in der Anamnese befragt war", ist seit einigen Monaten wegen Verdacht auf Gallensteine behandelt worden. Leibschmerzen, kolikartige Durchfälle, abwechselnd mit Obstipation. Heftige, sich abzeichnende peristaltische Bewegungen. Leichter Meteorismus, kein Erbrechen, kein Tumor. Diagnose: Tuberculöse Darmstenose, wahrscheinlich in der Ileocöcalgegend.

Operation. Enorm erweiterte und hypertrophische Darmschlingen. Nach dem Cöcum zu kommt man auf kollabierte Dünndarmschlingen; an der Uebergangsstelle zu den geblähten eine narbige Striktur und etwa 5 cm zentral davon eine zweite. Resektion eines 20 cm langen Stückes. Am 3. Tage gestorben an Peritonitis. Histologische Untersuchung durch E. Fraenkel ergab Darmsyphilis.

(Wieting zitiert Virch. Arch. Bd. 155 als den Ort, wo Fraenkel diesen Befund beschrieben. Das muß ein Irrtum sein: denn hier handelt es sich um einen anderen, früher schon wiederholt zitierten Fall von Magendarmsyphilis.)

8. Fall. Friedrich (Arch. f. klin. Chir. Bd. 61, S. 998). Intermittierender Darmverschluß durch Gumma mesenterii. Resektion. Der 48jährige Kranke gab an, nie ernstlich krank gewesen zu sein, bis sich vor ½ Jahre die Erscheinungen eines intermittierenden unvollständigen Darmverschlusses einstellten. Innerhalb weniger Stunden schwoll die Oberbauchgegend an; unter dem linken Rippenbogen fühlte Patient einen beweglichen Knollen, welcher bei Berührung während des Anfalls schmerzhaft war. Die Beschwerden steigerten sich, wurden von Kolikschmerz und Verstopfung begleitet, „die Luft ging nach oben ab". Die Anfälle wiederholten sich häufig. Abmagerung, wiederholt Erbrechen.

Status. Tuberculoseverdächtige Fistel am Sternum. Im linken Hypochondrium mobiler, apfelgroßer Tumor. Die Diagnose wurde auf Dünndarmtumor gestellt, wobei an die Möglichkeit eines tuberculösen Tumors gedacht wurde.

Laparotomie. Tumor an der Anheftungsstelle des mittleren Jejunums an das Mesenterium. Mehrfache Abknickung. Resektion. Heilung. Nach Wochen gestorben an unbekannter Todesursache. Mikroskopischer Befund: Gumma mit „charakteristischen Gefäßveränderungen", Narbenbildung.

Resektion des Cöcums.

1. Fall. Riedel (vergl. Fall 2 der Gastroenterostomien wegen syphilitischer Pylorusstenose). Resektion von Cöcum und Colon ascendens. Einnähen des Dünndarms und des Colon transversum in die Bauchwunde. Später Gastroenterostomie. Gestorben.

2. Fall. Vautrin (Congrès français de chirurgie. Revue de chirurgie 10. November 1899, S. 581). Rétrécissement du coecum, dû manifestement à la syphilis. 42jähriger Mann leidet seit 5—6 Jahren an schweren Darmstörungen. In der Cöcalgegend war ein Tumor zu kon-

statieren und man leitete die spezifische Behandlung ein. Diese wurde innerhalb 3 Jahren 2mal wiederholt und die Störungen schwanden. Später aber traten Obstruktionserscheinungen auf und es mußte operativ eingeschritten werden.

Resektion des Cöcum in einer Länge von 12 cm. Heilung.

2. Sigmoideo-Rektostomie. Ausschaltung.

1. Fall. Rotter (Arch. f. klin. Chir. Bd. 58). 48jährige Frau akquirierte vor 20 Jahren Syphilis, welche trotz Schmierkur einen schweren Verlauf nahm. Schon vor 25 Jahren Symptome von Mastdarmstriktur; dann sich bis zum Ileus steigernde Beschwerden. Leibschmerzen, Koliken, Aufstoßen. Meteorismus. Anämie. Der Finger gelangt per anum auf eine weit hinaufreichende Striktur.

Operation 18. Dezember 1897. Es zeigt sich, daß eine Flexura sigmoidea nicht mehr vorhanden ist. Das Colon descendens geht annähernd geradlinig in das S. Romanum und Rektum über. Der untere Teil des S. Romanum und das ganze Rektum sind in ein 2 Querfinger dickes, starres, festes Rohr verwandelt. Es wird nun das S. Romanum und der unterste Teil des Colon descendens vom kurzen Mesenterium abgelöst und dadurch doch noch eine solche Mobilisierung erzielt, daß ein Durchziehen durch das Spatium recto-vaginale für möglich gehalten wird. Nach doppelter Ligierung wird der Darm dicht oberhalb der Verhärtung des Rohrs mit dem Pacquelin durchtrennt und der abführende Schenkel übernäht. Dann wird in Steinschnittlage von einem queren Dammschnitt das Septum recto-vaginale gespalten bis zum Douglas und es erfolgt die Versenkung des S. Romanum in das Spatium recto-vaginale.

Gestorben an Peritonitis purulenta.

2. Fall. Kümmel (Deutsche med. Wochenschr. 1899, Nr. 2, Vereinsbeilage; Demonstration von Ringel). 50jährige Frau leidet seit dem 24. Jahre an Obstipation und zeitweise blutigen Stühlen. 1894 vollkommene Darmokklusion, Ileus. Anlegen eines Anus präternaturalis. 1899 allmähliche Verengerung des Anus. 19. März Laparotomie. Es zeigte sich, daß die luetische Stenose sich über das ganze Colon descendens erstreckte. Das Quercolon wurde durchtrennt, auf eine größere Strecke von seinem Mesocolon gelöst, das proximale Ende in einer Dammwunde herausgeleitet und dort nach Drehung um 180° (Gersuny) festgenäht. Das distale Colonende wurde verschlossen und beim Schluß der Bauchdecken mit in die Bauchwunde eingenäht. Sehr gutes Resultat. Es bestand für normalen Stuhl absolute Kontinenz.

3. Anus praeternaturalis. Darmpunktion. Probelaparotomie.

Riedel l. c. Lungentuberculose. Gallensteine. Syphilitische Strikturen im Pylorus, im unteren Ileumende, Quercolon und Flexura lienalis coli. — Darmpunktion. Gestorben. 59jähriger Mann. Im 15. Lebensjahre tuberculöse Halsdrüsen; im 22. Lues. Seitdem fast das ganze Leben hindurch wegen Lues, später wegen Verdauungsstörungen in ärztlicher Behandlung. 1890 angeblich Typhus; seither Schmerzen unter dem rechten Rippenbogen. Bot 1894 daselbst Schwellung und Infiltrat. Diagnose schwankend zwischen Typhusherd und gummösem Prozeß. Inzision. Fistelbildung. 1896 Lungentuberculose. Zeichen von Pylorusstenose. Da freie HCl vorhanden, nahm Riedel an, daß Pylorus oder Duodenum mit der Steine beherbergenden Gallenblase verwachsen sei. Cholecystostomie. Am 13. Oktober präsentiert sich magenähnliche Geschwulst in der Nabelgegend; in der Cöcalgegend ebenfalls tympanitisch klingender Tumor. Erbrechen.

Laparotomie. Die Geschwulst wird durch das zum Platzen gespannte Colon transversum gebildet. Nach links setzt sich das Colon in einem glatten weißen Strang von ca. 10—12 cm Länge fort; rechterseits ist es fest mit der Gallenblase und mit dem Magen verwachsen. Colon ascendens und Typhlon ebenfalls stark aufgebläht. Ileum an seiner Einmündungsstelle anscheinend auch verengt. Peritoneum überall mit weißen Narben bedeckt. Colon transversum in die Bauchwand eingenäht. Punktion mit feinem Troikar. Gestorben.

Sektion. Massenhafte Schwielen im Mesenterium. Syphilitische Pylorusstenose. Am Uebergang vom Colon transversum zur Flexura lienalis eine Stenose von 4 cm. Uebergang des Ileum ins Cöcum in hohem Grade verengt, so daß nur ein kleiner Finger durchgeht.

Mikroskopisch. Darmmuskulatur weithin durch entzündliches Gewebe verdrängt. An der Grenze von Quer- und Längsmuskulatur des Darmes die bekannten, bei Syphilis konstant vorkommenden großen Zellen mit großem Kerne und gekörntem Protoplasma.

Borchard (Arch. f. klin. Chir. Bd. 73, Heft 4). Syphilis der Flexura lienalis. Ileus. Anus praeternaturalis. Heilung. 36jährige Frau. Mit 15 Jahren luetisches Exanthem, Nasensyphilis, Sattelnase. Während der letzten Schwangerschaft (1903) aufgetriebener Leib, Verstopfung, Schmerzen in der Gegend des Colon transversum. Am 4. Tage nach der Geburt Schmerzen, Fieber, Blut im Stuhl. Der Patientin fiel eine Geschwulst in der linken oberen Bauchgegend auf. 2 Tage vor Aufnahme ins Spital Ileuserscheinungen, Erbrechen, Meteorismus.

Status. Blasse, schlecht genährte Patientin. Leib aufgetrieben, schmerzhaft. Großer Milztumor. Nach der Gegend des Milztumors zieht sich das stark geblähte Colon transversum. Alle halbe Stunden Schmerzanfälle. Temperatur 38°. Auf Einläufe kein Stuhl.

Laparotomie. Milz höckerig, von weißlichen Bindegewebszügen durchzogen, wie eine cirrhotische Leber. In der Flexura lienalis eine derbe, an einzelnen Stellen etwas weichere, im ganzen glatte Platte. Darm am Uebergang von der gesunden in die kranke Partie abgeknickt und von dieser Stelle an gebläht. Da es sich mit Rücksicht auf diesen eigentümlichen Befund nur um einen chronisch-entzündlichen Tumor handeln konnte und dieser mit der größten Wahrscheinlichkeit auf syphilitischer Basis beruhte, so wurde von einem direkten Angreifen des Hindernisses Abstand genommen und ein provisorischer Anus praeternaturalis angelegt. Nach 6 Tagen Schmierkur und Jodkali. Es stellte sich allmählich Stuhl per rectum ein, und der Anus konnte geschlossen werden. Die immer noch stark erhöhte Temperatur sank zur Norm. Die Verhärtung in der Gegend der Flexura lienalis ging zurück, ebenso der Milztumor. Patientin konnte „völlig geheilt“ entlassen werden.

Riedel (noch nicht publizierter, vom Verfasser mir gütigst mitgeteilter Fall). Lues des Cöcums und Ileums. Probelaparotomie. Tamponade. Gestorben. E. Oberländer. 44 Jahre. Verheiratet. 7 gesunde Kinder. Angeblich früher immer gesund. Seit etwa 5 Wochen wegen Iritis luetica in der Augenklinik. Seit 8 Tagen Schmerzen in der rechten Seite, zuletzt 38,4 Temperatur. Sehr heruntergekommen; seit Monaten kein Appetit.

Status. Sehr magerer Mann mit blasser Gesichtsfarbe. Rechts im Abdomen fast unter der Leber ein derber, kinderfaustgroßer, auf Druck und spontan sehr empfindlicher, mäßig verschiebbarer Knoten. Verdacht neben Lues bestehender Appendicitis.

Operation. 1. Juli 1898. Schnitt am Außenrande des M. rectus abdominis. Der derbe Knoten wird freigelegt. Lateral schaut das distale Ende der Appendix heraus; von medianwärts geht Ileum mit stark infiltriertem Mesenterium in den Tumor (Cöcum) über; von oben legt sich Colon

transversum an das infiltrierte Cöcum an. Weil Eiter hinter dem Cöcum vermutet wird, dabei die Bauchhöhle weit geöffnet war, wird die Operation vorläufig abgebrochen, das ganze Terrain austamponiert.

Verlauf. 2. Juli. Temperatur 38,0. Puls 140. Respiration stark beschleunigt. 3. Juli. Kein Sekret unter dem Tampon. Bauch weich. Temperatur 39,1 und Puls 160. Rechts hinten Dämpfung. 6. Juli. Pneumonia duplex. Gestorben.

Sektion. Lues im unteren Ileum und Cöcum. Unteres Ende von Ileum und Cöcum stark verengt. Daselbst kleine flache, grauweiße Narben und unterminierte Geschwüre. Ileum 1 cm von der Klappe entfernt, 27 mm im Umfang. Starke Verdickung der Darmwand. Processus vermiformis intakt.

II. Eingriffe bei Ulcusperforation.

1. Fall. Riedel (l. c.). Syphilitische Geschwüre im Dünndarm. Perforation, Kotabszeß, Drainage, gestorben.

L. St. 50 Jahre, aufgenommen 3. April 1904. Seit mehreren Jahren aufgetriebener Leib, zeitweise hartnäckige Stuhlverstopfung, Magenbeschwerden. Am 1. April in der rechten Schenkelbeuge ein taubeneigroßer schmerzhafter Tumor. Status. Blasse Frau. Unruhiger Gesichtsausdruck. Geringe Cyanose im Gesicht. Temperatur 38,0, Puls rasch und klein. Leib etwas aufgetrieben, nicht schmerzhaft. Unter dem rechten Lig. Poup. ein kleinapfelgroßer Tumor, prall gespannt, auf Druck schmerzhaft.

Inzision ergibt einen mit Serum gefüllten, von der Bauchhöhle abgeschlossenen Bruchsack. Exstirpation. Am 7. April Leib stark aufgetrieben, auf Druck nicht schmerzhaft. Erbrechen übelriechender Massen. Wegen Verdacht auf Perforationsperitonitis Spaltung der Bruchpforte; dicht hinter derselben liegt ein größerer, Kot enthaltender Abszeß. Drainage. Kotfistel. 11. April gestorben.

Sektion. Nahe dem Uebergang des Ileums ins Cöcum 3 Perforationsstellen in einem Geschwüre liegend. 60 mm abwärts von diesem Geschwüre wird die Schleimhaut des Dünndarmes durchsetzt von einer 6 cm breiten, an den Enden in schmale Narbenzüge sich verlierenden flachen Ulzeration. Weiter zeigt das Ileum bis 12 cm breite, glatte, graue Basis und Ränder zeigende Ringgeschwüre. Cöcum und Colon intakt.

2. Fall. Riedel (l. c.). Kotabszeß nach Perforation eines syphilitischen Geschwürs. Drainage. Heilung. 48jähriger Mann. Aufgenommen 18. August 1890. Luetische Infektion vor 16 Jahren. Litt oft an Leibschmerzen, Erbrechen, mehrere Male Koterbrechen. Abwechselnd Durchfall und Verstopfung. Vor 6 Wochen plötzlich heftige Schmerzen in der linken Regio hypog. Tumor links über dem Lig. Poup. Status. Heruntergekommener, blasser Mann. Ueber dem linken Lig. Poup. zweifaustgroßer, die Beckenschaufel ausfüllender Tumor. Kein Fieber. Urin ohne Eiweiß. Sputum ohne Bazillen. Inzision des Tumors. Entleerung von Eiter, Kot und Luft. Drainage. Verlauf unter beständigem Kotaustritt anfangs fieberfrei, später wiederholte Schüttelfröste. Abmagerung. Im November Tuberkulininjektion. Deutliche Reaktion. Im Laufe des Januar und Februar wird die Sekretion aus der Fistel bei Jodkali immer geringer. Am 23. Februar mit kaum noch sezernierender Fistel entlassen.

Wie sehr die Tuberculose des Darmes gegenüber derjenigen der Syphilis numerisch vorwiegt, ist an den kasuistischen Zusammenstellungen der operativen Eingriffe wieder deutlich zu sehen. Dort haben wir Hunderte von Fällen, hier mühsam zusammengesuchte 16. Dort wie hier sind es die Strikturen, die des Chirurgen Hilfe vor allem erheischen; andere Indikationen treten daneben ganz zurück.

Wenden wir uns zur Analyse der im vorstehenden zusammen-

gestellten Erfahrungen und werfen wir dabei wieder zuerst die Frage auf: Handelte es sich bei diesen 16 operativen Fällen wirklich um Syphilis? Weitaus bei den meisten derselben wurde die Diagnose histologisch, sei es durch Untersuchung von Präparaten, sei es durch die Autopsie erhärtet, oder es ließ der makroskopische Befund samt gravierenden anamnestischen Erhebungen mit größter Wahrscheinlichkeit den Schluß auf Darmlues zu. Nicht ganz sicher steht der 2. Fall der von Riedel beobachteten Ulcusperforationen. Man kann hier, sagt der geschätzte Autor, Zweifel hegen, ob Tuberculose oder Syphilis vorgelegen hat. Er glaubt entschieden das letztere und begründet dies neben anderem in differentialdiagnostisch interessanter Weise folgendermaßen: „Immer und immer wieder ist das Sputum ohne Erfolg auf Bazillen untersucht worden; selbst als die Expektoration sehr abundant war, fanden sich keine spezifischen Elemente im Sputum. Daß Patient anfangs auf Tuberculin reagierte, beweist nichts; lokal reagierte er nur bei der ersten Injektion durch geringfügige Schwellung der Fistelränder, später nicht mehr; nach 5 Injektionen war auch die Allgemeinreaktion vorüber; ein analoges Verhalten haben wir in der Tuberculinära bei allen möglichen eitrigen Prozessen beobachtet. Wahrscheinlich war auch die Lunge des Kranken von Syphilis befallen. Gegen Tuberculose spricht auch die vollständige Ausheilung der Darmfistel . . . Wenn ein 48jähriger Mann an Darmtuberculose erkrankt, so ist die Prognose äußerst ungünstig; die Ausheilung eines nach außen perforierten Darmgeschwürs dürfte ohne Anfrischung und Naht kaum denkbar sein; selbst dann wird, soweit meine Erfahrungen reichen, die Heilung nur ausnahmsweise zu erzwingen sein. Dazu kommt nun, daß Patient aus vollständig gesunder Familie stammte, daß er bis zur Infektion vollständig gesund war, und schließlich, daß sein Darmleiden schon 4 Jahre bestand, ohne daß es zu Perforation oder zu Allgemeintuberculose der Bauchhöhle gekommen wäre. So proteusartig auch das Bild der Darmtuberculose ist, so dürfte doch kaum anzunehmen sein, daß Patient bei einem Darmleiden, das schon zu Koterbrechen geführt hatte, Jahr und Tag am Leben geblieben wäre, wenn dieses Darmleiden auf Tuberculose beruht hätte“ [1]).

Bei Besprechung der inneren, d. h. der spezifischen Luestherapie wurde darauf hingewiesen, wie trotz energischer derartiger Kuren Zustände und Erscheinungen sich einstellen können, welche operative Intervention notwendig machen; die Durchsicht der vorliegenden operativen Kasuistik bietet dafür weitere Beispiele. Sodann zeigt sie auf das deutlichste, wie bei anderen Fällen nur die Kombination antiluetischer und chirurgischer Behandlung zum Ziele führte. Der Fall Vautrins bietet dafür ein Beispiel. Hier brachte die während 3 Jahren zweimal durchgeführte antiluetische Behandlung vorübergehenden Erfolg; aber erst die Resektion führte die Cöcumlues zur Heilung. Bei dem Falle Borchards war der chirurgische Eingriff, d. h. der Anus

[1]) In den „Ergebnissen der Pathologischen Anatomie“ von Lubarsch und Ostertag (1898, S. 198) hält Thorel die Fälle Riedels nicht für sicher. Er sagt von der 1. und 3. Beobachtung: „Bei dem Fehlen jedweder spezifisch histologischer Veränderungen möchte ich diese beiden Fälle zum mindesten für zweifelhaft erachten.“ Bei der 2. Beobachtung scheint ihm „die syphilitische Natur auch dieser Darmstrikturen nicht so ohne weiteres einwandfrei erwiesen.“

praeternaturalis ein therapeutisch palliativer Notakt; Heilung erzielte erst die nachfolgende spezifische Therapie.

Die Indikation zum chirurgischen Eingreifen bildete, wie schon gesagt, in der großen Mehrzahl der gesammelten Fälle die luetische Darmstriktur mit mehr oder weniger starker Stenose. 9mal wurde bei solcher die Resektion, 8mal am Dünndarm, 2mal am Dickdarm resp. Cöcum mit 6 operativen Heilungen und 4 Todesfällen ausgeführt. Die Art der dabei entfernten Strikturen fand im früheren schon Besprechung. Bei allen Fällen handelte es sich um Resektion nur einer stenosierten Darmpartie von verschiedener Länge; bei dem Falle Kaminski betrug sie 60 cm. Von den dabei erzielten Dauerresultaten wissen wir nur, daß 1 Fall (Czerny 2) nach 2 Jahren noch gesund war.

Wie wir bei den tuberculösen Strikturen dies gesehen haben, so boten sich auch hier Verhältnisse, wo die Resektion nicht ausführbar war, sei es, daß die Erkrankung des Darmes kontinuierlich auf eine zu lange Darmpartie sich ausdehnte, sei es, daß multiple Verengerungen auf eine zu große und deshalb nicht eliminierbare Strecke verstreut waren. Der erst erwähnte Zustand findet sich in der Kasuistik 2mal bei den Fällen Rotter und Kümmel und zwar insofern, als ein langer Teil von Colon descendens und Rectum durch den syphilitischen Prozeß unwegsam geworden war. In beiden Fällen wurde diese Strecke durch Ausschaltung des erkrankten Darmes und Einpflanzen des gesunden zentralen Darmendes in den Damm umgangen, eine Darmausschaltung, die hier mit dem Namen Sigmoideo-Rektostomie belegt worden ist. Kümmel schickte dieser Operation den Anus praeternaturalis voraus.

Bei 2 der Fälle war nur eine Palliativoperation zur Hebung der bestehenden Ileuserscheinungen, d. h. zur Abwendung der unmittelbar drohenden Lebensgefahr möglich. Es wurde bei einem Fall (Borchard) wegen Abknickung des Darmes, wie schon gesagt, ein Anus praeternaturalis angelegt, und dann, nachdem diese gleichzeitige explorative Operation Einblick gegeben und die Diagnose ermöglicht hatte, die spezifische Kur mit Erfolg eingeleitet. Riedel sah sich bei einem desperaten Kasus zur Darmpunktion genötigt, bei einem anderen führte er nur die Probelaparotomie und Tamponade aus, da er einen eitrigen pericöcalen Prozeß vermutete.

Außer bei Strikturen wurde nur zweimal operativ eingegriffen und zwar bei perforiertem Ulcus, beide Male von Riedel. Durch die Perforation entstandene Kotabszesse machten hier Inzision und Drainage notwendig.

Aus diesen wenigen, aber doch instruktiven Erfahrungen und aus der ganzen Pathologie der Darmlues ist folgende Wegleitung für das chirurgische Handeln zu gewinnen:

Puncto Methodik und Technik kommt im ganzen dasselbe in Betracht wie bei der Darmtuberculose, aber wir haben hier, was nochmals hervorzuheben ist, von der Unterstützung durch die medikamentöse Therapie, von der Kombination mit derselben, mehr zu erwarten als dort.

Das syphilitische Darmgeschwür, das ulzeröse Gumma kann die Indikation zur chirurgischen Intervention liefern bei Perfo-

ration. Ein sofortiger Nahtverschluß aber des aufgefundenen Loches bei Durchbruch in die freie Bauchhöhle scheint nicht ratsam, weil bei der bestehenden Neigung zu Gewebszerfall die Naht nicht halten wird. Es ist dies freilich eine Annahme a priori; Fälle, wo derart vorgegangen wurde, sind mir nicht bekannt. Vorsichtiger dürfte es sein, die verschlossene Oeffnung in die Bauchwand einzunähen oder bei tiefer Schlinge offen einzunähen, ein Verfahren, welches bei der Typhusperforation hauptsächlich von Escher aus dem Grunde empfohlen worden ist, weil bei drohender Parese der Darmwandung infolge der Peritonitis damit ein Ventil angebracht ist, um die Retention des Inhaltes zu verhindern. Dazu käme natürlich die Therapie der Peritonitis. Ich gehöre zu den Chirurgen, welche insbesondere bei frischen Fällen von Magen- oder Darmperforation der Ausspülung mit Kochsalzlösung das Wort reden [1]). Bei glücklichem Ausgang würde später die antiluetische Therapie und der Verschluß der Fistel nachfolgen.

Bei Perforation mit Abkapselung kommt fürs erste Spaltung und Drainage in Betracht; später, bei Persistieren einer Fistel, handelt es sich um deren Verschluß, sei es durch Anfrischung, Resektion, Ausschaltung, je nach Lage und Beschaffenheit.

Auch bei den syphilitischen Darmstrikturen sollen intern spezifische und chirurgische Therapie in gemeinsamem Vorgehen sich treffen. Freilich, wo die Strikturen vollendete Heilungsprozesse, Endstadien der Erkrankung darstellen, was bei einem Teil der Fälle zutrifft, da ist von Quecksilber und Jodkali nicht viel zu erwarten; wo feste alte Narben mit starker Einengung und entsprechenden Symptomen des chronischen oder akuten Ileus vorliegen, da muß die Chirurgie allein auskommen.

Hinsichtlich der Methoden und Technik dieser chirurgischen Strikturbehandlung gelten ganz jene Grundsätze, welche ausführlich bei der chirurgischen Therapie der tuberculösen Cöcal- und Dünndarmstrikturen entwickelt worden sind: Die Resektion ist angezeigt bei solitären Stenosen und zwar nur dann, wenn sie ohne sehr große Schwierigkeiten und Gefahr ausführbar ist, und der Allgemeinzustand des Kranken keine Gegenindikation bietet. Sie ist unter denselben Bedingungen ausführbar bei multiplen Strikturen, die auf einen relativ kurzen Darmabschnitt zusammengedrängt sind (Resektion en bloc). Mehrfach getrennte Resektion, Doppelresektion ist statthaft, wo mehrere Stenosen durch längere gesunde Darmpartien getrennt sind. Die Enteroanastomose ist angezeigt, wo die Resektion wegen zu großer technischer Schwierigkeiten unausführbar ist, oder wo der Kräftezustand nur einen kurzen Eingriff erlaubt. Sie ist ferner am Platze, wo durch die Resektion zu große Darmstrecken entfernt werden müßten, denn sie ist in weiteren Grenzen zulässig als diese. Daß wir mit allen diesen Eventualitäten bei der Darmsyphilis zu rechnen haben, zeigt die im Text besprochene allgemeine und die speziell zusammengestellte operative Kasuistik. Ist man gezwungen, bei Ileus einzugreifen, so kann bei hochgradig geblähtem Darm die Punktion oder Enterostomie als Vorakt der Resektion oder Anastomose not-

[1]) Vergl. meine diesbezüglichen Arbeiten: Experimentelle Untersuchungen über Aetiologie und chirurgische Therapie der durch Mageninhalt bewirkten Peritonitis. Beitr. z. klin. Chir. 1903, Bd. XL, H. 1 u. a.

wendig sein. Der Daueranus kommt in Betracht, wo schwere Ileussymptome zu rascher Entleerung zwingen und jeder andere Eingriff unmöglich ist. Wie die fortschreitende Technik diesen bösen Notbehelf auf das äußerste einzuschränken sich auch hier bemüht, illustriert in glänzender Weise die bei einem Falle mit vorzüglichem Resultate ausgeführte Sigmoideo-Rektostomie.

Kapitel VI.

Prognose.

Nach Neumann ist die Prognose des akuten syphilitischen Katarrhs unter sonst gleichen Verhältnissen im allgemeinen nicht so günstig zu stellen, wie die des nicht syphilitischen, und zwar in Hinsicht auf das konstitutionelle Leiden einerseits, anderseits, weil in der überwiegenden Zahl der Fälle zu Darmkatarrhen disponierte oder sonst schwächliche Individuen von der Krankheit ergriffen werden. Die meisten Fälle gehen jedoch bald in Genesung über, und zwar, da die Qualität des Leidens oft nicht erkannt wird, ohne spezifische Behandlung. Nur bei Kindern und Greisen bildet die akute Enteritis eine schwere Krankheit.

Als sehr ernst sind die Aussichten bei der tertiären ulcerös gummösen Darmlues zu betrachten. Wir haben hier nur das zu wiederholen, was beim Magen gesagt wurde; es handelt sich bei den zur Lokalisation im Magendarmtraktus führenden syphilitischen Erkrankungen in der Regel um schwere Formen der konstitutionellen Lues; Herde in anderen Organen sind dabei sehr häufig. Weiß hat, wie wir früher bemerkten, ausgerechnet, daß 7 von 35 Fällen, d. h. $^1/_5$ zur Perforation führen. Oberndorfers Kasuistik von 24 Fällen ist eine Totenliste. Daß trotz spezifischer Behandlung hochgradige Strikturen mit ihren Gefahren auftreten, haben wir gesehen. Weiter haben wir aber dann auch konstatiert, daß bei letzteren unter chirurgischer Behandlung zum Teil kombiniert mit der spezifischen Kur schöne Heilresultate erzielt werden können. Es sind von den 17 operierten Fällen 8 geheilt und 7 gestorben, bei 1 ist das Resultat mir nicht bekannt. Ein Dauerresultat ist bei 1 Fall auf 2 Jahre hinaus festgestellt. Wie lange die anderen operativ Geheilten am Leben blieben, ob nicht später doch wieder Rezidive sich einstellten, wissen wir nicht.

Es ist möglich, daß in nicht allzu ferner Zeit die kausal interne Therapie über andere Mittel verfügen wird, um die Syphilis wirksam zu bekämpfen, daß dem Quecksilber, nachdem es Jahrhunderte hindurch seine guten Dienste getan, der Abschied gegeben wird. Der chirurgischen Therapie wird man dabei wohl nie ganz entraten können, denn auf dem Gebiete des Darmes wie an anderen Körperregionen wird es bei Lues zu jeder Zeit Fälle geben, bei denen auf diesem Wege der Kunst nachgeholfen werden muß, oder sagen wir, bei denen die auf natürlichem Wege erzielten Heilresultate der Korrektur durch die Hand des Chirurgen bedürfen.

WELLCOME LIBRARY

Erklärung der Tafeln.

Tafel I.

Tuberculose des Dünndarmes.

Fig. 1. Tuberculöses Geschwür.
Fig. 2. Stelle des Geschwürs bei G. Tuberkel der Serosa. Bridenbildung.

Tafel II.

Tuberculöser Cöcaltumor.

Fig. 1. Ansicht von außen.
Fig. 2. Ansicht auf dem Durchschnitt. (Vergl. Text S. 65 und 66, Fall Brunner.)

Tafel III.

Tuberculöser Cöcaltumor.

Fig. 1. Ansicht von außen.
Fig. 2. Innenansicht mit polypösen Exkreszenzen. (Vergl. Text S. 66, Fall Fucini.)

Tafel IV.

Dünndarmtuberculose mit natürlicher Enteroanastomose bei A. (Vergl. Text S. 85.)

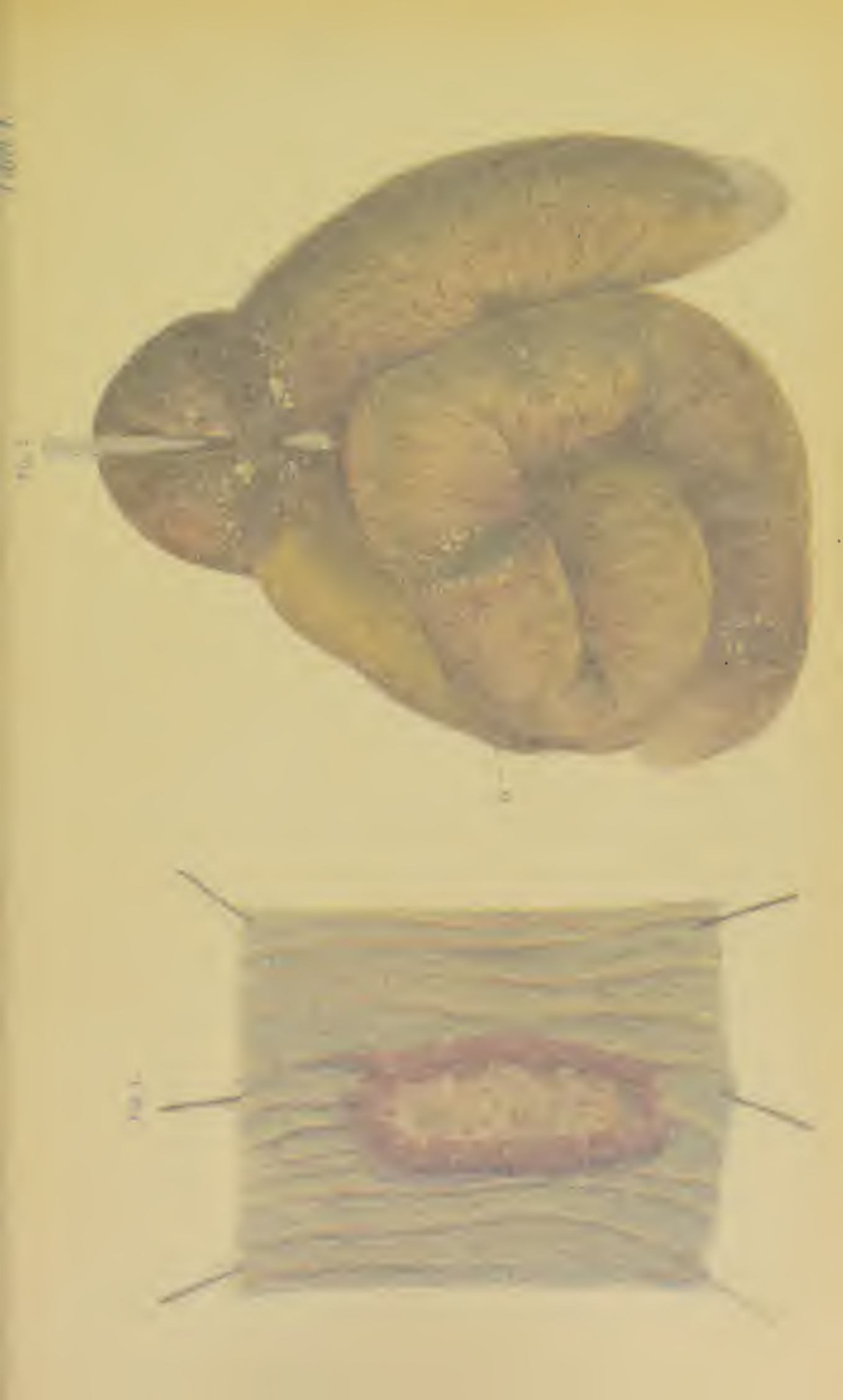

Erklärung der Tafeln.

Tafel I.

Tuberculose des Dünndarmes.

Fig. 1. Tuberculöses Geschwür.

Fig. 2. Stelle des Geschwürs bei G. Tuberkel der Serosa. Bildenbildung.

Tafel II.

Tuberculöser Cöcaltumor.

Fig. 1. Ansicht von außen.

Fig. 2. Ansicht auf dem Durchschnitt. (Vergl. Text S. 65 und 66. Fall Brunner.)

Tafel III.

Tuberculöser Cöcaltumor.

Fig. 1. Ansicht von außen.

Fig. 2. Schnittansicht des polypösen Krebsmassen. (Vergl. Text S. 66, Fall Brunner.)

Tafel IV.

Tuberculöse [illegible] und [illegible] bei A. (Vergl. Text S. [illegible])

Fig. 1.

Fig. 2.

Fig. 1.

Fig. 2.

Fig. 1.

Fig. 2.

A